Una ojeada sobre la figura 182 hará comprender, mejor que todas las descripciones, la disposición compleja de las serosas articulares del carpo. Me limitaré a enumerarlas procediendo de arriba abajo:

Una sinovial radiocubital inferior;

La gran sinovial radiocarpiana. He dicho anteriormente que el cartílago triangular tiene a veces cerca de su base un ojal por el que las dos serosas se comunican entre sí;

Las serosas mediocarpianas. Existen dos membranas independientes, una interna y otra externa;

La interna, tapizando al hueso grande y al ganchoso por una parte, y al escafoides, semilunar y piramidal por otra, envía dos prolongaciones superiores, una entre el escafoides y el semilunar, y otra entre el semilunar y el piramidal. Una pequeña prolongación inferior se coloca entre el hueso grande y el ganchoso;

La externa pertenece especialmente a la articulación del escafoides con el trapecio y el trapezoides, pero envía hacia abajo una extensa prolongación, que se coloca entre estos dos huesos primero, y después entre el segundo y tercer metacarpianos de un lado, y el trapezoides y el hueso grande del otro, llegando hasta el intervalo que separa el cuarto metacarpiano del tercero. Esta serosa envía, además, una prolongación entre el trapezoides y el hueso grande, y otra entre el segundo y tercer metacarpianos. Constituye, pues, la serosa metacarpiana media;

La serosa metacarpiana externa, propia de la articulación trapeciometacarpiana;

La serosa metacarpiana interna, situada entre el ganchoso y los cuarto y quinto metacarpianos; envía una prolongación entre estos dos últimos huesos;

La serosa del pisiforme.

Existen, pues, en la muñeca siete cavidades serosas articulares independientes que pueden afectarse aisladamente; pero se comprende que un tumor blanco de la articulación radiocarpiana que date de muy largo tiempo, invada casi fatalmente todas estas articulaciones, y esta no es una de las menores objeciones que pueden dirigirse contra la resección de la muñeca. En primer término podría creerse, vista la multiplicidad de órganos que rodean por todos lados a las superficies articulares, y de los cuales algunos se adhieren a ellas, que esta operación ofrece insuperables dificultades y que conviene sacrificar órganos indispensables; pero no es así, sino que, por el contrario, a beneficio de incisiones laterales, se llega fácilmente a aislar los huesos por completo. La contraindicación operatoria no viene de este lado, sino más bien de la extensión del esqueleto que conviene sacrificar para conseguir probabilidades de éxito, lo cual rara vez permite conservar un miembro útil y, sobre todo, de impedir la recidiva. Sin que pretenda desechar en absoluto la resección de la muñeca, diré que es incomparablemente menos ventajosa que las del hombro y del codo, y para mí entiendo que debe reservarse casi exclusivamente para las lesiones traumáticas, contra las cuales, en general, debe preferirse la resección a la amputación, siempre y cuando aquélla sea posible.

Ignoro qué resultado dará la artrotomía precoz aplicada a las artritis agudas de la muñeca (sólo la he practicado una vez sin resultado manifiesto); pero es lo cierto que la multiplicidad de las serosas expone a una operación incompleta y, por lo tanto, la desinfección es mucho más difícil.

CAPITULO VI

De la mano

La *mano* empieza a nivel del pliegue inferior de la muñeca. He demostrado que una línea transversal que une las dos extremidades de este pliegue en el dorso de la mano pasa sobre el cuello del hueso grande y coincide poco más o menos con la interlínea mediocarpiana; por otra parte, la segunda fila del carpo está tan íntimamente unida a los metacarpianos (excepto el primero), que en realidad estas dos partes constituyen una sola pieza que se mueve sobre la primera fila del carpo, de modo que la mano se compone en realidad de la segunda fila del carpo, los cinco metacarpianos y los dedos.

Desde el punto de vista quirúrgico, la mano comprende dos porciones: *porción metacarpiana* y *porción digital*.

Porción metacarpiana de la mano

Hemos de considerar en ella: una cara anterior, cara palmar o palma de la mano; y otra posterior, cara dorsal o dorso de la mano. Estudiaré sucesivamente las dos caras y en seguida el esqueleto de la porción metacarpiana.

CARA PALMAR O PALMA DE LA MANO

En el centro de la *palma de la mano* existe una depresión llamada *hueco de la mano*, hueco que está circunscrito por eminencias situadas: una hacia arriba y afuera, es la *eminencia tenar;* y la otra hacia arriba y adentro, es la *eminencia hipotenar*. Estas dos eminencias, que casi por la parte superior se tocan formando el *talón de la mano*, divergen, dirigiéndose una hacia el borde externo radial y la otra hacia el interno o cubital. El hueco de la mano está limitado inferiormente por tres pequeñas abolladuras que coinciden con los tres espacios interdigitales, no conteniendo otra cosa que grasa, mientras que las dos eminencias sobredichas contienen órganos cuyo estudio exige la subdivisión de la palma de la mano en una parte media y dos laterales.

En la palma de la mano se distinguen diferentes pliegues, sobre cuya disposición están basadas todas las ficciones de la quiromancia. De estos pliegues señalaré únicamente tres que, tal como están dispuestos, figuran bastante bien una M. El superior corresponde al movimiento de oposición del pulgar y marca los límites de inserción del músculo adductor; el segundo corresponde a la articulación metacarpofalángica del índice, y el tercero a la articulación metacarpofalángica de los tres últimos dedos.

Empezando la palma de la mano en la raíz de los dedos (fig. 183), las articulaciones metacarpofalángicas están situadas bastante por encima de los instersticios digitales. A pesar de que no coinciden exactamente con la interlínea articular, los dos pliegues inferiores pueden, sin embargo, servir de punto de referencia en la desarticulación de los dedos correspondientes.

Los pliegues palmares pueden orientarnos mucho al operar en la palma de la mano. En estos casos, embarga siempre el motivado temor de herir los arcos palmares; pues bien, el arco superficial coincide con el intervalo que separa el pliegue superior del segundo. Tírese una línea transversal, que vaya desde la comisura del pulgar al borde cubital de la mano, y coincidirá con el vértice del arco arterial. En su consecuencia, siempre que se haya de practicar una incisión en la palma de la mano, se empezará por buscar esta línea para intro-

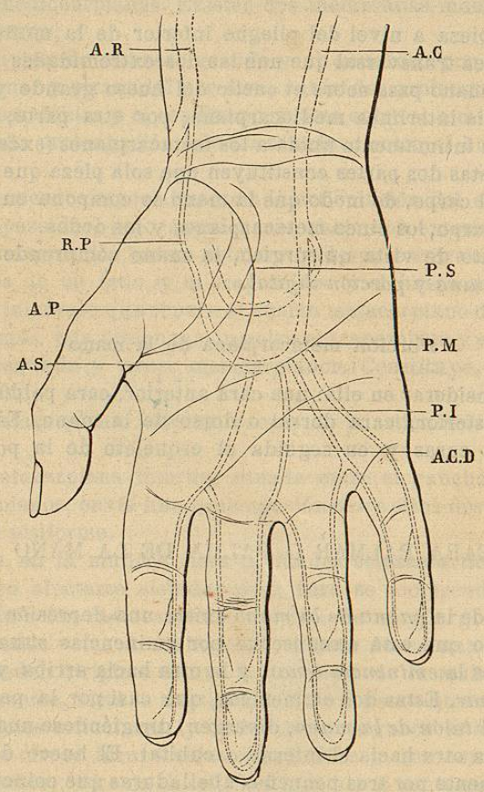

Fig. 183. — *Relación de los arcos arteriales con los pliegues de la palma de la mano*

AC, arteria cubital.
ACD, arteria colateral de los dedos.
AP, arco arterial profundo.
AR, arteria radial.
AS, arco arterial superficial.
PI, pliegue cutáneo inferior.
PM, pliegue cutáneo medio.
PS, pliegue cutáneo superior.
RP, arteria radiopalmar.

ducir el bisturí por encima o por debajo de ella. La incisión deberá llevar siempre una dirección vertical, o sea paralelamente a las ramas colaterales vasculares y nerviosas y a los tendones. En cuanto al arco palmar profundo AP (fig. 183), está situado por encima del precedente, pero a tanta profundidad (fig. 184), que no corre peligro alguno de ser herido.

Las tres partes de que se compone la palma de la mano ofrecen cada una diferencias notables, aun en sus capas superficiales, y merecen, por lo tanto, una descripción especial. Estudiaré sucesivamente: la eminencia tenar, la eminencia hipotenar y el hueco de la mano.

EMINENCIA TENAR

La *eminencia tenar* está situada en la parte superior y externa de la palma de la mano.

Consta de las dos capas siguientes:

La piel. Fina y mucho menos adherente que la del hueco de la mano, alguna vez ha podido proporcionar un colgajo para rehacer un ala de la nariz;

Una capa de tejido céluloadiposo. Esta capa es poco abundante; por ella

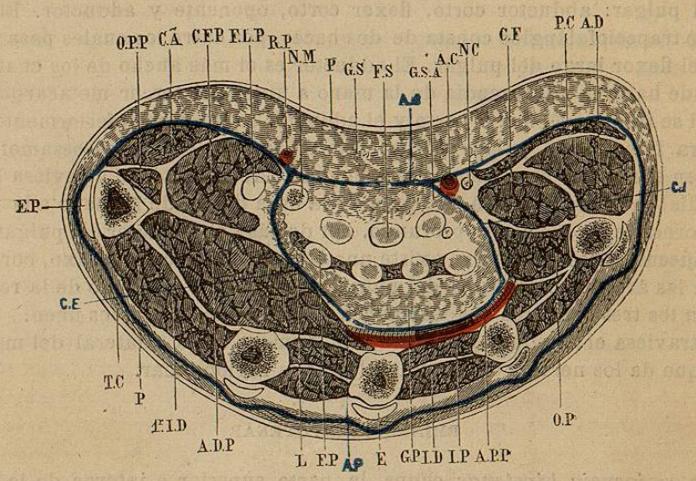

Fig. 184. — *Corte horizontal de la mano, pasando por la parte media de las eminencias tenar e hipotenar.* (Adulto; tamaño natural. Mano derecha.) Segmento superior del corte

AC, arteria cubital.
AD, adductor del meñique.
ADP, adductor del pulgar.
AP, aponeurosis palmar profunda.
APP, arco palmar profundo.
AS, aponeurosis palmar superficial.
CA, abductor corto del pulgar.
CE, tabique aponeurótico externo
CI, tabique aponeurótico interno.
CF, flexor corto del meñique.
CFP, flexor corto del pulgar.
E, tendón del extensor de los dedos.
EP, tendón del extensor del pulgar.
FLP, tendón del flexor largo del pulgar.
FP, íd. del flexor común profundo de los dedos.
FS, íd. del flexor común superficial de los dedos.
GP, capa grasienta profunda.
GS, capa grasienta subcutánea.
GSA, capa grasienta subaponeurótica.
1er ID, primer músculo interóseo dorsal.
ID, músculo interóseo dorsal.
IP, músculo interóseo palmar.
L, músculo lumbrical.
NC, nervio cubital.
NM, nervio mediano.
OP, músculo oponente del meñique.
OPP, músculo oponente del pulgar.
P, piel.
PC, músculo palmar cutáneo.
RP, arteria radiopalmar.
TC, tejido celular subcutáneo.

corren venas, algunos filetes nerviosos y la arteria radiopalmar cuando es superficial, que es lo más común;

Una aponeurosis. Es más bien una telilla celular muy delgada que emana de los bordes de la aponeurosis palmar. Aparte de esta hoja superficial transversalmente extendida, existe un tabique anteroposterior (fig. 184), que separa la eminencia tenar del hueco de la mano y forma de ella una región distinta. Este tabique se dirige horizontalmente de delante atrás y cubre al músculo adductor del pulgar para ir a fijarse por delante del tercer metacarpiano a la

aponeurosis interósea o palmar profunda. La existencia de la vaina fibrosa que aisla así la eminencia tenar, quizá viene mejor demostrada por la patología que por la anatomía: frecuentemente se observan abscesos en esta región, y por delgado que sea el tabique aponeurótico, en la mayoría de los casos basta para limitar la inflamación e impedir que el pus se extienda a la región media, circunstancia que disminuye en gran manera la gravedad de estos abscesos. No obstante, el temor de que llegue semejante incidente debe inducirnos a vigilar constantemente la fluctuación para dar salida al pus lo más pronto posible.

Una capa muscular. Esta capa comprende cuatro músculos, todos destinados al pulgar: abductor corto, flexor corto, oponente y adductor. El flexor corto o trapeciofalángico consta de dos haces, por entre los cuales pasa el tendón del flexor largo del pulgar. El adductor es el más ancho de los cuatro y se extiende hasta la parte media de la mano a nivel del tercer metacarpiano, en el cual se inserta. El flexor corto y el adductor se insertan inferiormente en la primera falange del pulgar por el intermedio de los huesos sesamoideos, y merecen el nombre de músculos sesamoideos. Al adductor lo atraviesa la arteria radial en el momento en que pasa de la cara dorsal de la mano a la palmar para formar el arco palmar profundo. Por detrás del adductor del pulgar, entre este músculo y los interóseos, existe una capa de tejido celular laxo, por la cual corren las arterias colaterales del pulgar y del índice. El fondo de la región lo forman los tres primeros metacarpianos y los interóseos que los unen.

Atraviesa el tabique aponeurótico la primera rama colateral del mediano, rama que da los nervios de los músculos de la región tenar.

EMINENCIA HIPOTENAR

La *eminencia hipotenar* ocupa la parte superior e interna de la palma de la mano.

Sus capas superficiales difieren algo de las de la eminencia tenar. Se encuentran sucesivamente:

La piel. Gruesa y a menudo endurecida a nivel del talón de la mano, que es el punto que soporta las presiones, está muy adherida a las capas subyacentes por su cara profunda;

Una capa grasienta. Esta capa tiene un grosor considerable, y está muy adherida al plano aponeurótico y al músculo palmar cutáneo que le están subyacentes;

La aponeurosis. Está dispuesta exactamente como la de la eminencia opuesta; consta de una hoja superficial, prolongación de la aponeurosis palmar y de un tabique anteroposterior que parte también de ésta y se continúa con la aponeurosis palmar profunda a nivel del cuarto metacarpiano (fig. 184). De este modo, la eminencia hipotenar queda separada del hueco de la mano y, por lo tanto, lo que llevo dicho de los abscesos de la eminencia tenar es también aplicable a este caso.

La aponeurosis y la capa grasienta están de tal modo adheridas, que no es posible separarlas; lo mismo debo decir del músculo palmar cutáneo, músculo cutáneo de fibras transversales, confundido en medio de las dos capas precedentes, si bien estas tres capas no forman en realidad más que una sola;

La capa muscular consta de tres músculos destinados al meñique: adductor, flexor corto y oponente.

La arteria y el nervio cubitales, situados primero en la cavidad de la eminencia hipotenar, no tardan en abandonarla para penetrar en el hueco de la mano, no sin haber dado antes algunas ramas a la región.

La eminencia hipotenar descansa sobre los cuarto y quinto metacarpianos y sobre los músculos interóseos comprendidos entre estos dos huesos.

REGIÓN DEL HUECO DE LA MANO

Situada entre las dos eminencias tenar e hipotenar, *la región del hueco de la mano* empieza superiormente por una parte muy estrecha, se ensancha cada vez más y ocupa inferiormente toda la amplitud de la palma de la mano: su forma es triangular de base inferior.

El gran número de órganos que entran en su composición hacen de ella una de las regiones más importantes. Procediendo de delante a atrás y por orden de superposición, estos órganos son los siguientes:

La piel;

La capa grasienta subcutánea;

La aponeurosis palmar superficial y el ligamento anular anterior del carpo;

El arco palmar superficial y sus ramas emergentes;

Los nervios colaterales palmares (arterias y nervios están situados en una segunda capa grasienta);

Los tendones flexores superficiales;

Los tendones flexores profundos con los músculos lumbricales;

Una capa célulograsienta profunda;

La aponeurosis palmar profunda, o aponeurosis interósea;

El arco palmar profundo y la rama palmar profunda del nervio cubital;

Los músculos interóseos.

Desde el punto de vista de las aplicaciones quirúrgicas, es conveniente agrupar estas diversas partes en tres planos secundarios: superficial, medio y profundo.

El plano superficial comprende: la piel, la capa grasienta subcutánea y la aponeurosis palmar con el ligamento anular anterior del carpo.

El plano medio se compone de: el arco palmar superficial y las ramas que de él nacen, los nervios colaterales palmares, los tendones flexores y sus sinoviales, como también los músculos lumbricales y la capa célulograsienta profunda.

El plano profundo está constituído por la aponeurosis interósea, el arco palmar profundo y sus colaterales, la rama palmar profunda del nervio cubital y los músculos interóseos.

Estudiemos sucesivamente estos diversos planos.

Plano superficial del hueco de la mano

Piel. — En la piel del hueco de la mano es donde se encuentran principalmente los pliegues a que he hecho referencia. Esta piel es muy gruesa y está de tal modo adherida por su cara profunda, que la disección es muy difícil, por ejemplo, cuando se practica la amputación de la muñeca a colgajo anterior; por esto jamás se observan en este punto despegamientos ni edema. Su grosor es mayor a nivel del talón de la mano y de la cabeza de los metacarpianos, no tiene pelos ni glándulas sebáceas, y no está expuesta a forúnculos, que tan frecuentemente se desarrollan en la cara dorsal; por el contrario, con mucha fre-

cuencia se encuentran en ella callosidades, cuyo sitio varía según la profesión del sujeto. Siendo la capa epidérmica tan gruesa, entre ella y la cara externa del dermis se desarrolla a veces una bolsa mucosa, cuya inflamación es el punto de partida de casi todos los abscesos superficiales de la palma de la mano, llamados vulgarmente *callos contundidos*. Al principio, la inflamación queda limitada a la bolsa serosa, es subepidérmica, lo mismo que el absceso resultante, de manera que si en este período se practicase una incisión, casi nunca la afección pasaría más allá. Pero como el dolor no es muy intenso y la capa epidérmica es tan gruesa que opone una verdadera valla al pus, la inflamación se propaga al dermis y al absceso subepidérmico sucede luego otro subdérmico. La comunicación entre los dos focos se efectúa generalmente por un agujerito estrecho, que justifica el nombre de abscesos en *botón de camisa* dado a esta variedad.

De la marcha de estos abscesos resulta la necesidad de incindir un callo siempre que sobrevengan indicios de flogosis, no contando para nada con la fluctuación, porque el espesor de las capas epidérmicas impide percibirla. Cuando el pus se halla debajo de la piel, está separado del arco palmar por la aponeurosis, de modo que no hay para qué preocuparse por los vasos ni por las vainas tendinosas; en su consecuencia, conviene practicar una extensa incisión, a fin de desbridar los tejidos al mismo tiempo que se da salida al pus. De los datos anatómicos ulteriores sacaremos elementos para establecer el diagnóstico entre los abscesos subcutáneo y subaponeurótico; por lo demás, la incisión debe ser siempre vertical, y, en caso de duda, se procurará evitar la línea que he indicado anteriormente, considerando que representa la dirección del arco palmar superficial.

Capa grasienta subcutánea. — Esta capa es gruesa; la grasa está tabicada, y los tabiques, de naturaleza fibrosa, se fijan por una parte a la piel y por otra a la aponeurosis. Resulta de esto una disposición análoga a la que llevamos indicada como propia de la bóveda del cráneo y que asimismo encontraremos más adelante en la planta del pie; la separación de estas tres capas es difícil y artificial; puede decirse que en realidad forman una sola.

Aunque la capa grasienta subcutánea se continúa por los lados con las que cubren las eminencias tenar e hipotenar, gracias al gran número de tabiques fibrosos que la subdividen, es muy raro ver a la inflamación propagarse de la una a la otra. La continuidad de las tres capas superficiales alcanza su máximo a nivel del talón de la mano; por esto los abscesos subcutáneos no se propagan, no me atrevo a decir nunca, pero casi nunca, a la muñeca. Todo lo contrario sucede, por lo general, cuando se trata de abscesos subaponeuróticos, como se comprenderá bien en vista de las disposiciones anatómicas.

La capa grasienta subcutánea la atraviesan vasos y nervios de muy pequeño volumen, que en ningún caso pueden preocupar al cirujano.

Aponeurosis palmar superficial y ligamento anular anterior del carpo. — Los huesos del carpo se unen entre sí de tal modo, que forman un canal que mira hacia delante. Los dos bordes de este canal están unidos entre sí por un manojo fibroso extraordinariamente resistente, llamado *ligamento anular anterior del carpo*. Este ligamento es cuadrilátero, su altura es de 3 a 4 centímetros y se inserta: por dentro, en el pisiforme y en el hueso ganchoso; por fuera, en el trapecio, en el escafoides y el radio; por su borde superior presta inserción a la aponeurosis antibraquial y se continúa, por algunas de las fibras de su borde inferior, con la aponeurosis palmar, que pasa por delante de él; por su cara anterior presta inserción, por fuera, al abductor corto, al oponente

y al flexor corto del pulgar y por dentro, al palmar cutáneo, al flexor corto y al oponente del meñique. Gracias a este ligamento, el canal carpiano queda convertido en un verdadero conducto osteofibroso, por el cual pasan los tendones flexores de los dedos (excepto el flexor largo del pulgar) y el nervio mediano. Resulta, pues, que este conducto carpiano pone en amplia comunicación el hueco de la mano con el antebrazo, de cuya circunstancia resultan consecuencias patológicas por demás interesantes.

La *aponeurosis palmar superficial* (fig. 185) es triangular; la base es inferior, y el vértice corresponde al estrecho espacio que separa las dos eminencias tenar e hipotenar cerca de la raíz de la mano. En este punto se continúa con el tendón del palmar menor, del cual parece ser una expansión; cuando no existe este músculo, se continúa con la aponeurosis antibraquial. Desciende en seguida por delante de los tendones flexores en forma de abanico. Es gruesa y sin solución de continuidad en su mitad superior, pero las fibras longitudinales de que se compone exclusivamente hasta este punto se separan en seguida formando cuatro haces unidos entre sí por fibras horizontales, resultando de esta disposición una especie de enrejado. Examine el lector su propia mano y verá que, por encima de los espacios interdigitales, existen cuatro depresiones circunscribiendo tres prominencias: las depresiones son debidas a las cuatro lengüetas aponeuróticas y las tres prominencias al tejido adiposo que forma hernia entre estos haces.

No es raro encontrar callos a nivel de estas borlas grasientas, pudiendo resultar de ello una interesante variedad de abscesos, que por muchos conceptos difieren de los que llevo indicados como propios de la palma de la mano. Desde luego no existe en este punto más que una sola capa de grasa, puesto que no existe en él aponeurosis: no hay, pues, que establecer distinción entre el absceso subcutáneo y el subaponeurótico; además, el tejido célulograsiento subcutáneo comunica muy libremente con el que ocupa los espacios interdigitales y el dorso de la mano, mucho más libremente que con el que ocupa el centro de la mano, circunstancia beneficiosa, porque se opone a la propagación del pus a la región de las vainas. Los fenómenos se suceden del modo siguiente: se inflama un callo; la inflamación se propaga rápidamente al dorso de la mano; esta parte se pone rubicunda, caliente, dolorosa y muy tumefacta; en la cara palmar, al contrario, en razón del espesor de la piel, no se distingue en ella rubicundez, ni apenas tumefacción. El práctico no prevenido forma, por lo general, un diagnóstico equivocado en cuanto al sitio de la afección: cree que se trata de un flemón simple del dorso de la mano, sin percatarse de que este flemón es la consecuencia de un absceso de la palma; espera que la supuración se manifieste en la cara dorsal para practicar una abertura, o bien deja que el absceso se abra por sí mismo; en este caso se nota un despegamiento de la piel del dorso de la mano y del espacio interdigital correspondiente; suerte será que no haya sufrido lesión la articulación metacarpofalángica; todo esto puede evitarse practicando a tiempo una buena incisión sobre la callosidad; es admirable ver con cuánta rapidez desaparecen luego todos los accidentes tanto locales como generales. Repito que jamás debe esperarse la fluctuación: será guía suficiente la intensidad, el carácter del dolor y, sobre todo, su punto máximo a la presión, que siempre corresponderá a nivel del callo.

Las fibras transversales que unen entre sí los haces verticales de la aponeurosis se insertan en el borde externo de la cabeza del segundo metacarpiano y en el interno de la cabeza del quinto.

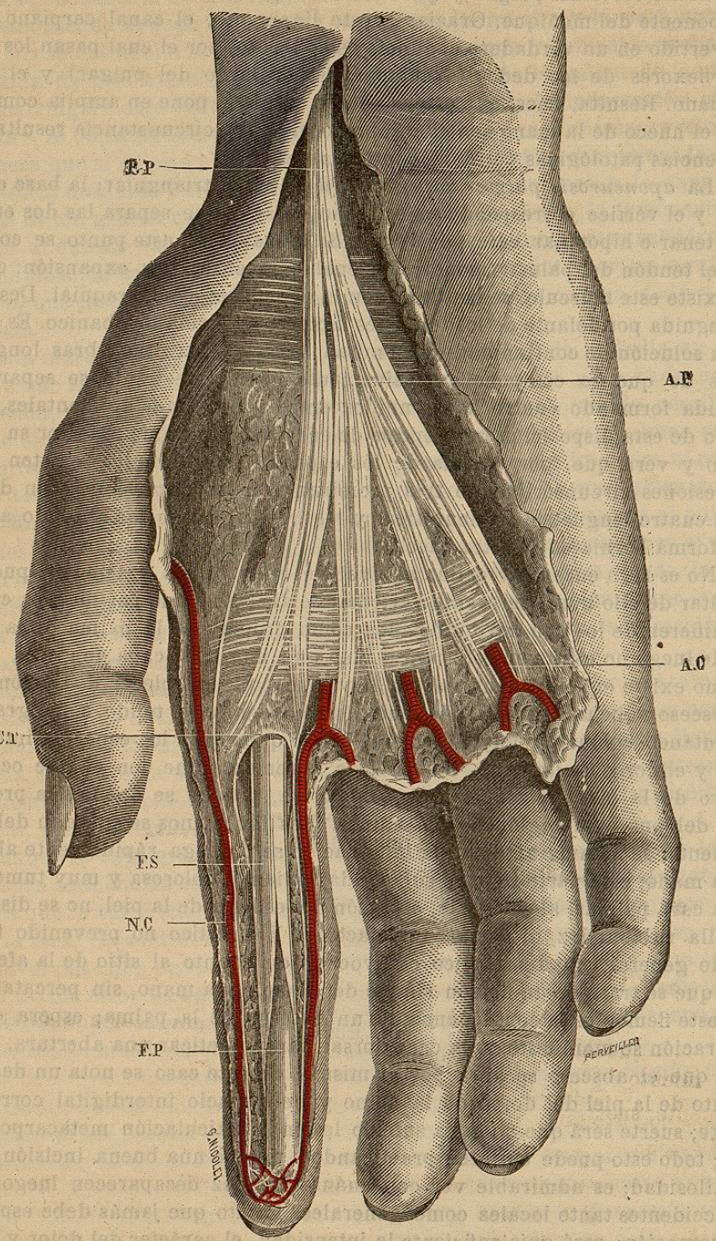

Fig. 185. — *Capas superficiales de la palma de la mano.* (Mujer adulta; tamaño natural)

AC, arteria colateral.
AP, aponeurosis palmar superficial.
CT, corredera fibrosa de los tendones flexores.
FP, tendón del flexor profundo.
FS, tendón del flexor superficial.
NC, nervio colateral de los dedos.
PP, tendón del músculo palmar menor.

En cuanto a las cuatro tiras verticales, se subdividen a su vez para apoyarse en cada lado de la primera falange de los cuatro últimos dedos.

De los bordes laterales de la aponeurosis palmar superficial se desprende una hoja delgada, que cubre las eminencias tenar e hipotenar y va en seguida a continuarse, en la cara dorsal de la mano, con la aponeurosis dorsal. De cada uno de estos mismos bordes parte un tabique anteroposterior (CE y CI,

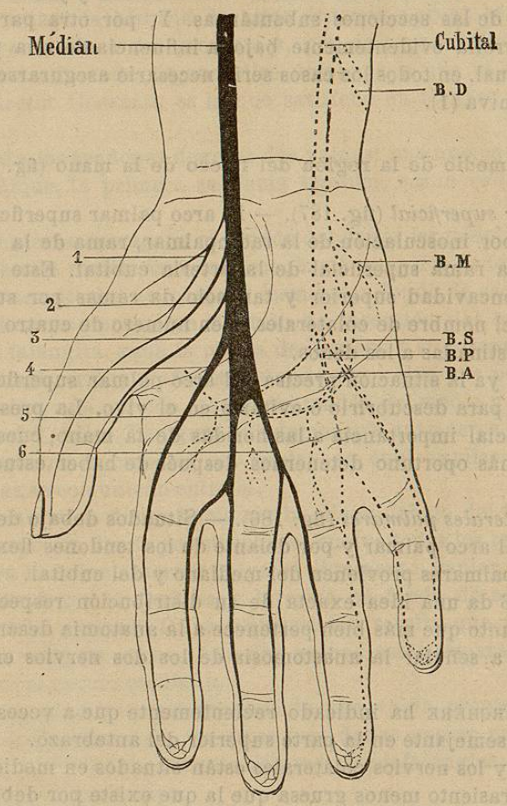

Fig. 186. — *Esquema que representa la distribución de los nervios mediano y cubital en la cara palmar de la mano y de los dedos*

BA, rama anastomótica entre el cubital y el mediano.
BD, rama dorsal muscular del nervio cubital.
BM, rama muscular del nervio cubital.
BP, rama profunda del nervio cubital.
BS, rama superficial del nervio cubital.
1, 2, 3, 4, 5 y 6, ramas colaterales del nervio mediano.

fig. 184), que separa por completo el hueco de la mano de las eminencias laterales, de modo que la cara palmar está realmente dividida en tres cavidades correspondientes a las tres divisiones que hemos admitido para la descripción.

Existe una extraña enfermedad de la mano, sobre la cual llamó especialmente la atención DUPUYTREN, dándole el nombre de *retracción de la aponeurosis palmar*. Está caracterizada por la producción en la palma de la mano de bridas fibrosas salientes y duras, que paulatinamente doblan los dedos y afec-