tan una marcada predilección por el anular. Después de DUPUYTREN, se ha estudiado mucho este particular, resultando de las investigaciones practicadas, que la aponeurosis no es el único agente de la retracción: los tabiques fibrosos subcutáneos, el dermis mismo, contribuyen a ello, de modo que la sección subcutánea y hasta la directa de estas bridas la mayoría de las veces no produce beneficio alguno. Por mi parte diré que he tenido ocasión de tratar en los hospitales a muchos enfermos de esta afección y jamás he conseguido beneficio alguno de las secciones subcutáneas. Y, por otra parte, como esta afección se desarrolla evidentemente bajo la influencia de una predisposición diatésica individual, en todos los casos sería necesario asegurarse de si la curación ha sido definiva (1).

Plano medio de la región del hueco de la mano (fig. 187)

Arco palmar superficial (fig. 187). — El arco palmar superficial resulta de la anastomosis por inosculación de la radiopalmar, rama de la radial, con la terminación de la rama superficial de la arteria cubital. Este arco describe una curva de concavidad superior y tan sólo da ramas por su convexidad. Designadas con el nombre de colaterales y en número de cuatro o cinco, estas arterias están destinadas a los dedos.

He indicado ya la situación precisa del arco palmar superficial y la línea ficticia que sirve para descubrirlo o evitarlo en el vivo. La presencia de este arco da una especial importancia a las heridas de la mano, cuestión sobre la cual me parece más oportuno detenernos después de haber estudiado el arco palmar profundo.

Nervios colaterales palmares (fig. 186). — Situados debajo de la aponeurosis, por detrás del arco palmar y por delante de los tendones flexores, los nervios colaterales palmares provienen del mediano y del cubital.

La figura 186 da una idea exacta de su distribución respectiva, que, por otra parte, es asunto que más bien pertenece a la anatomía descriptiva.

Me limitaré a señalar la anastomosis de los dos nervios en la palma de la mano.

El doctor VERCHÈRE ha indicado recientemente que a veces se encuentra una anastomosis semejante en la parte superior del antebrazo.

Las arterias y los nervios colaterales están situados en medio de una capa de tejido célulograsiento menos gruesa que la que existe por debajo de la piel, pero que, sin embargo, puede ser el punto de partida de un flemón subaponeurótico.

Tendones flexores superficiales y profundos, vainas sinoviales (figs. 187 y 188). — Los tendones flexores forman dos capas superpuestas, los superficiales están delante y los profundos detrás. Son cuatro en cada fila; el tronco del nervio mediano está situado a su lado externo dentro del conducto carpiano. A los tendones del flexor profundo van anexos los cuatro músculos lumbricales, que superiormente se insertan en los tendones, como lo demuestran las figuras 184 y 187. Estos músculos rodean los dedos y se insertan inferiormente en el tendón del extensor, confundiéndose con el borde del músculo interóseo correspondiente. Estos músculos, lo mismo que los interóseos, doblan la primera falange y extienden las otras dos. Los dos internos reciben sus nervios del cubital y los dos externos del mediano.

(1) Si la sección de las bridas no produce la curación en la enfermedad de Dupuytren es debido a que se neoforman después de la sección, y, para evitar esto, es necesario extirpar toda la porción de aponeurosis palmar en que aquéllas radican; de este modo la curación es definitiva. — *(Nota del traductor).*

Los tendones van envueltos en una membrana serosa que lleva el nombre de vaina de los flexores, y en este concepto merecen toda nuestra atención, porque esta vaina es frecuentemente asiento o punto de partida de afecciones graves.

No he de trazar la historia de estos órganos, porque sería impropia de un libro de la naturaleza del presente y, por otra parte, deberíamos repetir lo mismo al tratar de cada órgano; diré únicamente que la descripción propuesta por el doctor GOSSELIN es la que satisface en la gran mayoría de los casos.

Existen para los tendones flexores dos vainas: una que parte del pulgar y la otra del meñique; la primera se llama también *vaina radial* y la segunda *vaina cubital.*

La vaina externa acompaña al tendón del flexor largo del pulgar, asciende con este tendón a la región de la muñeca, hasta unos dos dedos por encima del ligamento anular anterior del carpo y termina en fondo de saco.

La vaina interna empieza en el punto de inserción del tendón flexor del meñique en la falangita, gana la palma de la mano y se ensancha, dirigiéndose oblicuamente hacia arriba y afuera, dejando sin vaina una pequeña parte del tendón del anular, una porción mayor del tendón del medio y una mayor todavía del tendón del índice. La figura 188 demuestra cuán cerca de la gran vaina cubital se encuentra la especial del anular, lo cual explica por qué a veces estas dos vainas se comunican entre sí.

La vaina cubital se dirige hacia arriba, llega debajo del ligamento anular anterior del carpo, en donde se estrecha, envuelve todos los tendones y se pone en contacto con la vaina externa; salva el ligamento anular, se ensancha de nuevo, asciende hacia la muñeca y termina en fondo de saco un poco por encima de la vaina externa. De esta disposición resulta que su forma es análoga a la de un reloj de arena. Las dos vainas están separadas una de otra únicamente por el nervio mediano.

En resumen, el pulgar está provisto de una vaina propia: la del meñique es común a todos los flexores; los otros tres dedos poseen una vaina especial que no sube más allá de la articulación metacarpofalángica: tal es la disposición que pudiera llamarse tipo.

Como dije al estudiar las aponeurosis del cuello, los fenómenos patológicos son el mejor medio de interpretación de ciertas disposiciones anatómicas obscuras y cuya demostración rigurosa es difícil. Pues bien, en este punto pudiéramos repetir este precepto y hacer de él nueva aplicación.

En efecto, la patología demuestra que las inflamaciones profundas del pulgar y del meñique son más graves que las de los demás dedos: lo mismo sucede con las amputaciones. A una amputación del meñique puede seguir un flemón profundo del antebrazo, que ponga en peligro los días del enfermo.

Las dos serosas ¿están en mutua comunicación a nivel de la muñeca, o sea en el punto en donde están contiguas? Normalmente, no; no obstante, la patología nos indica que esta comunicación puede existir. Nunca se pasa un año sin que observemos el hecho siguiente: un panadizo profundo invade, por ejemplo, el pulgar; la inflamación asciende y gana la parte inferior del antebrazo, después desciende por el otro lado e invade el meñique, mientras que los otros

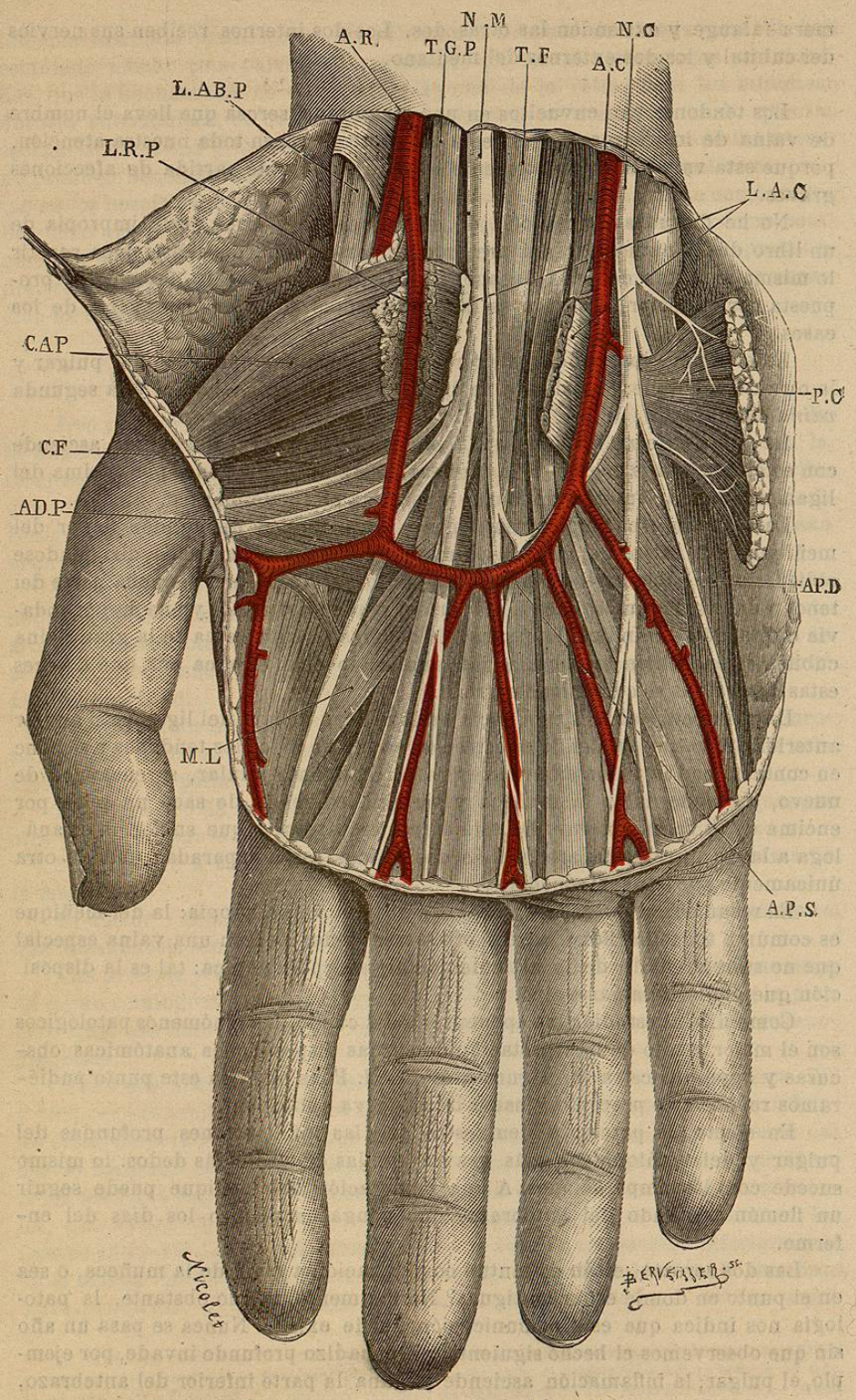

Fig. 187. — *Plano medio de la región del hueco de la mano*

tres dedos quedan absolutamente intactos. En este caso, o bien existía una comunicación normal, o bien se ha efectuado una patológica, que es lo que yo me inclino a creer. De todos modos, para el práctico, el resultado es el mismo.

Las vainas sinoviales de la muñeca son muy delgadas, y se comprende que el pus las perfore fácilmente. A veces, en efecto, se ve que la inflamación queda limitada a la muñeca por más o menos tiempo, invadiendo después rápidamente el antebrazo, ya sea que el fondo de saco sinovial se haya abierto, ya sea que el proceso inflamatorio se haya extendido por capas.

Una afección, por cierto no muy rara, demuestra también la existencia de la vaina cubital en la forma en que la he descrito: es la hidropesía conocida con el nombre de *quiste de la muñeca*. Conocida la disposición de la serosa, fácilmente se adivinan los síntomas de estos quistes: tumor en la muñeca, tumor en la palma de la mano. Comprimiendo uno de ellos, el líquido refluye hacia el otro, prueba de que están en mutua comunicación; el tumor en su conjunto tiene la forma de unas alforjas o de un reloj de arena, cuya parte estrangulada corresponde al ligamento anular. Como se ve, esto no es más que la exageración de la forma normal de la vaina cubital.

Rara vez el líquido refluye hasta el meñique: por esto MALGAIGNE ponía en duda la comunicación de la vaina cubital con este dedo; pero hemos de recordar que la corredera osteofibrosa, dentro de la cual se desliza el tendón, es más que suficiente para resistir el empuje del líquido y oponerse a toda prominencia. La anatomía demuestra de un modo evidente la continuidad de las dos serosas, y he visto algunos enfermos en quienes existían muchas abolladuras en el trayecto del tendón flexor del meñique, al mismo tiempo que una hidropesía de la bolsa cubital.

Estos quistes son notables por existir en su interior concreciones fibrinosas, que al principio fueron tomadas por hidátides, y de ahí el nombre impropio de quistes hidatídicos de la muñeca. Se parecen a granos de cebada o de arroz semicocidos, y están formados por una laminilla arrollada sobre sí misma. Pasando de una a otra bolsa, estas concreciones frotan contra las paredes estrechadas del conducto carpiano y producen un ruido especial, que DUPUYTREN llamó ruido de eslabón de cadena, no sé por qué motivo, puesto que este ruido no tiene nada de metálico.

Hanse encontrado bacilos en estas concreciones, que vienen en confirmación de su origen, que es siempre tuberculoso. Sin embargo, esta tuberculosis presenta un carácter relativamente benigno, tanto que muy a menudo queda localizada.

La hidropesía de la bolsa cubital dificulta en gran manera los movimientos de la mano; por esto los enfermos solicitan una curación rápida.

Pero, para alcanzar ésta, existen grandes dificultades y muchas veces no se consigue sino sometiéndose a una operación, ya que los diversos resoluti-

AC, arteria cubital.
ADP, músculo adductor del pulgar.
APD, músculo adductor del meñique.
APS, arco palmar superficial.
AR, arteria radial.
CAP, músculo abdùctor corto del pulgar.
CF, músculo flexor corto del pulgar.
LABP, tendón del músculo abductor largo del pulgar.
LAC, ligamento anular anterior del carpo dividido en la línea media.
LRP, arteria radiopalmar.
ML, músculo lumbrical.
NC, nervio cubital.
NM, nervio mediano.
PC, músculo palmar cutáneo.
TF, tendones flexores de los dedos.
TGP, tendones del flexor largo del pulgar.

vos y la compresión se frustran casi siempre. La punción simple y la inyección yodada son de por sí difíciles de practicar, a causa de la presencia de los granos hordeiformes. La incisión directa, el raspado y la cauterización con el cloruro de cinc al 5 por 100 han dado, en estos últimos tiempos, resultados verdaderamente favorables. Puede también hacerse, y yo lo he practicado muchas veces, la extirpación de la vaina esculpiendo los tendones hasta la palma de la mano y obtener de este modo el restablecimiento completo de la función. Sin

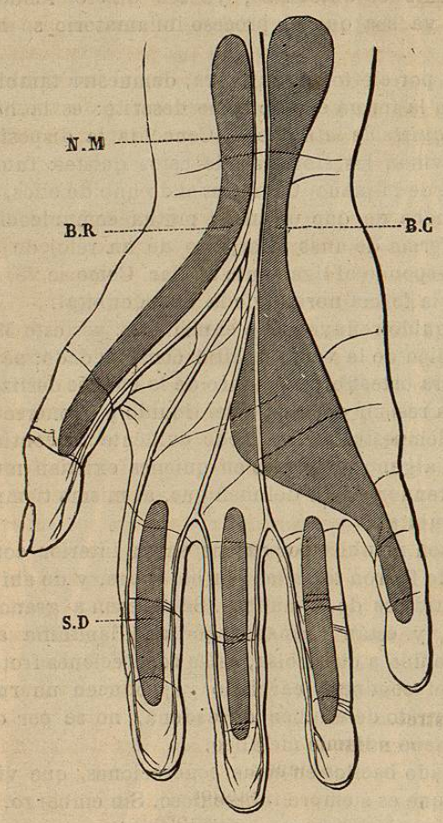

Fig. 188. — *Esquema que representa las sinoviales de los flexores en la muñeca, mano y dedos*

BC, bolsa serosa interna o cubital.
BR, bolsa serosa externa o radial.
NM, nervio mediano.
SD, sinovial del índice.

embargo, si la sinovitis es exclusivamente fungosa, se hace muchas veces indispensable la amputación del antebrazo.

Capa célulograsienta profunda (fig. 184). — Por debajo de los tendones existe una capa celulosa muy laxa, que contiene algunos lóbulos de grasa. Abunda sobre todo en la parte superior de la región. He indicado la existencia de una capa análoga por delante de los tendones, resultando de esto que, en el hueco de la mano, los tendones flexores se hallan envueltos, no sólo por su serosa, sino además por una capa célulograsienta. Si esta capa llega a supurar, los tendones estarán bañados en pus.

Plano profundo de la región del hueco de la mano (fig. 189)

Aponeurosis palmar profunda (fig. 184). — Por delante de los metacarpianos y de los músculos interóseos se extiende una membrana célulofibrosa, que por su extrema delgadez apenas merece el nombre de aponeurosis. Cubre el arco palmar profundo y la rama profunda del nervio cubital. Tapiza una parte de la cara anterior del adductor del pulgar, que no es, en suma, otra cosa que un ancho músculo interóseo, y recibe en sus partes laterales los tabiques anteroposteriores que separan el hueco de la mano de las eminencias tenar e hipotenar. Esta aponeurosis no es bastante resistente para oponerse a la propagación de la inflamación, desde el conducto carpometacarpiano al dorso de la mano.

Creo que desde ahora el lector está en disposición de comprender las circunstancias de los abscesos de la palma de la mano. Abstracción hecha de los abscesos subepidérmicos y de la variedad que se desarrolla a nivel de las borlas grasosas, se ve que existen otras dos grandes especies: el absceso *supraaponeurótico* y el *subaponeurótico*. Existe una tal diferencia entre estas dos clases, que el primero cura sin consecuencias en pocas semanas, al paso que el segundo compromete la vida, obliga a veces a la amputación del antebrazo, y, cuando cura, muchas veces deja la mano más o menos imposibilitada.

Basta echar una ojeada sobre la figura 184 para comprender el motivo de esta profunda diferencia: la inflamación se propaga rápidamente al antebrazo por el conducto carpiano, siguiendo las líneas del tejido conjuntivo que llevamos indicadas; el pus invade las vainas, despega los músculos, destruye los tendones, y conviene apresurarse a practicar dos extensas incisiones, una en la palma de la mano y otra en el antebrazo, colocando de una a otra un tubo de desagüe que pase por detrás del ligamento anular anterior del carpo.

En la disposición anatómica de la región, se encuentran los elementos del diagnóstico diferencial; he aquí los principales: si el flemón es supraaponeurótico, el dorso de la mano quedará intacto; el enfermo experimentará violentos dolores, pero localizados a la palma, de ningún modo se extenderán a toda la mano; los dedos podrán moverse sin que por esto el dolor aumente. Si el flemón es subaponeurótico, como la inflamación encontrará menos resistencia por la parte posterior que por la anterior, puesto que la aponeurosis profunda es una simple telilla celulosa, mientras que la palmar superficial es muy resistente, se propagará dicha inflamación a través de los espacios interóseos y ganará el dorso de la mano. Esta ofrecerá desde luego un diámetro anteroposterior enorme y no tardará en aparecer la supuración en la cara dorsal. Los nervios comprimidos determinarán violentísimos dolores en todo su trayecto y la mano estará toda ella completamente inmóvil. El tejido célulograsiento subcutáneo de la palma de la mano con mucha dificultad se comunica con el de la muñeca; pero el que llena el conducto carpiano forma, al contrario, una capa continua con la profunda del antebrazo. En su consecuencia, en el absceso subcutáneo de la palma de la mano, la muñeca permanecerá intacta, mientras que estará tumefacta, pastosa y dolorida en el absceso subaponeurótico. Inútil es decir que los síntomas generales serán infinitamente más intensos en este último caso.

Arco palmar profundo. — El arco palmar profundo resulta de la unión del tronco de la radial con una colateral de la cubital, así como hemos visto el

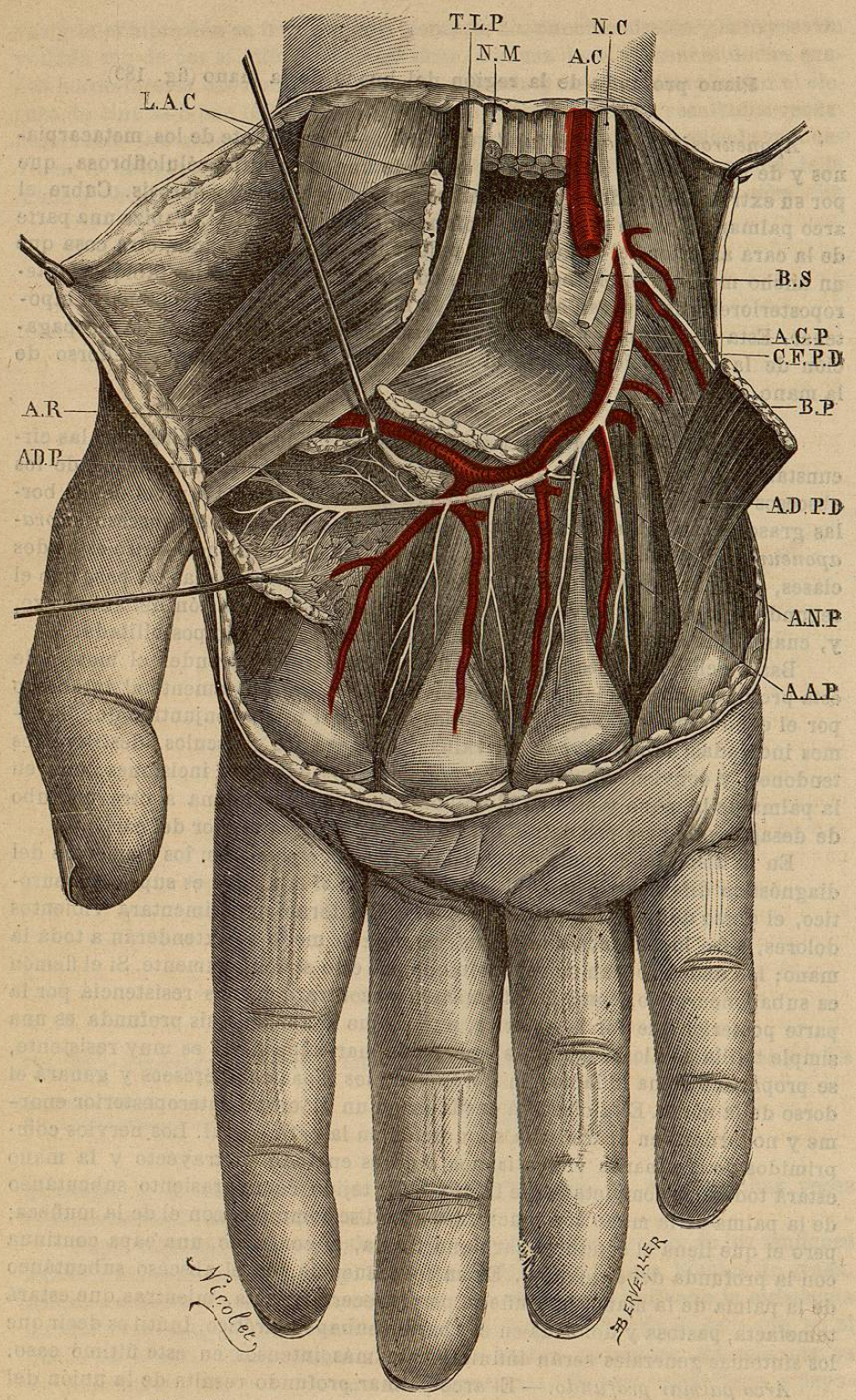

Fig. 189. — *Plano profundo de la región del hueco de la mano*

arco palmar superficial ser producto de la unión del tronco de la cubital con una rama de la radial.

El arco profundo es más estrecho y, en general, menos voluminoso que el superficial; pero conviene saber que nada hay más variable que la disposición de las arterias de la mano. No corresponde como el superficial a la línea ficticia que parte de la comisura del pulgar, sino que está situado, poco más o menos, a un centímetro por encima de esta línea. Descansando inmediatamente sobre los músculos y espacios interóseos, cubierto por todas las partes precedentemente enumeradas, el arco palmar profundo está mucho más próximo a la cara dorsal que a la palmar de la mano, y de seguro que lo hieren más fácilmente los instrumentos vulnerantes que penetran por la cara dorsal. Salen de él ramas ascendentes, muy delgadas, que se distribuyen por las articulaciones del carpo; otras descendentes, destinadas a los espacios interóseos y que se anastomosan a nivel de la raíz de los dedos con las colaterales superficiales, y ramas perforantes que atraviesan el espacio interóseo en su parte superior, para anastomosarse con las colaterales dorsales nacidas de la radial. Estas arterias pasan a través de anillos fibrosos, disposición que, por otra parte, se encuentra siempre que una arteria atraviesa un músculo.

Resumiendo lo que concierne a la circulación arterial de la mano, vemos que son en gran número los vasos que se distribuyen por ella. El carácter que los distingue es el de anastomosarse ampliamente entre sí. Así es que se establecen anastomosis por inosculación por los dos arcos superficial y profundo, entre la radial y la cubital, de modo que forman dos círculos arteriales superpuestos. Además, los dos vasos se anastomosan alrededor de la muñeca por el intermedio del brazalete arterial de que he hablado anteriormente, lo cual forma un tercer círculo anastomótico. La arteria interósea, nacida de la parte superior del antebrazo, comunica con este tercer círculo, que a su vez está en comunicación con los otros dos. Con lo dicho basta para comprender la gravedad de las heridas arteriales de la mano y la dificultad que existe para dominar las hemorragias.

¿Qué conducta debe seguir el cirujano ante una hemorragia de la palma de la mano? Es una de las cuestiones mas delicadas y a veces de más difícil resolución de la cirugía. He dicho ya muchas veces que el precepto que domina toda la terapéutica de las heridas arteriales, consiste en practicar en la herida misma la ligadura de los dos extremos del vaso dividido. Este precepto ¿es rigurosamente aplicable a las hemorragias de la palma de la mano? Creo que no. En la palma de la mano podemos encontrar una herida de la radiopalmar, de la cubital, del arco palmar superficial, del arco palmar profundo o de una de las ramas colaterales que nacen de los arcos. El sitio de la herida muchas veces indica con exactitud la arteria lesionada; pero, ¿cómo podremos

AAP, arco arterial profundo.
AC, arteria cubital.
ACP, rama profunda de la arteria cubital.
ADP, músculo adductor del pulgar.
ADPD, músculo adductor del meñique.
ANP, arco nervioso formado por la rama profunda del nervio cubital y las que de él nacen.
AR, terminación de la arteria radial anastomosándose por inosculación con la rama profunda de la arteria cubital para formar el arco palmar profundo.
BP, rama profunda del nervio cubital.
BS, rama superficial del nervio cubital cortada cerca de su origen.
CFPD, músculo flexor corto del meñique.
LAC, ligamento anular anterior del carpo dividido en la línea media.
NC, nervio cubital.
NM, nervio mediano.
TLP, tendón del flexor largo del pulgar.

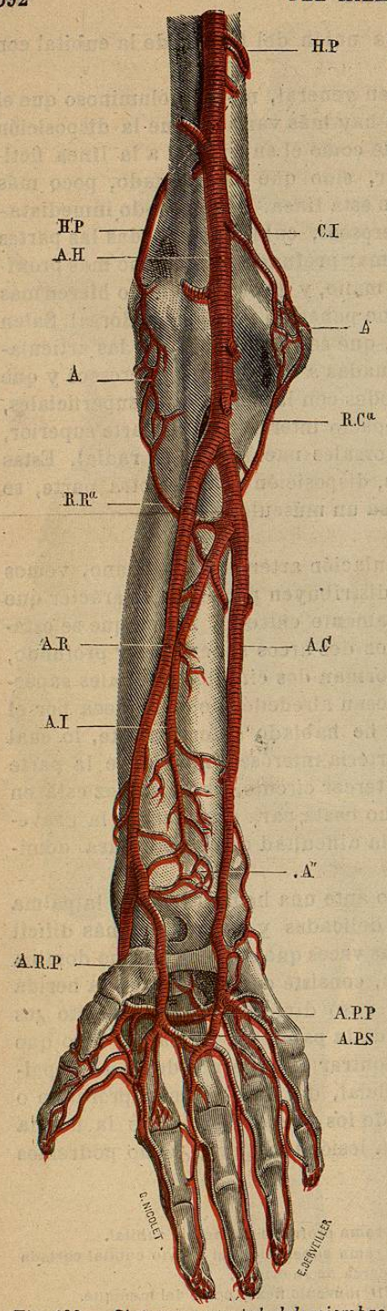

Fig. 190. — *Sistema arterial del miembro superior, considerado desde el punto de vista de sus anastomosis.*

A, anastomosis arteriales en el borde externo del codo.
A', anastomosis arteriales en el borde interno del codo.
A", anastomosis arteriales de la parte inferior del antebrazo.
AC, arteria cubital.
AH, arteria humeral.
AI, arteria interósea anterior.
APP, arco palmar profunda.
APS, arco palmar superficial.
AR, arteria radial.
ARP, arteria radiopalmar.
CI, arteria colateral interna.
HP, H'P, arteria humeral profunda, en su origen y después de haber recorrido todo el canal de torsión del húmero.
RCª, arteria recurrente cubital anterior.
RRª, arteria recurrente radial anterior.

saber ante una herida punzante de espada, cuchillo, etc., si ha sido interesado el arco palmar superficial o el profundo? Me parece imposible determinarlo. Pues bien, la experiencia demuestra que muchas heridas arteriales de la mano han curado sin intervención de la ligadura. ¿No es preferible correr las probabilidades de esta curación, que no desde el primer momento practicar en la palma de la mano desbridamientos que quizá exijan la disección de los tendones, la abertura de las vainas, etc., antes de llegar al arco palmar profundo, en caso de que sea éste el lesionado?

Cuando se trata de una herida incisa, si la hemorragia proviene de una arteria dividida en el fondo de una herida ampliamente abierta, sin duda que lo que procede es separar los tejidos e ir en busca del vaso, aun a costa de algunos desbridamientos, porque la ligadura o la torsión son los únicos métodos que pueden evitar la hemorragia secundaria; he de añadir que el ir en busca del vaso será mucho más difícil y peligroso en una herida en supuración que no en una reciente. A pesar de esto, si la herida es estrecha y sinuosa, si el cirujano abriga dudas acerca del diagnóstico de la arteria herida y procede practicar extensos desbridamientos para encontrar el vaso, por mi parte no aconsejo recurrir lo primero a la ligadura. La compresión, en definitiva, no ofrece peligro alguno y puede dar resultado, como pude ver hace ya algunos años en dos jóvenes, de los cuales uno era estudiante de medicina. Mi parecer es que se establezca una compre-

sión directa sobre la herida y otra indirecta sobre el antebrazo. Esta última no debe ser circular, porque podría determinar la gangrena; únicamente deberá obrar sobre la radial y la cubital, dejando permeables la interósea y la arteria del nervio mediano.

Supongamos que nada se haya conseguido con la compresión, o bien que desde el primer momento nos decidimos por la ligadura, en este caso, ¿en dónde aplicarla? Si ligamos las dos arterias del antebrazo (véase la figura 190), la interósea llevará la sangre a la herida; si la humeral en la flexura del brazo,

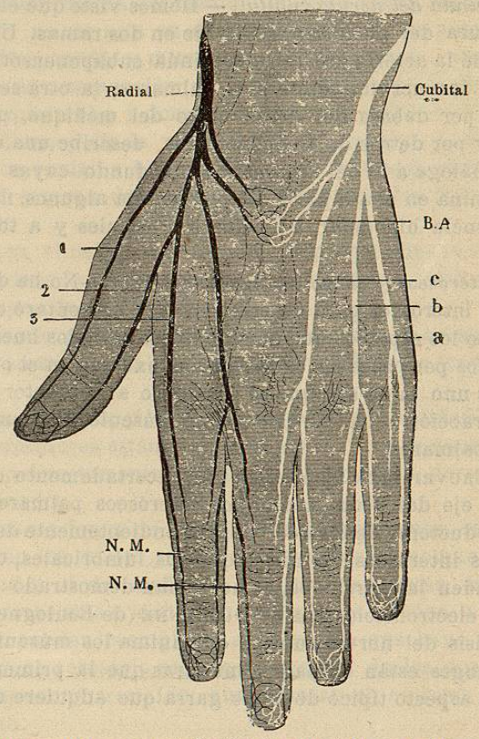

Fig. 191. — *Esquema que representa la distribución de los nervios radial y cubital en la cara dorsal de la mano y de los dedos*

BA, rama anastomótica.
1, 2, 3, ramas colaterales del nervio radial
a, *b*, *c*, ramas colaterales del nervio cubital
NM, ramas colaterales del nervio mediano.

el círculo arterial del codo formado entre la humeral y las recurrentes también conducirá la sangre al punto lesionado; y si la ligamos en la parte media del brazo, tendremos que quedará por encima la humeral profunda en comunicación con las recurrentes radiales y la colateral interna. De esta manera llegaríamos hasta la axilar, y todavía no sería completamente seguro evitar una hemorragia secundaria, puesto que, en definitiva, la ligadura de por sí no puede dar buen resultado, sino a condición de que pueda restablecerse la circulación colateral.

En resumen, ante una herida arterial de la mano, si la herida es estrecha y el diagnóstico dudoso, se puede empezar aplicando una compresión directa