siempre he encontrado las superficies articulares tan modificadas, que la extensión era imposible, aun después de separadas todas las partes blandas.

Cuando han sido destruídos los tendones flexores, sobreviene una extensión permanente de los dedos; y, al contrario, la flexión es permanente cuando la destrucción recae en los extensores. Estos accidentes no son raros como consecuencia del panadizo, de la sección de los dedos por sierras circulares, etc. Este estado patológico trae consigo una cuestión práctica de delicada resolución: cortados o destruídos los tendones de tal modo que sea cierta la inmovilidad del dedo, ¿debe el cirujano conservarlo? Si el enfermo no ejerce una profesión manual es preferible conservar el dedo, pero si se trata de un obrero creo preferible la falta de un dedo a tenerlo inútil, y sobre todo de un dedo que molesta. Seguramente hay pocos cirujanos a quienes no se les haya solicitado alguna vez la amputación de dedos cuya conservación fué trabajosa. Un dedo inmóvil en la extensión choca por su extremidad con los objetos que la mano va a coger; inmóvil en la flexión, se opone a la prehensión en la palma de la mano, y hasta la flexión puede ser tal, que la uña se implante en la piel y llegue a ulcerarla. Exceptúo de esta regla la primera falange, cuya conservación debemos siempre procurar, y sobre todo en el pulgar, porque, aunque inmóvil, no deja por esto de ser de grande utilidad.

El precepto de amputar un dedo destinado a quedar más tarde inmóvil, parece estar en contradicción con el siguiente: en las heridas contusas de la mano y de los dedos, jamás debe amputarse primitivamente; con las tijeras deben separarse los trozos flotantes, pero jamás se deben *regularizar* los dedos aplastados, con la idea de obtener una herida limpia. Déjese este cuidado a la naturaleza. En el primer momento no es posible determinar con exactitud lo que será eliminado, y 1 centímetro más o menos de un dedo puede tener infinito valor. Por poco que el lector reflexione sobre el particular, comprenderá que la contradicción entre estos dos preceptos es tan sólo aparente.

Las vainas sinoviales de los dedos pueden inflamarse de un modo primitivo; puede encontrarse en ellas una hidropesía análoga a la de que hemos hablado en la gran vaina cubital; pero estos dos accidentes son sumamente raros.

Periostio. — La cara anterior de las falanges está cubierta por el periostio PE (fig. 194), el cual se continúa con el de la cara dorsal. En los bordes de las falanges, la vaina fibrosa GT se continúa con el periostio.

Hase creído que el panadizo podía empezar por el periostio en la variedad llamada *panadizo subperióstico;* pero esta división no tiene razón de ser. Sin duda que en el dedo, como en cualquiera otra parte, se observan osteítis y osteoperiostitis; pero estas afecciones no tienen nada de común con el panadizo. Es cierto que en algunos panadizos se encuentra el periostio despegado y destruído, y el hueso necrosado; pero estas lesiones son consecutivas. Repetiré aquí que no hay más que dos clases de panadizos (dejando aparte el *panadizo subepidérmico):* el subcutáneo y el de la vaina; este último casi nunca es primitivo.

CARA POSTERIOR DE LOS DEDOS

La disposición de la *cara posterior* de los dedos es todavía más simple que la de la anterior. Se encuentran en ella: la piel, el tejido celular subcutáneo, el tendón extensor de los dedos, el periostio y el hueso.

La piel es más fina y más movible que la de la cara palmar; contiene pelos y glándulas sebáceas.

El tejido celular subcutáneo forma una capa laxa, muy delgada y casi desprovista de grasa; corren por ella las arterias, venas y nervios colaterales dorsales.

El tendón extensor, aplanado y muy ancho, forma una especie de hoja aponeurótica resultante de la unión del tendón propiamente dicho con los tendones de los músculos interóseos y lumbricales.

Las articulaciones son, pues, muy superficiales por el lado de la cara dorsal de los dedos, motivo por el cual conviene abrirlas por este punto. Por opuesto motivo, en las amputaciones debe tomarse el colgajo de la cara palmar.

La cara dorsal de los dedos puede, como la palmar, ser el punto de partida de un panadizo. Este último es siempre subcutáneo, porque el extensor no tiene vaina especial. Este panadizo, no sólo es menos frecuente que el de la cara palmar, sino que muchas veces no es otra cosa que un absceso forunculoso.

En una caída contra la mano puede desgarrarse la inserción del extensor en la falangita, de lo que resulta una flexión permanente de la tercera falange, lo que da muy mal aspecto al dedo y es a veces muy molesto para ciertas profesiones. En este último caso podría intentarse la reinserción del tendón. En esta misma región pueden desarrollarse pequeños quistes sinoviales, que a veces desaparecen espontáneamente, pero que podrían muy bien extirparse o bien practicar la cauterización, previa apertura del saco.

Por la cara dorsal, la extremidad de los dedos está cubierta por la *uña.* La uña es una producción epidérmica de aspecto córneo; es transparente y se aloja en un repliegue del dermis. Podemos formarnos una idea exacta de las relaciones de la uña con el dermis estudiándolas en un corte anteroposterior del dedo.

A cierta distancia de la extremidad del dedo, el dermis se refleja de abajo arriba y después de arriba abajo, de modo que forma un canal o surco cuya concavidad mira hacia abajo, especie de atarjea de forma parabólica. Este canal se prolonga por los lados y su profundidad disminuye a medida que se aproxima a la extremidad del dedo. Se le da el nombre de *matriz* de la uña, y en él se aloja la *raíz* de la misma.

La capa epidérmica del dedo se continúa con la uña, y la conexión entre estas dos partes es tan íntima, que en un dedo macerado la uña sigue siempre con la epidermis. Como lo demuestra la figura 195, la epidermis se continúa con la uña a nivel de su raíz y de su extremidad libre. La porción de la epidermis que cubre la cara externa de la raíz se desgarra a veces en pequeños fragmentos y constituye lo que vulgarmente se llaman *respigones* o *padrastros.*

Frecuentemente el cirujano tiene que extraer cuerpos extraños, como astillas, espinas, etc., que se han introducido debajo de la uña; pero puede suceder que tentativas anteriores hayan roto la porción de cuerpo extraño que hubiera podido cogerse. En este caso, el cuerpo extraño se percibe por transparencia, y el mejor medio de extracción, que siempre surte efecto y nunca causa dolor, consiste en raspar la uña con el bisturí convexo sobre el trayecto del cuerpo extraño, hasta que éste quede al descubierto. Del mismo modo puede procederse para evacuar la sangre derramada entre la uña y el dermis subunguinal, si ocasionase un vivo dolor, o para dar salida al pus.

A veces se inflama el contorno de la uña, originándose un absceso subepi-

dérmico, en general poco doloroso, llamado *mal blanco,* con la particularidad de que no se detiene hasta después de haber dado la vuelta a toda la raíz de la uña. La figura 195 permite comprender el sitio de esta afección entre la raíz de la uña y la matriz de la misma, y por ella nos damos cuenta asimismo de que la caída de la uña sea su más común consecuencia.

Con el nombre de *onixis* se conoce la inflamación del dermis que forma el surco unguinal, y no es muy raro, si bien es menos frecuente en la mano que en el pie, ver a la sífilis secundaria determinando esta enfermedad. Cuando la onixis resiste a un tratamiento racional, procede quitar la uña y cauterizar la matriz.

El canal en que se engasta su raíz es el que segrega la uña, y no la superficie dérmica sobre que descansa. La operación de la uña introducida en las

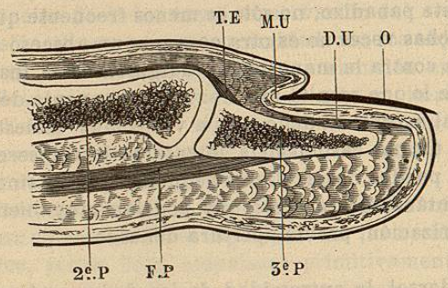

Fig. 195. — *Corte vertical anteroposterior de la falange unguina*

DU, dermis subunguinal.
FP, tendón del flexor profundo
MU, matriz de la uña.
O, uña.
2.ª P, segunda falange.
3.ª P, tercera falange.
TE, tendón extensor

carnes confirma esta verdad: si se separa toda la matriz conservando el dermis subunguinal, la uña no se reproduce; pero si se deja en la herida una porción del fondo de saco dérmico, de este punto nace la uña.

Otra prueba se encuentra en una muy ingeniosa observación de Beau, observación que sería lástima olvidar. En un convaleciente, siempre se nota en la uña una depresión transversal que corresponde al punto que estaba en vías de formación en el momento de la enfermedad; en él la uña es mucho más delgada: con el tiempo esta parte deprimida es impelida hacia abajo por las capas nuevas y acaba por desaparecer. En ciertos casos la medicina legal podría aprovecharse de esta curiosa observación.

Las uñas son asiento de una enfermedad caracterizada por su enorme engrosamiento, efecto de la superposición de escamas blancas y nacaradas. No sé a qué causa atribuir este vicio de desarrollo. Como tratamiento, aconsejo disminuir el espesor de las capas por el raspado, pues he conseguido por este medio una curación. Otras veces la uña se vuelve quebradiza y friable, sin que pueda atinarse con la causa de esta alteración.

La forma de la uña y de la falange sobre la cual se encuentra ofrece muchas variedades. Como consecuencia de interesantes investigaciones, el doctor Esbach acaba de añadir al tipo ya conocido de uña tuberculosa, los de uña raquítica y uña artrítica.

CARAS LATERALES DE LOS DEDOS

Sólo pueden considerarse *caras laterales,* en los dedos, a nivel de la segunda y sobre todo de la primera falange.

En ellas se encuentran: la piel, la capa grasienta subcutánea, los tendones de los músculos interóseos y de los lumbricales.

En la capa subcutánea, se encuentran las arterias y los nervios colaterales de los dedos.

Las arterias colaterales no tienen venas satélites. Generalmente nacen de la radial para el pulgar y del arco palmar superficial para los demás dedos. Son casi siempre en número de cuatro, que se bifurcan a nivel de la comisura digital para proporcionar una rama a cada uno de los dedos correspondientes. Pasan por debajo de los arcos que a este efecto forma la aponeurosis palmar, y se colocan por delante de la falange a los lados de la vaina de los flexores (fig. 185). Las colaterales dan ramas anteriores y posteriores. Algunas penetran en la vaina de los tendones y se distribuyen por el espesor de estos últimos por el intermedio de las láminas que los unen a las paredes.

Al llegar al pulpejo, las dos colaterales se anastomosan, formando un arco de concavidad superior, del cual parten gran número de ramitas. El pulpejo de los dedos es, si no el punto más vascular, a lo menos uno de los más vasculares del cuerpo, y de ahí la posibilidad de reaplicar con éxito una extremidad de dedo completamente separada, lo cual puede ensayarse siempre sin el menor inconveniente.

Los nervios colaterales de los dedos son cuatro para cada uno de éstos: dos palmares y dos dorsales. Ya conocemos su procedencia.

Se anastomosan no sólo los de uno y otro lado, sino también los de una cara con los de la otra; el mediano con el cubital y el radial, y estos dos últimos entre sí. Por lo tanto, cuando se explora el grado de sensibilidad de los dedos en el trayecto de uno de los tres nervios precedentes, la mano debe descansar completamente plana y manteniendo inmóviles los dedos para que no les excite la aguja exploradora, no fuera que uno de los nervios respondiera por otro.

ESQUELETO DE LOS DEDOS

El *esqueleto* de los dedos se compone de tres falanges con sus articulaciones con el metacarpo y entre sí.

Poco he de decir respecto de los huesos: pertenecen a la clase de los largos y pueden sufrir fractura, osteítis, necrosis, etc. En los niños escrofulosos es en los que con más frecuencia se observa esa tumefacción enorme de una falange que ha recibido el nombre de *espina ventosa.* No conviene apresurarse a practicar operaciones cruentas, porque, por lo general, con el tiempo y a beneficio de un tratamiento apropiado, se consigue la curación. El encondroma afecta una cierta predilección por los metacarpianos y las falanges; se distingue por la lentitud de su marcha y la integridad constante del cartílago de incrustación.

En general, no se practica la resección de una falange, pues no merece este nombre la extracción de un secuestro o de una esquirla. La amputación del dedo sería preferible a la resección, por los motivos antes indicados. Excep-

túase, no obstante, el pulgar, cuya conservación debe procurarse siempre por todos los medios posibles.

La amputación de las falanges en la continuidad es una buena operación, y, por mi parte, considero la amputación de la primera muy preferible a la desarticulación del dedo, no dejando en el muñón más que 1 o 2 centímetros de hueso; este muñón, por pequeño que sea, aun puede servir para la prehensión.

Merece la pena que nos detengamos un tanto en las articulaciones de los dedos.

De las articulaciones metacarpofalángicas, debemos distinguir la del pulgar de las cuatro restantes. Son articulaciones enartrodiales, caracterizadas por la recepción de una cabeza en una cavidad. La cavidad es mucho menor que la cabeza que en ella se aloja (fig. 193): por esto existe un ligamento anterior, ligamento glenoideo, destinado a ensanchar la cavidad de recepción, sirviendo a la vez de medio unitivo. Acanalado en la parte anterior para recibir los tendones flexores, este ligamento se fija por detrás al cuello del metacarpiano, pero flojamente, mientras que se une con alguna fuerza a la primera falange, circunstancia que bien pronto tendremos que recordar. El ligamento glenoideo es muy resistente, ofrece un aspecto nacarado y se confunde con la vaina de los flexores. Encuéntrase a veces un sesamoideo en el ligamento glenoideo del índice y del medio, y constantemente existen dos en el del pulgar. Además del ligamento glenoideo, tiene esta articulación dos ligamentos laterales también resistentes, y el tendón del extensor desempeña el papel de ligamento posterior. La sinovial es muy laxa, particularmente por el lado de la extensión.

De las precedentes disposiciones resulta que la desarticulación de los dedos debe ser una operación muy fácil, por cuanto, una vez dividido el tendón extensor, la articulación queda considerablemente abierta. En el cadáver, el método en raqueta es el mejor, en el vivo, se toma el colgajo de donde se puede; pero el precepto dominante para esta operación, aplicable, por otra parte, a todas las que se practican en la mano, consiste en no colocar la cicatriz en la cara anterior, porque si resultara dolorosa, embarazaría mucho la prehensión. En el pulgar, no debemos dejar la cicatriz en la parte anterior, ni tampoco en la inferior, en la extremidad del muñón, que es lo que resulta del método en raqueta; la cicatriz debe colocarse siempre en la cara posterior o dorsal del pulgar; por esto el método elíptico o a colgajo anterior, que poco se diferencian, son los preferentemente aplicables al pulgar.

Conviene que nos detengamos un momento en la articulación metacarpofalángica del pulgar, porque la hace interesante la luxación de que es frecuentemente asiento. La luxación se produce en un movimiento de inversión del pulgar hacia atrás; la primera falange se coloca sobre el dorso del metacarpiano y la cabeza de éste sobresale por la parte anterior. En este caso, se llama luxación hacia atrás. En el movimiento de extensión de la falange, el ligamento glenóideo se encuentra distendido; es algunas veces bastante laxo para permitir una especie de subluxación de la falange y, si la distensión es muy considerable, puede llegar a desgarrarse. De las dos inserciones del ligamento, falángica y metacarpiana, ¿cuál es la que cede? El doctor Michel (de Nancy) ha creído encontrar la razón de la reductibilidad o irreductibilidad de ciertas luxaciones del pulgar en el modo de desgarrarse el ligamento glenoideo. Si el ligamento cede en su inserción falángica, la falange, al colocarse sobre el dorso del metacarpiano, no puede arrastrarlo consigo, pues queda adherido al metacarpiano; en su consecuencia, el ligamento no puede interponerse entre las superficies articulares. Si, por el contrario, cede en su inserción

metacarpiana, la falange lo arrastra y puede constituir un obstáculo para la reducción.

Esta explicación es muy ingeniosa, pero no parece estar de acuerdo con los hechos: en 100 experimentos cadavéricos, el doctor Farabeuf no ha podido comprobar *una sola vez* el desgarro del ligamento glenoideo en su inserción falángica. Resulta de esto, como lo ha hecho notar el doctor Gillette en su excelente trabajo sobre los huesos sesamoideos, que el ligamento glenoideo y los huesecillos que contiene forman un aparato falángico. Muy flojamente unido al metacarpiano, este aparato está tan íntimamente adherido a la falange, que no la abandona jamás.

Al doctor Farabeuf se debe un dato interesante acerca del modo de articulación de los huesos sesamoideos con la falange. Estos huesecillos pueden descender en sentido de la flexión del dedo; pero el ligamento que los une a la falange es tan corto y resistente, que no les permite inclinarse en sentido de la extensión: jamás su cara posterior o cartilaginosa puede llegar a ponerse en contacto con la superficie articular de la falange. El doctor Farabeuf compara el huesecillo a una hoja de mesa que se puede dejar caer, pero que al levantarla no es posible colocarla por encima del nivel de la mesa.

A esta disposición anatómica se debe, según este autor, la irreductibilidad de ciertas luxaciones del pulgar. Está fuera de duda, como lo ha indicado el doctor Pailloux, que la interposición del ligamento glenoideo es la causa de la irreductibilidad; pero la interposición simple no sería suficiente para explicarla. En opinión de Farabeuf, no existe irreductibilidad hasta que los huesos sesamoideos, y principalmente el externo, han cambiado de posición en una tentativa de reducción, que habrá consistido en hacer descender el pulgar hasta colocarlo en el eje del metacarpiano. En este caso, encontrándose el sesamoideo fuertemente fijo por dos músculos sesamóideos (flexor corto y adductor) y por los ligamentos laterales, por su cara anterior descansa sobre el borde dorsal de la cabeza del metacarpiano, de modo que no es posible, aun por medio de las más enérgicas tracciones, separar suficientemente las superficies articulares para volver a su sitio al hueso sesamóideo. Cuando esto acontece, la reducción no es posible sino con el auxilio de secciones tendinosas y ligamentosas subcutáneas, que el cirujano me parece autorizado a practicar, sobre todo si la luxación es reciente.

Por lo visto, ante una luxacion del pulgar, el cirujano debe guardarse de empezar tirando hacia abajo la falange para colocarla en el eje del dedo porque así es como se invierte al hueso sesamoideo, haciéndose irreducible la luxación. Como aconsejan Sédillot, Roeser y más recientemente Farabeuf, conviene mantener o conducir el dedo en la extensión forzada sobre el metacarpiano, estando la falange perpendicular a este hueso, y servirse de la primera falange del pulgar a manera de palanca, a fin de que el ligamento glenoideo se reponga en su sitio junto con los sesamoideos. Obrando así, la cara articular de la falange se desliza sobre el dorso del metacarpiano hasta que el huesecillo ha traspasado la cabeza de este hueso, y, en este momento, es cuando puede efectuarse el movimiento de flexión.

Las articulaciones de las falanges entre sí son trócleas. Un ligamento anterior análogo al glenoideo, pero menos resistente, y dos ligamentos laterales constituyen los medios de unión. Pueden luxarse, y también, como en el pulgar, se han encontrado luxaciones falángicas irreducibles. Dupuytren señaló, como causa de irreductibilidad, la interposición del tendón flexor entre las superficies luxadas.