La mano es el órgano de la prehensión y del tacto. Reduciéndola a su más simple expresión, puede compararse a unas pinzas de dos ramas, de las cuales la una es simple y está representada por el pulgar, y la otra múltiple y la forman los otros cuatro dedos. Amputado el pulgar, ya no existen las pinzas, y la mano queda reducida a una especie de gancho; por este motivo debe el cirujano esforzarse en ahorrar amputaciones del pulgar, y siempre aproximará los dos segmentos de un pulgar cortado, aunque estén unidos tan sólo por un pequeño colgajo de tegumentos. Asimismo, en los destrozos de la mano, cuando el pulgar queda intacto, se procurará dejar la mayor porción posible del resto, y se la conservará por pequeña que sea. Visité tiempo atrás a una mujer a quien un engranaje había destrozado casi por completo la muñeca; los tres últimos dedos habían sido arrancados, el índice se había quedado sin piel en su cara interna, pero el pulgar estaba intacto; pude conservar el índice con su metacarpiano y el pulgar. Confieso que el resultado inmediato no era satisfactorio, habiendo sido indispensables injertos para cicatrizar el índice; pero, en definitiva, la enferma ha conservado unas pinzas bastante útiles para permitirle dirigir de nuevo la máquina en que recibió la herida.

En el movimiento regular de la mano, el pulgar se opone a todos los demás dedos, y éstos a su vez pueden ir al encuentro del pulgar. No obstante, unas pinzas de dos ramas pueden funcionar estando fija una de ellas y movible la otra. El doctor de Beaufort, tomando por base este dato, ha hecho construir una mano artificial que, a mi entender, representa un verdadero progreso en prótesis; siendo infinitamente más sencilla que las demás, es, en realidad, una mano *útil*.

Vasos linfáticos del miembro superior

Los *vasos linfáticos* del miembro superior se dividen en superficiales y profundos. La mayor parte de los datos que voy a consignar se deben a las investigaciones del doctor Sappey.

Los vasos linfáticos superficiales nacen, en gran parte, de los tegumentos de los dedos y de la palma de la mano. La red linfática de los dedos cubre por completo su cara palmar y las laterales, e incompletamente la dorsal.

De esta red nacen tronquitos que, reuniéndose, forman troncos mayores en número de cuatro o seis para cada dedo, los cuales se dirigen verticalmente hacia arriba, siguiendo el trayecto de la arteria colateral. Llegados a los espacios interdigitales, ganan la cara dorsal del metacarpo y luego continúan por la cara posterior del antebrazo. En este punto se dividen en dos grupos, uno de los cuales acompaña a las venas radiales y el otro a las cubitales. «Un tercer manojo, o manojo anterior, empieza en los tegumentos de la palma de la mano por una red considerablemente densa. De la parte central de esta misma red parte un tronco voluminoso que se dirige hacia fuera, y de la parte periférica parten un gran número de tronquitos que, a mi entender, podrían dividirse en inferiores, internos, externos y superiores. El tronco linfático central representa la suma de gran número de gruesas raíces que atraviesan los tegumentos de la palma de la mano, como también la aponeurosis palmar media, raíces que convergen en seguida de dentro afuera, corriendo entre la aponeurosis y los tendones flexores de los dedos. Llegadas debajo del adductor del pulgar, estas raíces se reunen y constituyen luego un grueso tronco que rodea el borde externo de la mano y que asciende por la cara dorsal del primer espacio interóseo, en donde se anastomosa con los linfáticos del pulgar y del índice, continuando su marcha ascendente. Los tronquitos inferiores, en número de tres o cuatro, descienden a los espacios interdigitales y después se reflejan para subir a la cara dorsal del metacarpo, en donde se unen a los linfáticos de los dedos. Los tronquitos internos, en número de ocho o diez, se dirigen hacia arriba y atrás, rodean el borde cubital de la mano y después terminan en los troncos más inmediatos al plexo de la cara dorsal. Los tronquitos externos suben oblicuamente a la eminencia tenar, para terminar en los linfáticos del pulgar. Los tronquitos superiores, en número de tres o cuatro, suben verticalmente a la cara anterior del antebrazo acompañando a la vena mediana.

«Vemos, pues, que los vasos linfáticos, al pasar desde la mano al antebrazo, forman, como las venas, tres grupos principales: uno anterior o medio, otro interno y otro externo.»

En el brazo, los vasos linfáticos superficiales forman dos grupos que acompañan a las venas basílica y cefálica.

El grupo interno pasa por delante de la epitróclea y encuentra, a 2 o 3 centímetros por encima de este punto, el ganglio epitrocleal, del que me he ocupado ya en la página 526. Bien pronto los vasos atraviesan la aponeurosis para terminar en los ganglios de la axila, y durante este trayecto se ponen en comunicación con los vasos profundos.

El grupo externo acompaña a la vena cefálica y termina en los ganglios del hueco infraclavicular. Mascagni y Sappey han encontrado uno de estos vasos pasando por delante de la clavícula y terminando en un ganglio del hueco supraclavicular.

El doctor Aubry encontró tres vasos linfáticos en el surco de separación de los músculos deltoides y pectoral mayor, disposición que está lejos de ser constante.

Los vasos linfáticos profundos siguen el trayecto de las arterias; suelen dividirse en radiales, cubitales, interóseos anteriores, interóseos posteriores y braquiales.

Generalmente hay dos para cada arteria. «Los troncos satélites de la radial emanan de las partes profundas de la palma de la mano. Al principio siguen un trayecto diverso: uno acompaña al arco palmar profundo, rodea la cabeza del primer metacarpiano para dirigirse hacia el borde externo del carpo, y llega al antebrazo, en donde se coloca al lado externo de la radial; el otro, cuyo origen es menos profundo, según los dibujos que nos dejó Mascagni sigue el trayecto de la arteria radiopalmar y gana también el antebrazo, en donde se coloca al lado interno de la radial. Ambos ascienden en seguida hasta la flexura del brazo anastomosándose. En su trayecto por el antebrazo atraviesan uno o dos pequeños ganglios, cuya existencia no es constante.»

Los vasos cubitales nacen de los puntos correspondientes a la distribución de la arteria cubital por la mano y siguen en el antebrazo el trayecto de esta arteria.

Lo mismo sucede con los troncos que acompañan a las arterias interóseas.

Todos estos troncos, al llegar a la flexura del brazo, se reunen para formar los troncos braquiales. Estos últimos ascienden inmediatos a la arteria humeral; en este trayecto, encuentran tres o cuatro ganglios y al mismo tiempo se anastomosan con un tronco que proviene del grupo superficial interno y terminan en los ganglios axilares.

Tanto en sus publicaciones como en su clase, el doctor Dolbeau se esforzó

en demostrar que las diversas inflamaciones en general, y las del miembro superior en particular (panadizo, flemón del antebrazo, etc.), tienen por punto de partida el sistema linfático.

Los argumentos aducidos en apoyo de esta teoría la dan mucha verosimilitud; pero, con todo, no es conveniente generalizarla, porque es positivamente cierto que se observan casos que le son contrarios.

Desarrollo del miembro superior

Al final de la tercera semana a aparecen los primeros rudimentos de los miembros superiores; en esta época consisten en simples engrosamientos de la hoja cutánea del blastodermo, que a no tardar forman sobre la superficie del tronco una prominencia que se dirige sobre todo de atrás adelante, prominencia que casi desde luego reviste la forma de una paleta, por lo que recibe el nombre de *prominencia pateliforme,* colocada a los lados de la parte inferior del capuchón cefálico. Siendo anteroposterior el plano de las paletas, el doctor Martin deduce de ello que la posición media entre la pronación y la supinación es la normal del miembro superior.

Al principio, no hay indicios de segmentación del miembro, y la paleta parece representar exclusivamente la porción metacarpiana de la mano. En efecto, al llegar a la quinta o sexta semana, esta paleta se aleja del tronco y queda unida a él por una corta porción cilíndrica, al mismo tiempo que se ve desarrollar en su borde libre un ligero rodete que lleva el sobrenombre de digital, rodete que no tarda en dividirse en tantos segmentos como dedos deba haber.

La porción cilíndrica que une la mano con el tronco representa especialmente el carpo y el antebrazo. Al final del segundo mes se nota un surco de separación que representa el codo, surco que limita un muy corto segmento que, desarrollándose, vendrá a ser el brazo; pero en esta época ya los dedos se han prolongado mucho; la mano al principio es palmada, pero después presenta dos surcos de separación, uno entre el pulgar y el índice y otro entre el medio y el anular; poco a poco el índice se separa del medio y el anular del auricular. Durante y cerca la terminación del tercer mes, todas las partes constitutivas del miembro superior tienen ya sus caracteres exteriores propios.

Estas cortas nociones sobre su desarrollo, tomadas del excelente artículo del doctor Campana (*Dict. encycl. des sc. méd.*, 2.ª serie, t. VI, pág. 474 y siguientes), permiten comprender la mayor parte de las anomalías de los miembros superiores.

El miembro puede faltar por completo, *ectromelia,* puede quedar reducido a la porción palmar, *focomelia* y, por último, la porción que une la mano al tronco puede desarrollarse de un modo incompleto, *hemimelia.* En cuanto a los dedos, he indicado ya anteriormente la *ectrodactilia,* la *sindactilia,* la *polidactilia* y la *megalodactilia;* el número de falanges puede también ser menor del normal, y se llama a este defecto *braquidactilia.*

Añadamos a esta lista la *mano bifurcada,* en la cual uno de los surcos de separación de los dedos se prolonga por entre los metacarpianos hasta el carpo, y, finalmente, la *mano zamba* o *contrahecha,* que presenta una actitud viciosa respecto del antebrazo.

Línea diáfisoepifisaria de los principales huesos del miembro superior

No deja de ser de algún interés para el cirujano el conocimiento exacto del punto a que corresponde la línea diáfisoepifisaria, en especial por lo que se refiere a los huesos largos de las extremidades, puesto que debe tenerse en cuenta esta disposición anatómica, lo mismo si se trata de un desprendimiento

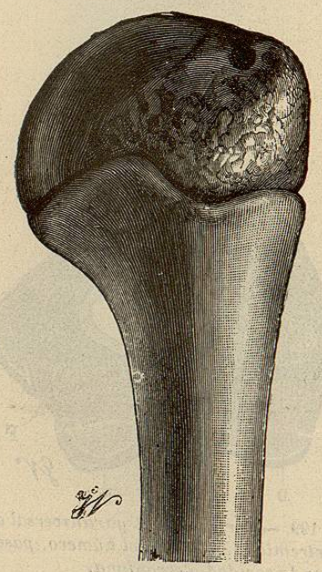

Fig. 196. — *Línea diáfisoepifisaria de la extremidad superior del húmero, vista por la parte externa del hueso.*

Esta línea es sensiblemente horizontal y rectilínea.

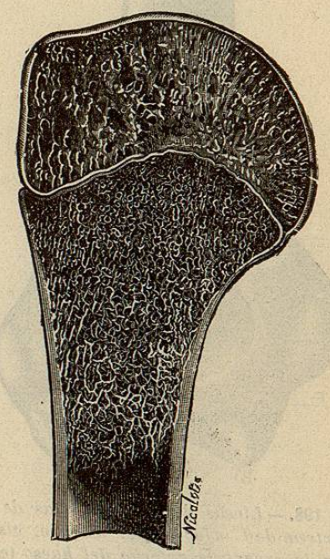

Fig. 197. — *Línea diáfisoepifisaria de la extremidad superior del húmero, vista en un corte vertical y transversal.*

Esta línea no ofrece el mismo aspecto que en la figura 196; presenta una incurvación de convexidad superior y está más cerca de la superficie articular, de modo que la diáfisis humeral penetra por el centro de la epífisis en forma de cuña.

epifisario que si se ha de determinar el punto en que debe trepanarse un hueso afecto de osteomielitis. Con este objeto he hecho representar esta línea con escrupulosa exactitud. Los huesos proceden de un sujeto de quince a diez y seis años. El solo examen de las figuras bastará para conocer esta línea.

Las figuras 198 y 199 demuestran de una manera perfecta el desarrollo de la extremidad inferior del húmero, punto sobre el que deseo insistir. Desde luego se nota que la epífisis únicamente constituye una pequeña parte de lo que en anatomía descriptiva se designa con el nombre de extremidad inferior del húmero. De aquí que es un gran error confundir la fractura de esta extremidad con el desprendimiento epifisario. Los puntos de osificación, en un principio separados en el epicóndilo, el cóndilo y la tróclea, acaban por contactar

y soldarse, formando un solo cuerpo. Lo contrario sucede con el punto epitróclea, que queda siempre separado de los anteriores, uniéndose aisladamente a la diáfisis. De esto resulta que, en el momento de osificarse esta extremidad, quedan dos líneas diáfisoepifisarias independientes, interna una y externa la otra. La línea externa G (fig. 198) afecta una dirección en un todo transversal, aunque algo oblicua de arriba abajo y de fuera adentro. La línea interna H

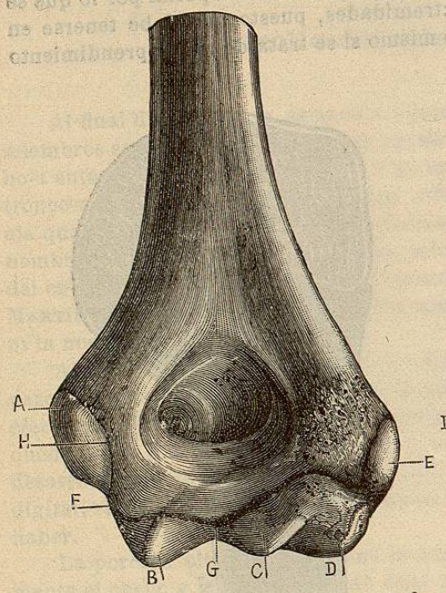

Fig. 198. — *Líneas diáfisoepifisarias de la extremidad inferior del húmero, vistas en la superficie externa del hueso* (cara anterior)

A, epitróclea.
B, labio interno de la tróclea humeral.
C, labio externo de la tróclea humeral.
D, cóndilo del húmero.
E, epicóndilo.
F, parte de la tróclea formada por una prolongación de la diáfisis.
G, línea diáfisoepifisaria externa.
H, línea diáfisoepifisaria interna.

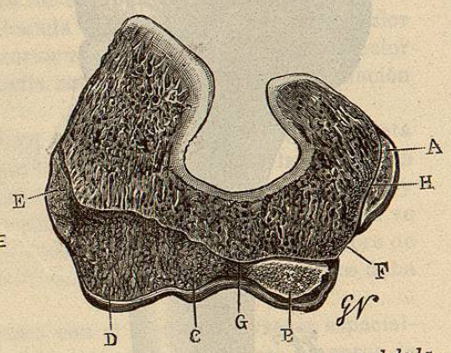

Fig. 199. — *Corte vertical y transversal de la extremidad inferior del húmero, pasando por la cavidad olecraniana.*

A, epitróclea.
B, labio interno de la tróclea.
C, labio externo de la tróclea.
D, cóndilo del húmero.
E, epicóndilo.
F, parte de la tróclea formada por una prolongación de la diáfisis.
G, línea diáfisoepifisaria externa.
H, línea diáfisoepifisaria interna.

(fig. 198) es casi vertical. Por esta disposición se comprende que una de estas epífisis pueda desprenderse aisladamente, lo que ocurre a menudo con las epífisis interna, o sea la epitróclea.

En el corte representado en la figura 199, se ve que el labio externo de la tróclea C se desarrolla a expensas del punto óseo condíleo.

En F hay una parte de la tróclea, formada por una prolongación de la diáfisis.

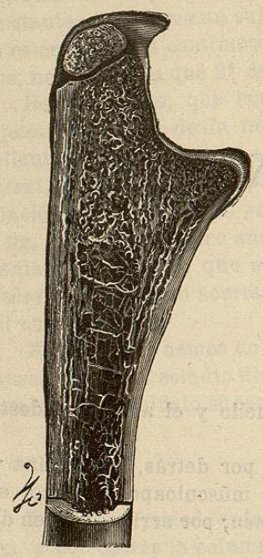

Fig 200. — *Línea diáfisoepifisaria de la extremidad superior del cúbito*

Fig. 201. — *Línea diáfisoepifisaria de la extremidad inferior del cúbito*

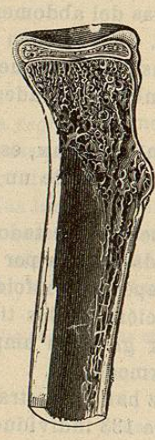

Fig. 202. — *Línea diáfisoepifisaria de la extremidad superior del radio; muy próxima a la superficie articular.*

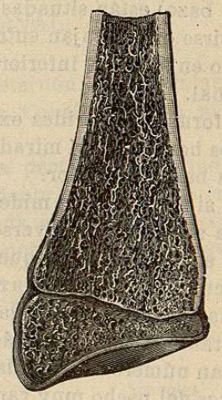

Fig. 203. — *Línea diáfisoepifisaria de la extremidad inferior del radio. Esta línea, situada muy cerca de la cara articular, corresponde muy por debajo del punto en que ordinariamente tienen lugar las fracturas de la extremidad inferior del radio por causa indirecta.*