# SECCIÓN QUINTA

## DEL TÓRAX

El *tórax* es una cavidad situada entre el cuello y el abdomen, destinada a contener el corazón y los pulmones.

La circunscriben: por delante, el esternón; por detrás, la columna vertebral, y por los lados, las costillas. Un tabique músculoaponeurótico, el *diafragma,* separa inferiormente el pecho del *abdomen;* por arriba, está en directa comunicación con el cuello.

La cavidad circunscrita por estas diversas partes (cavidad torácica) dista mucho de tener las dimensiones del tórax considerado en el esqueleto. En efecto, el diafragma forma una especie de bóveda, que por delante sube hasta la quinta costilla, de manera que parte de las vísceras del abdomen (hígado, estómago, bazo) están situadas en el interior del tórax. El abdomen y el tórax puede decirse que encajan entre sí, de modo que un instrumento que atraviese este último en su parte inferior penetra a la vez en ambas cavidades, torácica y abdominal.

Para formarse una idea exacta de la conformación del tórax, es necesario separar los hombros; así mirado, se nota que afecta la forma de un tronco de cono cuya base es inferior.

Pero, si en el vivo se mide la circunferencia del pecho en estado de salud, se observa un resultado inverso, es decir, que la medida tomada por debajo de las axilas es mayor que la que se toma a nivel del apéndice xifoides. Sobre este particular, se debe a HIRTZ una curiosa observación: en los tísicos, esta última relación se invierte: la circunferencia inferior gana en amplitud a la superior, tanto más cuanto más avanzada está la enfermedad.

El gran número de medidas tomadas por WOILLEZ han demostrado que las dos mitades del pecho muy rara vez son simétricas. De 133 individuos, el lado derecho se encontró más desarrollado en 97, el izquierdo lo estaba más en 9, y en 27 el desarrollo era igual en ambos lados. El uso más frecuente del miembro superior derecho explica estos resultados.

Aparte de las deformaciones que sobrevienen bajo la influencia del raquitismo, mal de Pott, escoliosis, etc., se encuentran otras puramente fisiológicas; así se observan a veces prominencias que podrían confundirse con osteítis o exóstosis.

En el adulto de buena conformación, el pecho está ligeramente aplanado de delante atrás, de modo que el diámetro transversal es mayor que el anteroposterior. En el niño, el pecho es casi cilíndrico.

La altura del tórax es esencialmente variable según los sujetos. En general, aumenta en proporción de la talla (1). Sin embargo, no es esta una regla constante. Así es que un sujeto, cuya talla era de 1 metro 72 centímetros, tenía un esternón de 24 centímetros, mientras que otro, alto de 1 metro 74 centímetros, no tenía más que 21 centímetros de esternón.



Resulta, pues, que las dimensiones exteriores del tórax varían en cada sujeto. Por efecto de la inserción oblicua del diafragma y sobre todo de la oblicuidad hacia abajo y adelante del orificio superior del tórax, la columna dorsal, es decir, la pared posterior del tórax es más larga que la anterior; la relación entre estas dos partes es, poco más o menos, como 3 es a 2 (véase la fig. 207). El diámetro anteroposterior es el más corto, sobre todo en la línea media y en el punto que corresponde a la prominencia de los cuerpos vertebrales. Un excesivo acortamiento de este diámetro dificulta los movimientos del corazón.

En el pecho, hemos de estudiar la pared torácica y la cavidad que ésta circunscribe. En el estudio de la cavidad entran el del diafragma, que forma su base, y el del orificio superior, que constituye el vértice.

### Pared torácica

Forman la *pared torácica:* por delante, el esternón, por los lados, las costillas, y por detrás la columna vertebral. He estudiado suficientemente esta última y sería superfluo repetir aquí lo anteriormente dicho. En la parte anterior del tórax se encuentran las mamas. La pared torácica comprende, pues, tres regiones: *esternal, costal* y *mamaria.*

### REGIÓN ESTERNAL

La *región esternal* está formada por el esternón, las articulaciones condroesternales y las partes blandas que la rodean. Constituye una parte de la cara anterior del tórax.

Más larga que ancha, más gruesa en la parte superior que en la inferior y oblicuamente dirigida hacia abajo y adelante, la forma de la región esternal es muy variable. De ordinario deprimida en la línea media, en sentido vertical, se notan también en ella depresiones y crestas transversales; estas

(1) He aquí algunas medidas que con este objeto he tomado en el adulto:

*Altura del esternón tomada desde la horquilla de este hueso al vértice del apéndice xifoides*

| HOMBRES | | MUJERES | |
|---|---|---|---|
| Talla | Altura del esternón | Talla | Altura del esternón |
| 1,57 | 19 | 1,43 | 16,5 |
| 1,63 | 20 | 1,45 | 16 |
| 1,64 | 22 | 1,46 | 17,5 |
| 1,66 | 23 | 1,48 | |
| 1,69 | 23 | 1,49 | 19 |
| 1,72 | 24 | 1,50 | 15 |
| 1,72 | 23 | 1,52 | 16,5 |
| 1,74 | 21 | 1,53 | 17 |
| 1,75 | 22 | 1,54 | 18 |
| 1,76 | 24 | 1,56 | 19 |
| 1,76 | 24 | 1,59 | 19 |
| 1,81 | 25 | 1,66 | 17,5 |

(*N. del A.*)

últimas corresponden a la unión de las diversas piezas esternales, en especial de la primera con la segunda. Esta región es a veces saliente hacia delante; en sujetos de pecho estrecho, el esternón recuerda por su forma al de las aves.

Las capas que entran en la estructura de la región esternal son las siguientes: la piel, una capa celular subcutánea, una capa aponeurótica y el esternón.

La *piel,* fuertemente deprimida en la línea media en los sujetos vigorosos, está abundantemente cubierta de pelos en el hombre. Es gruesa y poco movible en la línea media, sobre todo en la parte inferior.

Según el doctor RICHET, la piel de la región esternal «ofrece el singular fenómeno, señalado por WEBER, de que en la línea media tiene muy poca sensibilidad». No es nada difícil probar lo contrario de lo que afirma el autor alemán, demostrando que la mayoría de los sujetos tienen *al menos* tanta sensibilidad en la línea media del esternón como en las partes laterales.

La piel de la región esternal se distingue por su especial aptitud para el desarrollo del queloides; una simple cicatriz de acné basta para producir este tumor. He de recordar que mientras no haya indicaciones especiales, no deben extirparse los queloides, porque en general se reproducen mucho mayores de lo que eran. En todo caso, debe procurarse la reunión inmediata más perfecta, que tal vez se opondría a la recidiva, hecho que he podido observar en diversas circunstancias.

La *capa celular subcutánea,* muy apretada y poco abundante en la línea media, es más floja en las partes laterales y está casi completamente desprovista de grasa.

La *capa aponeurótica* está formada por el entrecruzamiento de las fibras de inserción de los músculos pectoral mayor, esternocleidomastóideo (haz esternal) y recto mayor del abdomen. Estas fibras forman una especie de enrejado por delante del esternón y se continúan con el periostio.

Los tegumentos que cubren el esternón son sitio predilecto de tumores gomosos.

El *esternón* es un hueso impar, colocado en la línea media y simétrico; hueso que, habiéndose comparado a una espada, se le ha dividido en mango, cuerpo y punta, o también en tres partes: superior, media e inferior. Esta última lleva también el nombre de *apéndice xifoides.* El borde superior del esternón ofrece una depresión (especialmente profunda cuando la clavícula está en su sitio) llamada *horquilla del esternón;* a cada lado de la horquilla se encuentran las superficies articulares de la articulación esternoclavicular.

La altura del esternón es muy variable según los sujetos, y, en general, me ha parecido estar en relación con la talla, como lo demuestra el anterior cuadro. Por esto es más corto en la mujer que en el hombre; en el adulto, el más corto que he encontrado medía 15 centímetros, y es muy raro encontrarlos tan cortos; el más largo medía 25 centímetros.

Los bordes laterales del esternón presentan siete cavidades articulares destinadas a recibir los cartílagos de las siete costillas *verdaderas* o *esternales.* La unión se efectúa por artrodia y las mantiene firmemente en su sitio el pericondrio, el cual se continúa directamente con el periostio del esternón. Con todo, la unión de las superficies articulares no es tan íntima que no lleguen a producirse en este punto luxaciones.

La parte superior del esternón forma generalmente un abombamiento muy marcado, al paso que en la parte inferior se encuentra una depresión llamada



*fosita supraxifoidea.* En la parte inferior del cuerpo existe a veces en la línea media un agujero, que RIOLAN consideraba, sin motivo, más frecuente en el hombre que en la mujer, orificio que en ciertos casos puede alojar la extremidad del meñique. Este orificio establece a veces una comunicación entre un absceso del mediastino y el exterior; recíprocamente, un absceso subcutáneo puede invadir por esta vía la capa celular laxa situada por detrás del esternón. El apéndice xifoides a veces se halla bifurcado; su extremidad puede estar encorvada hacia delante o hacia atrás, es decir, hacia la piel o hacia la cavidad abdominal; inmotivadamente se han atribuído a esta disposición algunos trastornos gástricos.

El esternón se compone casi exclusivamente de tejido esponjoso que contiene una considerable cantidad de vasos. A esta disposición es debido que este hueso sea sitio frecuente de osteítis tuberculosas.

Añadamos además que, siendo muy superficial, las presiones por mucho tiempo repetidas ejercen sobre él una influencia más directa que en otra parte; a esto es debido, por ejemplo, que se deprima en los zapateros. He visto una periostitis con absceso consecutivo en un sujeto de aspecto vigoroso, quien, encargado de cortar el pan en un restaurant muy frecuentado de París, lo apoyaba contra el esternón, comprimiendo continuamente el mismo punto del hueso.

La consistencia del esternón es poca: por esto no es difícil separar con una simple gubia las partes cariadas. Su poca resistencia explica su fractura a consecuencia de una caída sobre la parte anterior del pecho, o a consecuencia de un puñetazo, como de ello he observado un caso en Bicêtre, en un alienado brutalmente atacado por un enfermero. También puede el esternón fracturarse por causa indirecta en un movimiento forzado de flexión o extensión del tronco.

El desarrollo del esternón es muy notable. La primera pieza se desarrolla en general por un solo punto de osificación que ocupa la línea media y desciende de arriba abajo.

El cuerpo se desarrolla por puntos de osificación que varían desde cuatro a nueve y corresponden a los espacios intercostales. Los núcleos se desarrollan lateralmente, marchan a su recíproco encuentro y se unen entre sí de modo que constituyen cuatro piezas distintas. Estas piezas se unen entre sí de los veinte a los treinta años.

El apéndice xifoides se desarrolla por un solo punto óseo medio situado en la base; con todo, queda por mucho tiempo cartilaginoso; el punto óseo puede ser que no aparezca hasta la edad de veinte años. La osificación es completa alrededor de los cuarenta años, y el apéndice se une al cuerpo del hueso a los cuarenta y cinco. Pero en esta época de la vida, la primera pieza del esternón todavía no está unida al cuerpo del hueso; hasta puede suceder que quede para siempre independiente; por esto el doctor MAISONNEUVE hizo observar atinadamente que algunas fracturas del esternón no son más que luxaciones de la primera pieza sobre el cuerpo del hueso. La primera queda en su sitio, mientras que el segundo se coloca por delante arrastrando consigo las costillas.

Todos los autores han señalado casos de esternón bífido congénito, de cuya anomalía no da suficiente explicación el mecanismo del desarrollo de este hueso.

Por su cara posterior, el esternón presta inserciones por cada lado del cuerpo y del apéndice xifoides al músculo triangular; además, esta cara está

en relación con una capa muy laxa de tejido célulograsiento, con el pericardio y con la reflexión de las pleuras: por esto se ha propuesto trepanar el esternón para abrir los abscesos del mediastino y hasta para hacer la paracentesis del pericardio. Volveremos sobre este punto al estudiar los mediastinos.

## REGIÓN COSTAL

Lisa y regular en los sujetos obesos, la *región costal* presenta en los flacos el relieve de las costillas. Se notan en esta región el hueco subclavicular y las digitaciones de los músculos serrato mayor y oblicuo mayor. La piel que la cubre no ofrece nada de especial, aparte de la circunstancia de ser el sitio de predilección del *zona*.

Forman el armazón de la región costal, doce costillas. De éstas, siete se articulan directamente con el esternón: son las *costillas verdaderas;* las otras cinco se llaman *costillas falsas*. Las dos últimas, por tener libre su extremidad anterior, se llaman *flotantes*.

Puede darse el caso de encontrar costillas *supernumerarias*. La más frecuente (aunque relativamente muy rara) y la más interesante desde el punto de vista quirúrgico, es la *séptima costilla cervical*. Esta costilla, partiendo de la apófisis transversa de la séptima vértebra cervical, se encuentra a derecha e izquierda, pero desigualmente desarrollada. Puede ser *completa*, es decir, puede extenderse desde la columna vertebral hasta el esternón con un espacio interóseo normal que la separa de la primera costilla. Pero más comúnmente es *incompleta* y presenta un fragmento vertebral y otro esternal, con puente fibroso o sin él, entre las dos porciones.

En clínica se presenta bajo el aspecto de una exóstosis que ocupa el hueco supraclavicular e independiente de la clavícula. La radiografía permitirá reconocer fácilmente el punto de partida vertebral de este tumor.

A veces esta producción ósea es absolutamente indolora, pero también se dan casos en que ocasiona serios trastornos debidos a la compresión de los órganos del hueco supraclavicular: nervios, arteria o vena. En este caso es necesario practicar la extirpación, lo cual no deja de ser una operación difícil, tanto más cuanto, en un caso de éstos, el doctor C. Perier encontró la costilla adherida al fondo de saco pleural.

Las costillas dejan entre sí espacios ocupados por partes blandas: llámanse *espacios intercostales*. Estos forman la mayor parte de la pared torácica.

Los límites de la región costal son: por delante, los bordes del esternón; por detrás, el borde externo de la masa sacrolumbar; por arriba, la primera costilla, y por abajo, la duodécima.

Independientemente de las costillas y de los espacios intercostales que forman su parte intrínseca, la región costal está cubierta por diferentes músculos, que en su mayoría hemos indicado ya al hablar del miembro superior. En la parte anterior, recordaré los pectorales mayor y menor, que forman la pared anterior del hueco de la axila; en las partes laterales, el serrato mayor, que constituye la pared interna, y el dorsal ancho, que cierra el hueco por detrás. Los músculos de la pared abdominal, así como el diafragma, se insertan en su parte inferior; llevamos ya hecha referencia de los escalenos en las partes laterales, y por detrás, se encuentran los músculos trapecio, romboides y serratos menores superior e inferior.



Estudiaremos en primer lugar las costillas, y después los espacios intercostales.

Insertándose por detrás en la columna vertebral y por delante en el esternón, las *costillas* forman otros tantos arcos, cuya concavidad mira hacia la línea media. Su unión con el esternón se efectúa por el intermedio de diez cartílagos, pues las dos últimas costillas son flotantes. La presencia de estos cartílagos da al tórax una gran elasticidad, lo cual se comprueba fácilmente comprimiendo fuertemente la cara anterior del esternón, en un cadáver echado sobre el dorso.

No obstante, si la presión es exagerada y traspasa los límites de la elasticidad, las costillas, no pudiendo recobrar su forma primitiva, se fracturan en un punto intermedio a los en que se ha ejercido la presión; en este caso, la fractura es indirecta, es como un arco del que se aproximan las dos extremidades y que a menudo se fractura en el punto correspondiente al vértice de la curva. Se comprende que los fragmentos tengan tendencia a sobresalir por el lado de la piel; pero a pesar de que la teoría había inducido a J. L. Petit a afirmar que esto era constante, no sucede así, sino que, en general, los fragmentos no sufren dislocación apreciable debajo de la piel.

Cuando una fractura se produce por el anterior mecanismo, es decir, por causa indirecta, por efecto de una fuerte presión que aumenta la corvadura normal de las costillas, el agente que comprime a la caja torácica ofrece generalmente una ancha superficie; suele ser, por ejemplo, la rueda de un carruaje. Desde luego se comprende por qué es tan raro observar la fractura aislada de una costilla; las más de las veces la lesión afecta a muchas, y aun en las autopsias suelen encontrarse fracturadas mayor número de las que se habían reconocido tales en vida del enfermo. Las costillas son, en efecto, solidarias unas de otras; unidas entre sí por los músculos intercostales, vienen a formar una pared continua: la primera costilla, protegida por la clavícula, y las dos últimas, por ser flotantes y ceder a cualquiera presión, muy rara vez se fracturan.

Cuando se aproximan las dos extremidades de un arco hasta el punto de fracturar éste, la fractura se produce en general en el centro de la curva: por esto se dice que las fracturas de las costillas recaen en su parte media. Malgaigne demostró que correspondían a un punto más próximo a la extremidad anterior. Por lo demás, no es posible fijar sobre este particular una regla invariable: en efecto, se encuentran fracturas en todos los puntos de la costilla.

Indicaré especialmente las que ocupan el ángulo de la costilla, sobre las cuales se han fijado poco los cirujanos. Estas presentan una gravedad especial. La resistencia que ofrece a la costilla la apófisis transversa de la vértebra correspondiente sobre la cual se apoya, a nivel de la articulación costotransversaria, explica perfectamente el mecanismo. Los dos fragmentos resultan en general cortados oblicuamente, puntiagudos y cabalgan uno sobre otro; generalmente el posterior desgarra la pleura y penetra en el pulmón, el cual queda cogido. A esto sigue un violento dolor, intensa disnea y esputos de sangre abundantes y *persistentes*. A los pocos días aparece la pulmonía traumática y el enfermo muere. La indicación en estos casos, afortunadamente raros, consiste en desprender el pulmón, cogido a beneficio de una operación apropiada.

No son casos raros las fracturas incompletas de una costilla. Gracias a su poca resistencia y a su incurvación, las costillas ceden fácilmente a una presión directa: un puntapié, un golpe dado contra la lanza de un coche, una caída sobre un ángulo de un mueble, etc. En estos casos, la corvadura de la costilla

tiende a enderezarse, y la teoría hizo creer en un principio que los fragmentos se dirigían hacia la cavidad de las pleuras, tendiendo a herir el pulmón; pero los hechos no han estado conformes con la teoría. Ni las fracturas directas ni las indirectas van acompañadas de una notable separación de los fragmentos; por lo general, éstos permanecen en mutuo contacto y engranan uno con otro. Resulta de esto que muchas veces no es posible encontrar los síntomas ordinarios de las fracturas. La movilidad y la crepitación sólo son constantes en los extensos traumatismos del tórax, cuando la pared torácica, fracturada en casi toda su extensión, cede a la presión de la mano y cruje ruidosamente a cada movimiento forzado de espiración. Algunas veces la fractura aislada de una costilla puede revelarse por una ligera crepitación en el acto de toser; pero el mejor síntoma es el dolor en un punto fijo y la dificultad en la respiración. Más adelante hablaremos del valor que se ha de atribuir al enfisema subcutáneo.

Malgaigne habla de la existencia de fracturas por contracción muscular, de costillas previamente alteradas en su estructura.

Los cartílagos de las costillas pueden también fracturarse, pero esto sucede más raras veces. La reunión tiene lugar en los jóvenes por el intermedio de un tejido cartilaginoso. En los de más edad, los dos fragmentos van unidos por una brida fibrosa, o quedan libres en el centro de una virola ósea.

Las costillas se apoyan: por delante, en los bordes del esternón, articulación condroesternal, y, por detrás, en la columna vertebral, sobre la cara anterior de la apófisis transversa. Esta última articulación, llamada costotransversaria, de la cual he indicado antes el papel que desempeña en la producción de las fracturas del ángulo costal, está tan profundamente situada, es tan poco asequible a la causa vulnerante, que difícilmente se comprende una luxación aislada de la cabeza de la costilla sin graves lesiones óseas de vecindad.

Al contrario, se han observado, y de ello yo he visto ejemplos, luxaciones condroesternales, en cuyo caso el cartílago forma prominencia hacia delante debajo de la piel

Los cartílagos costales unidos entre sí (de la sexta a la décima costilla) pueden deslizar el uno sobre el otro y producir una especie de luxación condrocondral, de lo cual el doctor Lequeut refirió en 1900 una interesante observación.

Las costillas son huesos planos, compuestos de una lámina delgada de tejido compacto y de tejido esponjoso. Sufren frecuentemente la tuberculosis y los abscesos aparecen por lo general a nivel del punto lesionado. No obstante, el pus puede correrse hasta puntos lejanos, por debajo de los músculos anchos que se insertan en el tórax, y formar de este modo un foco subpleural. Además, es muy posible, como demuestra Souligoux (y hasta según el mismo este caso es de los más frecuentes, opinión que me obligan a aceptar múltiples ejemplos), que el absceso sea primitivamente subcostal y ocasionado por un foco tuberculoso de la pleura. Esto dista mucho de ser una simple cuestión de patogenia más o menos interesante, puesto que de este hecho se desprende una importante indicación terapéutica. En efecto, conviene en casi todos los casos practicar la resección de una costilla con objeto de poder abrir ampliamente el foco pleural, seguir todas sus expansiones y limpiarlo por completo. Por lo demás, la operación no ofrece grandes dificultades: una incisión de los tegumentos permite llegar hasta el absceso exterior y descubrir la cara externa de la costilla, de la cual se despegan el periostio y la pleura, y después, pasando por detrás una sonda de Blandin, se opera la resección con una sierra de cadena, una pequeña sierra de mano o unas pinzas cortantes.



En los empiemas, la retracción de la pared costal es en algunos casos tan graduada, que los bordes de las costillas llegan a tocarse y el pus no encuentra libre salida a través de los espacios intercostales. En estos casos, estamos autorizados para resecar una porción de costilla, a fin de poder dar salida al pus.

Otra consecuencia resulta de la aproximación completa de las costillas, y es que así se consigue la mayor atracción posible de la pared torácica hacia la

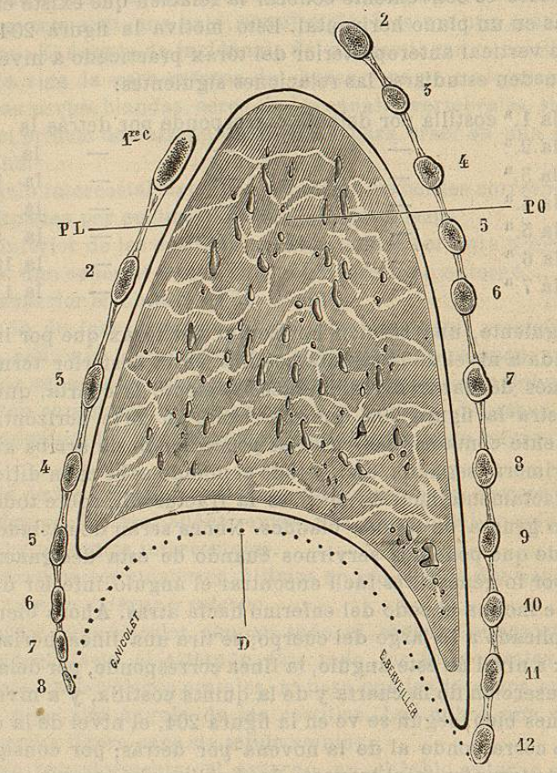


Fig. 204. — *Corte vertical anteroposterior del tórax practicado a nivel del pezón*
(Las cifras indican el orden de superposición de las costillas)

D, línea de puntos que representa la dirección del diafragma. | PL, pleura. PO, pulmón.

cavidad. Pues bien, cuando existe un foco purulento en la pleura y una fístula pleural, la curación sólo puede conseguirse por la exacta coaptación del pulmón a la pared. Desgraciadamente muchas veces el pulmón se ha retraído hacia la columna vertebral y se halla sujeto a este punto por adherencias, lo cual hace imposible la coaptación y, por lo tanto, la curación.

Para estos casos, los doctores Létiévant (de Lyón) primero y Estlander después, han propuesto una operación que consiste en resecar algunas costillas a nivel del foco pleural, al objeto de que la pared pueda aplanarse. Vale más resecar en altura que en amplitud. El sitio de elección es la cara lateral del tórax, en el punto en que tan sólo se encuentran el serrato mayor y el

oblicuo mayor del abdomen. Conviene apartarse de los cartílagos costales para evitar la herida del pericardio, cuando se opera en el lado izquierdo, y en todo caso las inserciones del diafragma. Esta operación, que al principio se practicaba con mucha frecuencia, sólo ha dado resultados medianos, que han hecho que haya perdido gran parte del favor con que la habíamos acogido.

La *dirección* de las costillas es oblicua de arriba abajo y de atrás adelante, de modo que su extremidad posterior es mucho más elevada que la anterior.

Muchas veces es conveniente conocer la relación que existe entre las diferentes costillas en un plano horizontal. Esto motiva la figura 204, que representa un corte vertical anteroposterior del tórax practicado a nivel del pezón.

En ella pueden estudiarse las relaciones siguientes:

| | | | | |
|---|---|---|---|---|
| A la 1.ª costilla | por delante | corresponde | por detrás | la 4.ª |
| A la 2.ª | — | — | — | la 6.ª |
| A la 3.ª | — | — | — | la 7.ª |
| A la 4.ª | — | — | — | la 8.ª |
| A la 5.ª | — | — | — | la 9.ª |
| A la 6.ª | — | — | — | la 10.ª |
| A la 7.ª | — | — | — | la 11.ª |

Por consiguiente, una sección horizontal del tórax que por la parte anterior corresponda a nivel de la tercera costilla, en la posterior terminará en la séptima, después de haber dividido sucesivamente la cuarta, quinta y sexta. Así lo demuestra la figura 209, que representa un corte horizontal del tórax.

Generalmente contamos las costillas procediendo de arriba abajo, con los nombres de primera, segunda, etc., y todo el mundo sabe cuán difícil es a veces determinar exactamente cuál de ellas es la fracturada, sobre todo si la cubre una capa algo gruesa de tejidos blandos. Nunca serán demasiados los puntos de referencia de que podamos servirnos cuando de esta designación se trate, he aquí uno: por lo general, es fácil encontrar el ángulo inferior del omoplato, sobre todo si se inclina el codo del enfermo hacia atrás. Ahora bien, si, teniendo el brazo aplicado a lo largo del cuerpo, se tira una línea horizontal que dé vuelta al tórax a nivel de este ángulo, la línea corresponde, por delante al esternón, entre la inserción de la cuarta y de la quinta costilla, y a nivel del pezón, a la quinta. Pues bien, según se ve en la figura 204, el nivel de la quinta costilla por delante corresponde al de la novena por detrás; por consiguiente, una fractura que se encuentre en el trayecto de una línea horizontal que pase por la punta del omoplato, interesará la quinta, la sexta, la séptima, la octava o la novena costilla, según que esté más o menos próxima al esternón o a la columna vertebral.

Por lo demás, la determinación exacta de la costilla fracturada no tiene tanta importancia que haga indispensable una mayor precisión.

### Espacios intercostales

Las costillas están separadas unas de otras por los llamados *espacios intercostales*, espacios ocupados por músculos, tejido celular, vasos y nervios. Estos espacios no tienen todos la misma amplitud; el tercero es el más ancho: en este sentido vienen en seguida el segundo y el primero, y los cuatro últimos son los más estrechos.

Considerado aisladamente un espacio intercostal, no ofrece la misma amplitud en toda su extensión, sino que es más ancho en la parte posterior que en la



anterior. En este último sentido, no existe en absoluto espacio entre las octava, novena y décima costillas, cuyos cartílagos se unen entre sí. Los espacios aumentan durante la inspiración, y, por el contrario, en la espiración disminuyen hasta el punto de que las costillas pueden imbricarse la una sobre la otra, oponiendo de este modo un obstáculo a la penetración de un cuerpo extraño. El mismo fenómeno tiene lugar inclinando lateralmente el tronco, circunstancia favorable en los casos de herida del tórax. De esta aproximación de las costillas, así como de la convexidad de su cara externa, resulta el interesante fenómeno de que un proyectil, una bala, por ejemplo, fracture una costilla sin penetrar en el pecho. El ángulo de incidencia del proyectil con la costilla puede ser tal, que la bala siga la cara externa del hueso y vaya a alojarse en la parte posterior, en las partes blandas, cerca de los canales vertebrales, siendo así que la situación del orificio de entrada da motivos para creer en una herida penetrante del pecho.

Cada espacio intercostal tiene por esqueleto los bordes correspondientes de las costillas situadas por encima y por debajo del mismo.

El borde inferior de las costillas es más o menos cortante y forma un canal con dos labios, uno superior o interno, y otro inferior o externo.

El borde superior es obtuso y redondeado.

Procediendo de fuera adentro, el espacio intercostal presenta las partes siguientes: la piel, una capa grasienta subcutánea, otra aponeurótica y otra muscular. Estas capas, en cierta manera extrínsecas respecto del espacio intercostal, presentan caracteres variables según la porción del tórax que se examina. Ya he enumerado anteriormente los músculos que cubren los espacios intercostales.

Por debajo de los músculos pectorales mayor y menor, serrato mayor, recto mayor del abdomen y dorsal ancho, existe una capa de tejido celular laxo que los separa de los músculos intercostales.

Se encuentran en seguida estos últimos en número de dos para cada espacio y se les divide en *externo* e *interno*.

Los músculos intercostales ocupan todo el espacio intercostal desde la columna vertebral hasta el esternón. Con todo, los intercostales externos no llegan sino hasta los cartílagos costales, al paso que los internos empiezan posteriormente a nivel del ángulo de las costillas. Los cubre una delgada hoja aponeurótica y una ligera capa de tejido celular.

Se insertan superiormente: el externo, en el labio externo o inferior del canal costal, y el interno, en el labio interno o superior del mismo canal; por abajo: el externo, en el labio externo del borde superior de la costilla, y el interno, en la cara interna de la misma costilla. Las fibras de inserción son alternativamente carnosas y aponeuróticas. Todas llevan una dirección oblicua de arriba abajo: las del externo, de atrás adelante, y las del interno, de delante atrás.

Entre cada capa de músculos existe una de tejido celular laxo, que permite distinguirlas muy fácilmente una de otra.

Por dentro de los músculos intercostales existe igualmente una abundante capa de tejido celular, llamado *subpleural*; en seguida se encuentra la *pleura*, que volveremos a encontrar al estudiar la cavidad torácica.

Por entre los músculos intercostales corren los *vasos* y *nervios intercostales*.

Las *arterias intercostales* provienen de tres orígenes distintos: de la aorta, de la intercostal superior y de la mamaria interna, ramas, estas dos últimas,