de la subclavia. Las primeras se llaman *posteriores*, las segundas *superiores* y las terceras *anteriores*.

Las arterias *intercostales posteriores* o aórticas, en número de ocho a nueve, nacen de la parte posterior de la aorta; las del lado derecho pasan por delante del cuerpo de las vértebras y por detrás del esófago, del conducto torácico y de la vena ázigos mayor, para colocarse en el espacio intercostal correspondiente. Tanto la derecha como la izquierda pasan por detrás de la pleura parietal y de los ganglios nerviosos torácicos. Se doblan en seguida de abajo arriba, para ganar el espacio intercostal, y se dividen en dos ramas: una anterior y otra posterior. La primera, que es la única de que debemos ocuparnos aquí, corre primero entre la pleura parietal y el músculo intercostal externo; se introduce en seguida entre los dos músculos intercostales y se coloca en el canal costal, siguiéndolo hasta el tercio anterior del espacio intercostal. Llegada a este punto, abandona el canal para ocupar la parte media del espacio y anastomosarse con la intercostal anterior nacida de la mamaria interna. En esta última porción de su trayecto está reducida a un volumen tan pequeño, que no es temible su herida.

De las arterias intercostales nacen ramas perforantes que pueden adquirir un volumen considerable, sobre todo en la mujer en la época de la lactancia.

Según se ve, la arteria intercostal está protegida en casi todo su trayecto por la costilla, y no se comprende que pueda ser herida en este punto: para ello, sería necesario que el instrumento penetrase oblicuamente, en realidad rasando la cara interna de las costillas. No así en la parte posterior, en donde la arteria atraviesa oblicuamente el espacio de abajo arriba. Por esto nunca se practica la toracentesis y, con mucho mayor motivo, la operación del empiema en la parte posterior. Con seguridad se evitará toda hemorragia operando en la parte media del espacio intercostal.

En la operación del empiema debe procederse del modo siguiente: determínese ante todo el espacio intercostal, lo cual ofrece a veces algunas dificultades, porque el relieve de las costillas queda oculto por la capa subcutánea, que a menudo está engrosada e infiltrada; incíndase capa por capa este espacio en una extensión de unos 3 centímetros (el que ha abierto el espacio intercostal en cadáveres, se sorprende al ver la profundidad a que es necesario penetrar en el vivo para llegar a las costillas); introdúzcase el índice izquierdo en la herida para encontrar el borde de las costillas, aplíquese el dedo sobre el borde superior de la que está más abajo y punciónese e incíndase la pleura rasando este borde.

Otro accidente posible en la toracentesis es la herida del diafragma, accidente que podría acontecer penetrando a través de los dos últimos espacios intercostales. No es de temer que suceda penetrando, por ejemplo, entre la octava y la novena costilla. Por lo demás, no es necesario operar en el punto más declive del derrame, precaución inútil si el enfermo se coloca en posición horizontal y, sobre todo, si se ponen en práctica los métodos de aspiración que hoy día se usan.

Mucho han preocupado a los cirujanos las heridas de la arteria intercostal, y por cierto sin gran motivo, porque es accidente extraordinariamente raro por la protección que la arteria encuentra en el canal de la costilla. Hasta es digno de notarse que este vaso casi nunca sea herido en los casos de fractura de las costillas, ni siquiera en esos grandes traumatismos del tórax en que se encuentran fragmentos múltiples, aislados y a veces dislocados hacia la cavidad.

Una herida de espada en el tercio anterior o enteramente en la parte posterior del espacio intercostal, podría alcanzar la arteria que, en estos puntos, ocupa el centro del espacio y no está protegida por la costilla. Ya he dicho que en la parte anterior queda reducido a un tan pequeño volumen, que su herida no puede ser grave. No se puede decir lo mismo con respecto a la parte posterior, en donde podría producirse una abundante hemorragia; pero, en este caso, sobreviene, además, otra dificultad, y es la del diagnóstico. En efecto, cuando la sangre cae en la pleura, y es lo que más comúnmente sucede, ¿cómo distinguir si proviene de una herida de la intercostal o de un vaso del pulmón? Me parece imposible: por esto el cirujano no debe intervenir de un modo activo sino cuando se trata de una herida extensa, un sablazo o una cuchillada, por

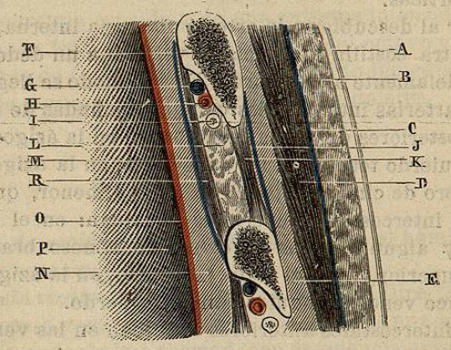

Fig. 205.—*Corte vertical del sexto espacio intercostal derecho, practicado en la unión del tercio posterior con los dos tercios anteriores del mismo.* Segmento esternal del corte. Adulto

A, piel.
B, capa celular subcutánea.
C, aponeurosis superficial.
D, músculo serrato mayor.
E, cara externa de la séptima costilla.
F, sección de la sexta costilla.
G, vena intercostal.
H, arteria intercostal.
I, nervio intercostal.
J, hoja aponeurótica que cubre los músculos intercostales externos.
K, músculo intercostal externo.
L, espacio comprendido entre los dos músculos intercostales.
M, hoja aponeurótica que cubre los músculos intercostales internos.
M, tejido celular subpleural
O, pleura.
P, pulmón.
R, músculo intercostal interno.

ejemplo. Podemos venir en conocimiento del origen de la hemorragia, quitando de la herida los coágulos que la cubren y dilatándola en caso necesario. Una vez encontrada la arteria en el fondo de la herida, se la debe ligar, o mejor, torcer, pues en las heridas profundas la torsión es muchísimo más fácil que la ligadura, o también se la coge con unas pinzas que se dejan aplicadas de modo permanente. Cuando estos métodos no den resultado, podremos recurrir al modo de compresión aconsejado por Dupuytren, que consiste en introducir en la cavidad torácica un saco vacío de lienzo o tripa de buey y llenarlo en seguida de algodón, para luego tirar de él hacia fuera, con lo cual se comprime la arteria contra la cara interna de la costilla.

Las arterias *intercostales superiores* provienen de la intercostal superior, rama de la subclavia. Están destinadas especialmente a los dos primeros espacios intercostales, pero a veces proveen al tercero y muy rara vez al cuarto. La disposición de estas arterias es absolutamente igual a la de las precedentes.

Las *intercostales anteriores* nacen de la *mamaria interna*. El tronco de

esta última arteria está tan próximo al esternón, que, en cierto modo, forma parte de la región esternal. La mamaria interna nace de la cara inferior de la subclavia, en un punto diametralmente opuesto al origen de la tiroidea inferior. Está en relación con el nervio frénico, el cual se coloca por dentro de ella, pasa por detrás del tronco venoso braquiocefálico y penetra en el pecho. Desciende verticalmente siguiendo el borde del esternón a la distancia de un dedo poco más o menos; está colocada entre los cartílagos costales y los músculos intercostales internos por delante, y el triangular del esternón y la pleura por detrás. Al llegar a nivel del apéndice xifoides se distribuye por la pared abdominal anterior y se anastomosa con la epigástrica. De su borde externo nacen las intercostales anteriores, las cuales se anastomosan por inosculación con las intercostales aórticas.

Para poner al descubierto la arteria mamaria interna, es necesario practicar de una a otra costilla una incisión vertical a un dedo por fuera del borde esternal y paralelamente a este borde. De este modo se llega fácilmente al vaso.

Todas las arterias intercostales van acompañadas de dos venas. Las venas intercostales posteriores derechas desembocan en la ázigos mayor, al paso que las del lado izquierdo terminan: las superiores, en la ázigos mayor, y las inferiores, en número de cinco a seis, en la ázigos menor, que ellas constituyen.

Las venas intercostales superiores terminan: en el lado derecho, en la ázigos mayor y algunas veces en el tronco venoso braquiocefálico derecho y vena cava superior, y en el lado izquierdo, en la ázigos mayor y algunas veces en el tronco venoso braquiocefálico izquierdo.

Las venas intercostales anteriores terminan en las venas mamarias internas, que a su vez van a parar a la vena subclavia.

Linfáticos. — Los linfáticos intercostales nacen de las paredes torácicas y de la pleura costal, y acompañan a los vasos sanguíneos en cada espacio. Los abscesos fríos supra y subcostales, de que he hablado anteriormente, sin duda tienen por punto de partida estos linfáticos.

Independientemente de los vasos, encuéntranse en los espacios intercostales ganglios linfáticos en tres grupos: anterior, lateral y posterior.

Los ganglios del grupo anterior, llamados mamarios internos, están dispuestos alrededor de los vasos de este mismo nombre, en número de uno o dos en cada espacio. Reciben los linfáticos: del músculo recto del abdomen, de la parte anterior del diafragma, de los espacios intercostales, de la parte interna de la mama y de la pleura. Es muy probable que muchos abscesos fríos torácicos no son más que adenitis tuberculosas de estos ganglios.

Los ganglios laterales o intercostales propiamente dichos son muy pequeños, ocupan el espacio intercostal y están colocados entre los dos músculos externo e interno. Reciben los linfáticos de las paredes laterales del tórax.

Los ganglios posteriores o prevertebrales, en número de 16 a 20 por cada lado, están situados en la parte posterior de los espacios intercostales por delante de la cabeza de las costillas. Reciben los linfáticos de los músculos vertebrales, del conducto raquídeo, de la pared interna del tórax y de la parte posterior del diafragma.

Los *nervios intercostales* se dividen, como las arterias, a nivel del agujero de conjunción, en rama anterior o costal y rama posterior o raquidiana (fig. 124, pág. 388). La rama anterior acompaña a la arteria intercostal y se coloca por debajo de ella.

Estos nervios, tan frecuentemente asiento de neuralgias, se hacen notables por las ramas perforantes que de ellos nacen. Estos se dividen en perforantes *laterales* y perforantes *anteriores*.

Los ramos perforantes laterales nacen cerca de la parte media del espacio intercostal, a nivel de las digitaciones del serrato mayor y del oblicuo mayor, y se distribuyen por la piel del tórax. Del segundo y tercer nervios intercostales nacen los ramos perforantes laterales que, atravesando el hueco de la axila (fig. 167, pág. 510) se anastomosan con el accesorio del nervio cutáneo interno y se distribuyen por la piel de la cara interna del brazo.

Las ramas perforantes anteriores, mucho menores que las precedentes, no son otra cosa que la parte terminal de los nervios y se distribuyen por los tegumentos de la pared anterior del tórax y del abdomen.

En un caso de neuralgia rebelde y de una extrema intensidad, consecutiva a un zona, practiqué, en 1894, la resección parcial del octavo y noveno nervios intercostales por detrás de la línea axilar. El resultado inmediato fué satisfactorio, pero después de algunos días reaparecieron los dolores.

REGIÓN MAMARIA

Lleva el nombre de *región mamaria* la ocupada en el hombre por la tetilla y en la mujer por la mama.

En el hombre, esta región no ofrece interés alguno. Diré tan sólo que, en la época del nacimiento, a veces se encuentra en los niños una glándula bastante desarrollada, y que, en la de la pubertad, con frecuencia aparecen fenómenos congestivos dolorosos y en algunos casos llegan a producirse hasta abscesos.

La tetilla, en el hombre, también puede verse atacada de cáncer. El doctor Hortéloup reunió, en su tesis de agregado, las enfermedades que puede sufrir este pequeño órgano en el hombre.

La región mamaria presenta en la mujer diferencias individuales de forma, volumen y consistencia, sobre las cuales no es necesario insistir; estas diferencias están especialmente en relación con la edad y el estado fisiológico de los sujetos. No obstante, el volumen puede ser tal que deje de ser fisiológico; en este caso, se trata de una *hipertrofia* de la mama. Podemos llegar a vernos obligados a intervenir cuando la glándula alcanza un volumen enorme; pero es necesario distinguir bien los casos en que la hipertrofia es debida al aumento del tejido glandular, de los en que resulta de la acumulación de grasa debajo de la piel.

Para formarse una idea exacta de la región mamaria, conviene estudiarla en un corte vertical anteroposterior, como el que representa la figura 206. El fondo de la región lo constituye la pared costal, cubierta en este punto por el pectoral mayor, sobre el cual descansa directamente la glándula. Esta disfruta sobre este músculo de una gran movilidad.

Con todo, no es raro encontrar una íntima adherencia entre estos dos órganos cuando la mama está atacada de cáncer. Para asegurarse de ello, es necesario contraer el pectoral mayor, lo cual se consigue haciendo que el enfermo aplique fuertemente su mano sobre un objeto cualquiera. Si en esta actitud se procura imprimir movimientos a la glándula, se observa que está fija, tanto como el músculo mismo. La adherencia puede traspasar los límites del pectoral mayor y extenderse hasta las costillas y espacios intercostales, lo cual constituye una contraindicación absoluta para toda intervención quirúrgica.

Procediendo de fuera adentro, la región mamaria presenta las capas siguientes: la piel; una capa grasienta subcutánea; la glándula mamaria; una capa grasienta submamaria; una capa celulosa; la aponeurosis del pectoral mayor; el pectoral mayor; las costillas y los espacios intercostales.

Piel. — La piel ofrece diferentes caracteres según que se la examine en la periferia o en el centro de la región. En la periferia no ofrece nada de especial: su espesor, consistencia, color y movilidad son los mismos que en las demás partes. En el centro, al contrario, ofrece un aspecto enteramente particular, y esta parte ha recibido el nombre de *aréola.* La aréola es una especie de mancha redondeada, circular, en medio de la cual se eleva el *pezón,* a manera de una gruesa papila.

De color rosado en las mujeres que no han tenido hijos, la aréola es morenuzca en las de condiciones opuestas, y en especial adquiere este carácter en la época del embarazo. La piel de la aréola contiene folículos pilosos y gran número de glándulas sebáceas y sudoríparas, que se hipertrofian y forman prominencias muy visibles durante la preñez, y, sobre todo, durante la lactancia. La piel del pezón contiene también glándulas sebáceas y una serie de gruesas papilas. Es sitio frecuente, en especial en las nodrizas, de excoriaciones, grietas y costras eczematosas. Se observan también en este punto ulceraciones sifilíticas, chancros indurados que puede haberlos producido el niño.

El doctor Sappey ha descrito en la aréola un músculo compuesto de fibras lisas, que él llama *músculo subareolar,* destinado a favorecer la excreción de la leche y la erección del pezón.

El carácter diferencial más importante, desde el punto de vista quirúrgico, entre la piel de la aréola y la que cubre la periferia de la mama, es el siguiente: esta última está libre por su cara profunda y es muy movible, al paso que la piel de la aréola es muy adherente e inmóvil. A esto hemos de añadir que la piel de la aréola es muchísimo más delgada que la otra, y, finalmente, que jamás se encuentra grasa en su cara profunda, mientras que, por el contrario, el tejido adiposo abunda en gran manera en toda la periferia de la mama; así se comprende que los abscesos revistan caracteres especiales, según que ocupen uno u otro de estos puntos, y que sea necesario dividir los abscesos *subcutáneos* de la mama en *areolares* y *extraareolares.*

Los abscesos extraareolares no se diferencian de los subcutáneos ordinarios; pueden extenderse a las partes inmediatas y alcanzar grandes dimensiones; los abscesos areolares, al contrario, están circunscritos, no tienen tendencia alguna a extenderse, forman rápidamente prominencia debajo de la piel y no tardan en abrirse espontáneamente gracias a la delgadez del tegumento: por esto no es apenas útil abrir estos últimos, mientras que, en el primer caso, es muy ventajoso dar salida al pus.

La piel que cubre el pezón es muy frecuentemente asiento de grietas en las mujeres que lactan (7,54 por 100, clínica Baudelocque, 1900), y es preciso atribuir a estas grietas el origen de casi todas las linfangitis y abscesos de la mama (5,3 por 100). Nos ocuparemos más extensamente de este interesante punto al hablar de los vasos linfáticos.

En la piel de la región mamaria se encuentran a veces unos pequeños tumores duros, de variable volumen y diseminados todo alrededor de la glándula, coexistiendo con un tumor de la misma. Su significación pronóstica es grave: puede considerarse como *semilla* de cáncer, que debe alejar toda idea de intervención activa.

Es tanto más importante buscar directamente estas producciones cutáneas,

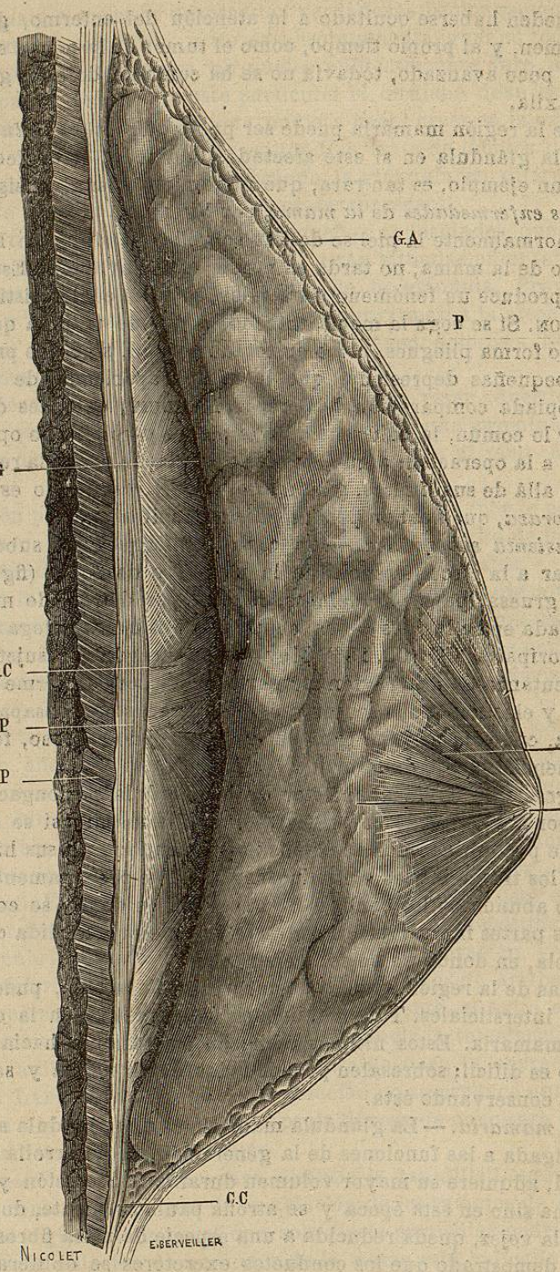

Fig. 206. — *Corte vertical anteroposterior de la mama derecha.* Mujer de veintitrés años que murió durante el puerperio. Segmento interno del corte

AP, aponeurosis del pectoral mayor.
CC, capa celular submamaria.
CG, conductos galactóforos.
G, capa grasienta posterior situada debajo de la mama.
GA, capa grasienta anterior o subcutánea.
GP, músculo pectoral mayor.
M, pezón.
P, piel.

cuanto que pueden haberse ocultado a la atención del enfermo, gracias a su pequeño volumen, y al propio tiempo, como el tumor de la mama se encuentra en un período poco avanzado, todavía no se ha comunicado a los ganglios linfáticos de la axila.

La piel de la región mamaria puede ser punto de partida de *tumores epiteliales* sin que la glándula en sí esté afectada. Con todo, esta afección, de la cual he visto un ejemplo, es tan rara, que ni siquiera viene consignada en el *Tratado de las enfermedades de la mama,* por VELPEAU.

Aunque normalmente la piel se desliza sobre la glándula, en los casos de tumor maligno de la mama, no tarda en perder esta movilidad. Esta adherencia de la piel produce un fenómeno particular, sobre el cual insistía mucho el doctor NÉLATON. Si se coge la mama entre los dedos de manera que la piel se frunza, ésta no forma pliegues, como en estado normal, sino que presenta una multitud de pequeñas depresiones que le dan la apariencia de una piel de naranja, apropiada comparación hecha por MAUDUIT, entonces discípulo de NÉLATON. Por lo común, la adherencia de la piel es parcial y no opone un formal obstáculo a la operación; algunas veces se extiende a toda la región mamaria, llega más allá de sus límites, ganando el tórax, resultando esos cánceres llamados *en coraza,* que acaban por impedir la respiración.

Capa grasienta subcutánea. — La capa célulograsienta subcutánea del tórax, al llegar a la circunferencia de la mama se desdobla (fig. 206). Una parte, la más gruesa, pasa por delante, la otra por detrás, de modo que la glándula, situada entre las dos capas, ocupa una posición análoga a la de las glándulas sudoríparas CG (fig. 206). Muy variable según los sujetos, la capa grasienta subcutánea da a la región mamaria el aspecto uniforme y la consistencia blanda y elástica que le son propios. Estos caracteres desaparecen cuando la glándula, cubierta por una capa delgada de tejido adiposo, forma por sí misma prominencia debajo de la piel.

La capa grasienta envía al interior de la glándula prolongaciones entre cada lóbulo; por sí sola puede constituir casi toda la masa: así se explica por qué mujeres de pechos bien desarrollados no pueden lactar a sus hijos, al paso que otras que los tienen menos voluminosos los crían perfectamente. Mientras que este tejido abunda en los confines de la región, en donde se continúa con la grasa de las partes inmediatas, disminuye su espesor a medida que se aproxima a la aréola, en donde ya no se la encuentra.

Los lipomas de la región mamaria son raros. No obstante, puede haberlos superficiales e intersticiales. También pueden desarrollarse en la capa célulograsienta submamaria. Estos últimos rechazan la glándula hacia delante, y su diagnóstico es difícil; sobresalen por los lados de la mama y se les puede extirpar hasta conservando ésta.

Glándula mamaria. — La glándula mamaria es una glándula arracimada, íntimamente ligada a las funciones de la generación. Se desarrolla en la época de la pubertad, adquiere su mayor volumen durante la gestación y la lactancia, no funciona sino en esta época y se atrofia paulatinamente, de modo que, en la edad de la vejez, queda reducida a una especie de masa fibrosa. El doctor SAPPEY ha demostrado que los conductos excretores se obliteran desde la circunferencia al centro y acaban por desaparecer casi por completo. Ocupa, en general, el espacio comprendido entre la tercera y la séptima costilla; no obstante, su sitio sufre ligeras variaciones.

Su forma es la de una pirámide cuya base corresponde al pectoral mayor y al vértice al pezón; el contorno de la base es irregular; suelen encontrarse

en ella cisuras y a veces se desprenden verdaderas prolongaciones. Su consistencia es firme sin ser dura, y no es absolutamente igual en todos los puntos. Cuando al tacto se encuentra un núcleo evidentemente duro, es resultado de una lesión patológica. Sobre este particular el cirujano debe estar prevenido contra una sensación equívoca, que pudiera hacer creer en la existencia de un tumor de la glándula, cuando en realidad se trata de lóbulos de consistencia diferente, pero no alterados. Explorando la glándula en diferentes sentidos, tocándola de plano, el pretendido tumor desaparecerá.

VELPEAU indicó la existencia de pequeñas nudosidades que ocupan especialmente la circunferencia de la mama, están situadas en el tejido célulograsiento subcutáneo y son independientes de la glándula. Provocan a veces dolores muy violentos y me parece que se aproximan a la afección que se ha descrito con el nombre de tubérculo subcutáneo doloroso. No hay ningún inconveniente en extirparlos.

Al explorar la mama, debe además el cirujano estar advertido de que puede suceder que las costillas subyacentes formen una prominencia anormal, para no dar un valor que no tiene a la sensación que al tacto comunique esta anomalía.

También puede suceder que algún cuerpo extraño (por lo común son agujas) penetre en la mama y produzca un núcleo circunscrito de inflamación crónica, que fácilmente pudiera tomarse por un tumor orgánico.

Cuando la consistencia de la mama está manifiestamente alterada, cuando existe un tumor de la glándula, es casi siempre un adenoma, sarcoma o carcinoma. Apenas hay necesidad de decir que la región que nos ocupa es sitio predilecto de estas diversas producciones morbosas, cuya historia no es de este lugar.

Frecuentemente se observa una combinación de muchos tejidos morbosos, por ejemplo, adenosarcomas. Los sarcomas de la mama están con bastante frecuencia ahuecados por cavidades o quistes (cistosarcomas) que explican la extrema rapidez del desarrollo de algunos de estos tumores, cuyo peso puede llegar a muchos kilogramos en pocos meses. Estos enormes tumores de la mama generalmente son movibles sobre el pectoral mayor, y, por consiguiente, de ablación fácil. El mejor método que puede emplearse consiste en circunscribir el tumor por dos incisiones, calculando de antemano la cantidad de piel necesaria para cubrir la vasta herida que resulta de la operación, y empezando por la incisión inferior; después se hace *bascular* el tumor de arriba abajo; de este modo, la operación es muy rápida, y, generalmente, el éxito es satisfactorio.

Los cistosarcomas tardan mucho en producir la tumefacción de los ganglios de la axila, circunstancia muy favorable para la operación. Según los doctores L. LABBÉ y COYNE, esta tumefacción no se produce nunca en el sarcoma, gracias a la existencia de una cápsula fibrosa de envoltura que protege las partes inmediatas contra la invasión.

No es este lugar oportuno para discutir la tan difícil cuestión de las indicaciones y contraindicaciones de la ablación de los tumores de la mama. A mi entender, la regla más general que sobre este particular podría formularse es la siguiente: la ablación de un tumor de la mama está indicada siempre que es posible extirpar todas las partes enfermas (piel, glándula y ganglios). El que sea probable la recidiva, no es razón suficiente para privar a una enferma de los beneficios de la operación, porque esta recidiva podrá venir después de muchos años, sobre todo si fué completa la operación.

Con todo, hay una clase de cánceres llamados *atróficos,* que, desarrollán-

dose en sujetos de edad muy avanzada, durante muchos años pueden permanecer sin aumentar de volumen y sin ocasionar apenas molestia alguna. En estos casos creo más prudente no operar.

Lo mismo he de decir de una variedad de cáncer de marcha rápida, que invade a la vez todos los elementos de la región y que merece el nombre de *cáncer difuso*. La recidiva tiene lugar frecuentemente antes que la herida se haya cicatrizado todavía, y yo creo que una operación practicada en estas condiciones es mucho más perjudicial que útil a la enferma.

Se desarrolla a veces en el parénquima glandular una inflamación que termina por un absceso, cuya gravedad es mayor que la del absceso subcutáneo. El pus sigue los tabiques célulograsientos que separan los diversos lóbulos de la mama, y viene a formar un segundo foco debajo de la piel. Existe entonces un foco intraglandular y otro subcutáneo, unidos entre sí por un trayecto estrecho más o menos sinuoso, variedad que recibió de VELPEAU el nombre de *abscesos en botón de camisa*. Fácilmente se comprende por qué en estos casos no se consigue la curación incindiendo solamente el foco externo, y de qué modo se establecen las fístulas de la mama.

La glándula mamaria se compone de cierto número de lóbulos independientes, cuyos lobulillos terminan en un *conducto galactóforo*. Estos conductos, en número de diez a quince, convergen todos hacia el pezón, para abrirse en su vértice, entre las papilas y las glándulas sebáceas, cuya presencia he indicado ya anteriormente. Antes de penetrar en el pezón cada conducto se dilata de un modo fusiforme, resultando una verdadera ampolla de 5 a 6 milímetros de amplitud. El conjunto de estas ampollas constituye un verdadero reservatorio para la leche.

Los conductos galactóforos, como los lóbulos de que emanan, son independientes los unos de los otros.

Estos conductos, lo mismo que las granulaciones de que provienen, pueden, aunque esto sucede muy raras veces, dejarse distender por la leche, dando origen a un quiste lácteo llamado *galactocele*. A veces se les encuentra llenos de una substancia parecida a la manteca (quistes butirosos). Toda clase de quistes pueden desarrollarse en la mama, como asimismo se observan en ella abscesos fríos idiopáticos.

El pezón está esencialmente formado por los conductos galactóforos, los cuales, al llegar a su base, se estrechan y corren paralelamente hasta su vértice, en donde se abren por orificios mucho más estrechos que los mismos conductos. En su espesor existen gran número de haces de fibras musculares lisas, algunas de las cuales son paralelas y las demás perpendiculares a su eje.

Las arterias y las venas son de muy escaso volumen, de modo que el pezón en realidad no es un órgano eréctil, sino que se prolonga y se acorta bajo la influencia de la contracción muscular.

En vez de sobresalir en la superficie de la región, el pezón puede hallarse deprimido hasta el punto de hacer en absoluto imposible la lactancia. Esta depresión puede ser patológica, y entonces constituye la *retracción del pezón*. Esto se observa en ciertos cánceres de la mama, principalmente en los llamados *atróficos*, en que el elemento morboso invade y ahoga al elemento sano. Esta deformación, que a veces aparece desde el principio de la enfermedad, me parece debida a la retracción de los conductos galactóforos, consecutiva a la de los lóbulos y lobulillos de que provienen.

Fuera de los períodos del embarazo y la lactancia, en estado normal, ningún líquido fluye por el pezón; pero en los casos de tumor de la mama, no es

raro observar la salida de un líquido seroso más o menos negruzco; el doctor A. RICHARD se inclinaba a creer que este fenómeno significaba con certeza benignidad, pero la experiencia no ha confirmado esta presunción.

Ciertos cánceres de la mama pueden empezar por una ulceración del pezón (enfermedad de Paget).

Capa célulograsienta submamaria. — He dicho antes que la glándula está comprendida en un desdoblamiento de la capa célulograsienta subcutánea; así es que detrás de ella se encuentran algunos lobulillos grasientos aplicados a su cara profunda, pero en muy poca cantidad. Ya he dicho anteriormente que pueden ser el punto de partida de un lipoma.

La capa celulosa separa la glándula del músculo pectoral mayor. Es muy abundante y por arriba se continúa hasta la clavícula, lo cual ha hecho que GIRALDÈS le diera inmotivadamente el nombre de *ligamento suspensorio de la mama*. Por su laxitud, facilita en gran manera la ablación de la mama cancerosa, a no ser que ésta haya adquirido adherencias con el pectoral mayor; sin duda que esta última circunstancia es desfavorable, pero, con todo, no contraindica en absoluto la operación (1).

La laxitud de esta capa celulosa es tal, que algunos autores, entre ellos CHASSAIGNAC, la han comparado a una membrana serosa. En realidad no existe una verdadera superficie serosa, y no tengo noticia de que nadie haya descrito quistes desarrollados en este espacio; pero no podemos decir lo mismo respecto de los abscesos. Mucho menos frecuentes que los abscesos subcutáneos y parenquimatosos de que hemos hablado ya, los *abscesos retromamarios* no son por esto muy raros. Se desarrollan igualmente bajo la influencia del estado puerperal, levantan en masa la mama, que se encuentra impelida hacia delante, y acaban por formar prominencia en un punto declive del perímetro de la glándula. Estos abscesos, cuya patogenia es bastante obscura, resultan sin duda de la inflamación de los lobulillos glandulares más profundos, y, por lo tanto, contiguos a la capa celulosa.

Vasos y nervios de la región mamaria

Las *arterias de la región mamaria* provienen de tres puntos distintos: la torácica larga o mamaria externa, rama de la axilar, la mamaria interna, rama de la subclavia, y las arterias intercostales. Si bien en estado normal estas arterias son poco voluminosas, su calibre aumenta en la época de la lactancia. He dicho ya que las ramas perforantes que provienen de las intercostales pueden llegar al volumen de la radial.

Lo mismo sucede con las *venas*, que siguen un trayecto análogo al de las arterias

Los *vasos linfáticos de la mama* desempeñan un papel muy importante en la patología de la región. El doctor SAPPEY los ha estudiado perfectamente.

Los hay de dos clases: unos nacen de la glándula mamaria, los otros de la piel que la cubre.

Los linfáticos glandulares empiezan en los lóbulos de la mama. Forman alrededor de éstos una pequeña red que los envuelve, red que puede inyectarse muy fácilmente con mercurio. Cada una de estas redes superlobulillares se

(1) Esta particularidad carece hoy de importancia, pues al extirpar la mama cancerosa, se extirpan también los músculos pectorales. — *(N. del T.)*