SECCIÓN SEXTA

DEL ABDOMEN

El *abdomen* o *vientre* es una vasta cavidad destinada a contener la mayor parte de los órganos digestivos y una parte de los urinarios.

Cerrado superiormente por el diafragma, que constituye una bóveda de concavidad inferior, el abdomen está limitado inferiormente por otro plano muscular, el elevador del ano, dispuesto también en forma de diafragma, cuya concavidad mira hacia arriba. Por delante y por los lados, forma las paredes del abdomen un plano músculoaponeurótico y, por detrás, la columna vertebral. En rigor lógico, la cavidad abdominal comprende, pues, todo el espacio que separa el diafragma del suelo de la pelvis. No obstante, ha prevalecido la costumbre de establecer una línea de separación entre el abdomen propiamente dicho y la pelvis, y esta línea no es otra que el límite superior de la pelvis misma, o sea el estrecho superior.

De esta división resulta que el abdomen es una cavidad limitada, superiormente, por el diafragma, e inferiormente por un plano a nivel del estrecho superior de la pelvis.

Exteriormente considerado, el abdomen parece empezar en el reborde inferior del tórax; pero hemos visto ya que, por efecto de la bóveda del diafragma, la cavidad abdominal se insinúa en la torácica por su centro, al paso que esta última adelanta por los lados hacia el abdomen, formándose así el seno costodiafragmático: de esta disposición resulta que una parte considerable de las vísceras abdominales está protegida por la pared torácica.

La forma del abdomen presenta infinitas variedades, según la edad, el sexo y los diferentes sujetos; me parece inútil insistir sobre este particular.

Consideraré en el abdomen dos partes: continente y contenido, o sea pared y cavidad.

PARTE PRIMERA

PARED ABDOMINAL

La *pared abdominal* (no me ocuparé de la superior o diafragmática, porque la hemos estudiado ya con el pecho) comprende una región anterolateral músculofibrosa, blanda y contráctil, y una región posterior en parte ósea.

En la línea media de la región anterolateral se encuentra el *orificio umbilical,* orificio que merece una especial descripción; a cada lado y en la parte inferior, la atraviesa oblicuamente un conducto que en cirugía tiene considerable importancia: llámase *conducto inguinal,* que será también objeto de una descripción especial.

Si bien el *conducto crural* ocupa la parte superior e interna del muslo, como, en definitiva, su interés depende de su comunicación con la cavidad abdominal, creo deber describir este conducto con el abdomen, inmediatamente después del inguinal. Asimismo estudiaré más adelante, en un capítulo especial intitulado *región de la ingle,* la parte interna y anterior del muslo, situada inmediatamente debajo del arco crural. Estas divisiones deben ser necesariamente algo arbitrarias, pero creo conveniente conservarlas por la claridad que en sí llevan.

La región posterior comprende la *fosa ilíaca interna* y la *región lumbar.*

La fosa ilíaca interna podríamos, en rigor, describirla con la cavidad abdominal; pero son tales sus conexiones anatómicas con la pared, que me ha parecido preferible juntar el estudio de estas dos partes.

CAPITULO PRIMERO

Región anterolateral de la pared del abdomen

Los límites de la *región anterolateral* de la pared abdominal son: por arriba, el reborde inferior del tórax; por abajo, el pubis y el arco crural; por detrás, la mayoría de los autores asignan como límite el borde externo de la masa sacrolumbar; pero es preferible — y se verá el por qué al estud la región lumbar — considerar tal el borde posterior del oblicuo mayor la abdomen.

EP

La pared afecta la forma de un rombo, cuyos ángulos superior e inferior corresponden al apéndice xifoides y al pubis, y los laterales se prolongan entre el reborde de las costillas y la cresta ilíaca.

Unas veces aplanada y hasta como excavada, y otras convexa y prominente, la pared anterolateral del abdomen ofrece un espesor muy variable según los sujetos y las edades, lo cual depende principalmente de la mayor o menor cantidad de grasa interpuesta entre sus diversas capas. Su delgadez es a veces tal, que los tumores abdominales parecen colocados debajo de la piel; la mano aprecia fácilmente sus contornos y la vista distingue su forma. Al contrario, la pared puede llegar a adquirir tanto espesor que sea un verdadero obstáculo para la exploración de la cavidad abdominal, ocultando los tumores que contiene o haciendo creer en su presencia cuando no existe en realidad ninguno.

Las capas que componen la pared son bastantes en número y su disposición es diferente, según que se las examine en las partes laterales o en la anterior.

Hay, pues, motivo para estudiar separadamente la porción lateral y la porción media, excepto en lo que respecta a las aponeurosis.

Porción lateral de la pared abdominal anterior

Procediendo de fuera adentro encontramos:
La piel;
La fascia superficialis;
Una capa celulosa que cubre al oblicuo mayor;
El músculo oblicuo mayor y su aponeurosis;
El músculo oblicuo menor;
El músculo transverso;
La fascia transversalis;
El peritoneo.

Entre estos diversos planos musculares y aponeuróticos, se hallan interpuestas capas de tejido céluloadiposo, cuyos caracteres indicaré en su lugar correspondiente.

Piel. — La piel del abdomen no ofrece otro carácter especial que la circunstancia de no hallarse en gran manera distendida en ningún punto de la región. El embarazo, la ascitis y los tumores intraabdominales pueden distenderla extraordinariamente; pierde entonces su elasticidad y a menudo presenta consecutivamente cicatrices blanquecinas, llamadas *veteados*, cuya existencia es, en general, signo indeleble de una preñez anterior. No obstante, cuando sujetos de mucha gordura han sufrido un notable enflaquecimiento, la piel del vientre puede ofrecer el mismo aspecto, pues, en efecto, está forrada de una capa de grasa de variable espesor.

Fascia superficialis. — En la mayor parte de las regiones, no importa gran cosa el dividir el tejido celular subcutáneo en diferentes láminas; pero es indispensable hacerlo en la pared abdominal. En efecto, en esta región este tejido está dispuesto en forma de fascias descomponibles en dos capas, una superficial y otra profunda. La capa superficial u hoja superficial de la fascia superficialis FS (fig. 210) se continúa, sin ninguna línea de demarcación, por delante del arco crural, con la que dobla la piel del muslo, mientras que la capa profunda u hoja profunda de la fascia superficialis FP (fig. 210), al contrario, está íntimamente adherida al arco crural.

De estas disposiciones resultan consecuencias clínicas interesantes: un derrame líquido o gaseoso situado entre la hoja superficial y la profunda, podrá descender hacia el muslo; pero el mismo derrame situado detrás de la hoja profunda FP, en el espacio EP se detendrá a nivel del arco crural y no podrá descender hasta después de haber perforado la hoja profunda. El enfise-

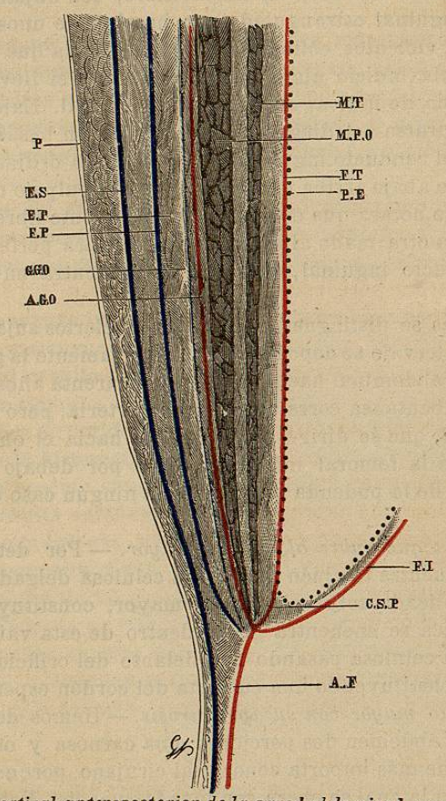

210. — *Corte vertical anteroposterior de la pared abdominal, cayendo sobre la mitad externa del arco crural* (esquema)

AF, aponeurosis femoral (encarnado).
AGO, aponeurosis del oblicuo mayor (encarnado).
CSP, tejido celular subperitoneal.
EP, espacio situado por debajo de la hoja profunda de la fascia superficialis.
FI, fascia ilíaca (encarnado).
FP, hoja profunda de la fascia superficialis (azul).
FS, hoja superficial de la fascia superficialis (azul).
FT, fascia transversalis (encarnado).
GGO, vaina celulosa del oblicuo mayor (azul).
MPO, oblicuo menor.
MT, transverso.
P, piel.
PE, peritoneo (línea de puntos).

ma que proviene de una fractura complicada de las costillas invade a veces la pared abdominal y, generalmente, queda limitado en el pliegue de la ingle, gracias a esta disposición anatómica.

Existe una curiosa variedad de lipoma, de la cual no es posible formarse idea sin conocer los precedentes datos.

Cuando un tumor de este género se desarrolla entre la hoja profunda de la fascia superficialis y la aponeurosis del oblicuo mayor en el espacio EP

(fig. 210), queda siempre limpiamente limitado por abajo por el arco crural y no se extiende más allá. El lipoma puede extenderse hacia arriba y por los lados, pero no hacia abajo. A veces está situado inmediatamente delante del conducto inguinal, y así se comprende que por un instante pueda confundirse con una hernia inguinal.

Entró en mi visita del hospital Lariboisière, con objeto de que se le operara una hernia inguinal estrangulada, un hombre de unos treinta años que venía padeciendo violentos cólicos. Veinte años hacía que llevaba braguero. Ahora bien, no tenía indicio alguno de hernia, pero sí llevaba un lipoma en el punto que acabo de indicar en la pared abdominal. Existe un medio muy sencillo para asegurarse del diagnóstico, y consiste en buscar con el índice el orificio externo del conducto inguinal por el método ordinario, o sea rechazando el escroto de abajo arriba e introduciendo el pulpejo del dedo en el anillo; de este modo se notará que éste está completamente libre, y, comunicando movimientos con la otra mano al tumor, se observará perfectamente que éste no ocupa el conducto inguinal, sino que se encuentra en un plano superficial.

Las dos fascias se distinguen fácilmente en ciertos sujetos, sobre todo en los flacos. En su intervalo se deposita casi exclusivamente la grasa que empieza a invadir la pared abdominal hacia la edad de cuarenta años.

Por la capa subcutánea corre una pequeña arteria, pero constante, la *subcutánea abdominal,* que se dirige oblicuamente hacia el ombligo. Este vaso nace del tronco de la femoral inmediatamente por debajo del arco crural, algunas veces sale de la pudenda externa, y en ningún caso debe preocupar al operador.

Telilla celulosa que cubre al oblicuo mayor. — Por detrás de la fascia superficialis se encuentra también una telilla celulosa delgada GGO (fig. 210), inmediatamente aplicada sobre el oblicuo mayor, constituyendo la vaina de este músculo. Nunca se encuentra grasa dentro de esta vaina. Más adelante veremos esta telilla celulosa pasando por delante del orificio externo del conducto inguinal y constituyendo una cubierta del cordón espermático.

Músculo oblicuo mayor con su aponeurosis. — Hemos de considerar en el oblicuo mayor del abdomen dos porciones: una carnosa y otra aponeurótica. Esta última es la que más importa conocer al cirujano, porque corresponde a la parte de la pared en la cual se opera con más frecuencia. Por lo demás, ella es la que forma el orificio externo del conducto inguinal; contribuye a la formación del arco crural y desempeña el principal papel en la formación del conducto inguinal. La descripción de estas diversas partes encontrará su natural oportunidad al estudiar las regiones a que pertenecen.

Insertándose en la cara externa y borde inferior de las siete u ocho últimas costillas, por digitaciones que se entrecruzan con las del serrato mayor y en los dos tercios anteriores del labio externo de la cresta ilíaca, el oblicuo mayor se dirige hacia abajo y adelante. Su aponeurosis se compone de fibras que ofrecen la misma dirección que las musculares y están divididas en haces unidos entre sí por fibras arciformes.

La aponeurosis del oblicuo mayor es muy resistente; es brillante y nacarada, de modo que es muy fácil reconocerla en el fondo de una herida en el vivo; este carácter es el más importante punto de referencia en el curso de una operación, lo mismo si se trata de practicar la laparotomía que si se va a ligar una de las ilíacas; podemos incindir decididamente las capas subcutáneas, aunque en ciertos sujetos su grosor es muy considerable, y el primer punto

en que debemos detenernos es la aponeurosis del oblicuo mayor. Las fascias que la cubren no tienen el mismo color, sino que son de un blanco mate. Desde el momento que se ha descubierto e incindido la aponeurosis del oblicuo mayor, el cirujano debe redoblar la atención y proceder en adelante con infinito cuidado, practicando con el bisturí cortes muy pequeños.

En este momento me limitaré a mencionar los músculos oblicuo menor y transverso, que constituyen la quinta y sexta capas. Haré notar tan sólo que la dirección de las fibras es diferente en cada uno de los tres músculos del abdomen, lo cual aumenta la resistencia de la pared. A pesar de esta disposición, la pared cede a veces bajo la influencia de causas diversas, resultando de ello hernias ventrales o eventraciones.

Trátase a veces de una contusión que ha producido un desgarro muscular con hematoma intraparietal, y más o menos tarde se ve aparecer una hernia ventral. Estas hernias pueden sufrir una estrangulación, y de ello he visto un caso.

Las eventraciones más interesantes para el cirujano son las que frecuentemente aparecen a consecuencia de las laparotomías, de las que nos ocuparemos hoy con especial predilección. Las hay que no encontramos la manera de evitarlas, como, por ejemplo, las que son consecutivas a un drenaje prolongado. También se ha atribuído este accidente al método de tratamiento por pedículo externo en la histerectomía abdominal; pero este reproche es inmotivado. Si el cirujano procura suturar bien exactamente el peritoneo *por encima* del pedículo, éste resulta entonces aislado y separado de la cavidad abdominal. Lo mismo que mis colegas, también yo he renunciado a este procedimiento operatorio, pero no por este motivo (1).

La verdadera causa de las eventraciones postoperatorias es la imperfección de la sutura. Todavía no han llegado a un acuerdo los cirujanos sobre el mejor modo de proceder en este particular. La mayoría suturan cada plano aisladamente. Otros, y yo me cuento entre ellos, prefieren la sutura en un solo tiempo por ser esto más sencillo, más seguro y más exento de accidentes ulteriores.

La *fascia transversalis* forma la séptima capa. Descrita por vez primera por A. Cooper, la fascia transversalis es una membrana fibrosa que únicamente se la encuentra en la región infraumbilical de la pared del abdomen, y y que, como la fascia ilíaca, no ofrece resistencia sino en las inmediaciones del arco crural y a dos o tres dedos por encima del mismo. Inmediatamente en relación con la cara posterior del músculo transverso, se fija por dentro en el borde externo del tendón del músculo recto del abdomen, y por arriba y por detrás se pierde insensiblemente en el tejido celular subperitoneal. Lo que importa precisar son sus inserciones inferiores, descritas de un modo tan diverso y a menudo tan obscuro por los diferentes autores. Estas inserciones son distintas según se las considere en la mitad externa o en la mitad interna del arco crural.

En la mitad externa, la fascia superficialis se implanta fuertemente (figu-

(1) Durante un período de unos quince años en que he practicado gran número de histerectomías con pedículo externo, he observado muy pocos casos de eventración consecutiva. Una de las primeras, y tal vez la primera histerectomía, cuya observación presenté a la Academia de Medicina de París en 1879, y con motivo de la cual propuse la substitución de la palabra histerotomía por la de histerectomía, no fué seguida de eventración, y hasta en 1902, he visto a la enferma en muy buen estado. - (*N. del A.* en la undécima edición.)

ras 223 y 224) en la fascia ilíaca, con la cual converge casi en ángulo recto; sobre este punto no puede haber dudas; pero ¿en dónde se inserta la fascia transversalis en su mitad interna, cuando la aponeurosis del oblicuo mayor y la fascia ilíaca se han separado, o sea a nivel del anillo crural? En este punto divergen los pareceres. La verdad es que la fascia transversalis se inserta en el arco crural (fig. 225), formando con la aponeurosis del oblicuo mayor una canal abierta por arriba, por la que corre el cordón espermático y que constituye el trayecto inguinal. La fascia transversalis ¿concluye definitivamente en el arco crural, o continúa descendiendo para fijarse en la cresta pectínea al ligamento de Cooper? ¿Es que penetra en el anillo crural para confundirse con la vaina de los vasos, o que forma el *septum crural,* que el doctor J. Cloquet describió como lámina fibrosa independiente? Con un buen bisturí y mucha paciencia, podemos demostrar estas diversas disposiciones y otras aún, pero en realidad no tienen ninguna importancia. Unicamente quiero hacer observar que la adherencia de la fascia transversalis al arco crural no es tan fuerte que no se la pueda desprender con los dedos en vez de servirse del bisturí, que es lo que aconsejo se haga siempre que se vaya a ligar la arteria ilíaca externa.

A nivel de la fosita inguinal externa (fig. 216) la fascia transversalis deja pasar los elementos del cordón espermático; pero en vez de presentar un agujero como el que da paso a la safena interna, por ejemplo, en la aponeurosis femoral, se deja deprimir a manera de dedo de guante y acompaña al cordón, al cual presta una vaina común a este órgano y al testículo. De la inflexión brusca del conducto deferente a nivel de este orificio, resulta la formación de un repliegue saliente, que tiene la forma de una media luna y al que el doctor J. Cloquet propuso denominar *borde falciforme* de la fascia transversalis. Por lo demás, entraremos en detalles sobre este punto al estudiar el conducto inguinal.

La octava y última capa comprende el peritoneo, del cual nos ocuparemos al estudiar la cavidad abdominal.

Los diversos planos que entran en la composición de la pared abdominal están separados uno de otro por una capa más o menos gruesa de tejido celular. Así es que se encuentra este tejido entre la aponeurosis del oblicuo mayor y el oblicuo menor, y entre éste y el transverso. De estas capas de tejido celular, la más importante es la que separa el peritoneo de la fascia transversalis, la subperitoneal. Hacia la parte inferior de la pared se condensa y toma el aspecto de una membrana, que A. Cooper llamó *fascia propria.* A menudo contiene pelotones adiposos, que desempeñan un importante papel en la producción de la hernia inguinal del adulto. Estos pelotones pueden introducirse en el anillo y arrastrar consigo al peritoneo. En la capa subperitoneal se encuentra la arteria epigástrica en la primera porción de su trayecto. Se encuentra también en ella el grupo de las venas vesicales anteriores, que son a veces varicosas y se presentan siempre ante el bisturí del cirujano en la talla hipogástrica. Por lo demás, estas venas constituyen un excelente punto de referencia en el curso de esta operación, porque descansan directamente sobre la cara anterior de la vejiga.

El tejido celular que separa las distintas capas entre sí, facilita su disección y división metódicas; por esto, en el curso de una operación, fácilmente nos damos cuenta del camino recorrido; pero, en cambio, forma espacios muy a propósito para ser invadidos por líquidos y gases. De aquí la rapidez con que

se extiende el flemón de la pared abdominal y la infiltración de la pared por la orina, con los inmensos desprendimientos consiguientes. De esta circunstancia dependen también el desarrollo del flemón estercoráceo en ciertos casos de ano contranatural y la producción de la hernia inguinointersticial. La laxitud de la capa subperitoneal explica también por qué a veces el cirujano ha despegado en una gran extensión el peritoneo con los dedos, creyéndose haber llegado a la membrana de envoltura de un quiste del ovario, y también por qué unas veces se ha dejado el intestino debajo del peritoneo, creyéndose haberlo reducido al interior de la cavidad.

Esta capa puede también ser punto de partida de lipomas, de manera que, en la región que nos ocupa, podemos dividir estos tumores en dos grandes clases: *lipomas subcutáneos* y *lipomas subperitoneales.* El diagnóstico de los lipomas subperitoneales es, las más de las veces, muy obscuro, y con mucho más motivo sucede lo mismo con los flemones descritos por el doctor Bernutz en estos últimos años. Los flemones subperitoneales pueden reconocer por punto de partida una muy pequeña perforación intestinal producida por un cuerpo extraño. En este caso, su marcha es lenta y forman una masa dura y profunda, que al principio puede ser tomada por un cáncer del epiplón, adherida a la pared abdominal. Con el tiempo se aproximan a la piel, su centro se reblandece, se abren al exterior, dan salida al cuerpo extraño y se cicatrizan en seguida. En un caso de este género, que el doctor Gosselin consigna en su *Clínica,* el cuerpo extraño era un fragmento de hueso de 1 centímetro y medio de longitud por 3 milímetros de anchura.

Cuando no existe perforación intestinal, estos flemones subperitoneales están, en general, bajo la dependencia de una afección anterior del intestino.

Vemos, pues, que en la pared abdominal pueden desarrollarse tumores de muy diversa índole. Indicaré, además, los gomas y los fibromas. Estos últimos ocupan a veces la parte más profunda y están situados inmediatamente por fuera del peritoneo. Indiqué ya exactamente el punto de partida en mi *Tratado de Cirugía clínica.*

Repito que es frecuentemente muy difícil distinguir los tumores desarrollados en la pared, de los que ocupan la cavidad abdominal, y asimismo lo es el reconocer si una porción líquida enquistada ocupa el espesor de la pared o el interior de la cavidad. Por lo general, los tumores de la pared forman al exterior una prominencia mejor circunscrita, más localizada, más apreciable al tacto que los de la cavidad; pero el mejor signo es el siguiente: los tumores de la cavidad abdominal siguen el movimiento de las vísceras, es decir, descienden en las extensas inspiraciones y ascienden de nuevo durante la espiración, lo cual no sucede con los tumores de la pared. No obstante, cuando se han producido adherencias en la pared, o ésta es muy gruesa, la dificultad es poco menos que insuperable.

Los músculos de la pared lateral del abdomen son poderosos espiradores, que mantienen por una presión continua las vísceras contenidas en la cavidad abdominal. Resulta de esto que, en una herida penetrante pero que no interesa más que la pared, por poco extensa que ésta sea, las vísceras tienden a introducirse en ella formando hernia al exterior; si la hernia está formada por el epiplón, será necesario, previa una completa desinfección de la herida, ligar la víscera, escindirla, reducir el pedículo y suturar la herida. Cuando se trate del intestino, se le reducirá lo más pronto posible, aun desbridando, si necesario fuese, la herida con un bisturí de botón, y luego se suturará la pared.

Por lo demás, ya nos ocuparemos más adelante de las heridas de la cavidad abdominal.

Por causa de su depresibilidad, la pared abdominal sorprendida en el momento de relajación de la capa muscular, escapa comúnmente a las contusiones violentas, que a veces ocasionan desórdenes viscerales graves. Lo que sobre todo importa recordar es que, después de una contusión, el estado de la pared de ningún modo revela al exterior el de las vísceras, y que, con una pared intacta, puede existir una herida interior mortal (1).

Las *contusiones del abdomen* constituyen un capítulo de la mayor importancia clínica. Desde el momento en que sea de sospechar una hemorragia interna o una lesión intestinal o visceral cualquiera, conviene proceder a la laparotomía, y esto con la mayor presteza posible antes que se declare la peritonitis: este precepto es inconcuso. Pero ¿cuáles signos habrán de servirnos de guía para ilustrar esta conducta? Sin duda no procederemos a abrir el vientre en el acto mismo de la herida, porque el estado general del enfermo puede hallarse bajo la influencia del *shock abdominal*. Pero cuando, transcurridas algunas horas, la cara permanece pálida, en estado de angustia, el pulso es frecuente y pequeño, el vientre está timpanizado y doloroso a la presión, con contractura manifiesta de los músculos de la pared, convendrá intervenir sin dilación.

Porción media de la pared abdominal anterior

Las capas que constituyen la *porción media* de la pared abdominal son en menor número que las que acabamos de estudiar; por el contrario, las aponeurosis de inserción de los músculos presentan aquí una disposición bastante complicada:

La piel;

Una capa célulograsienta subcutánea;

Una aponeurosis resistente (hoja anterior de la vaina del recto mayor del abdomen);

El músculo recto mayor y, en la parte más baja, el pequeño músculo piramidal, colocado por delante del recto mayor;

Una segunda aponeurosis (hoja posterior de la vaina del recto mayor);

El tejido celular subperitoneal y el peritoneo;

Tales son las capas que se encuentran en la porción media de la pared.

La línea media que lleva el nombre de *línea blanca,* es aún más simple, porque la piel y el peritoneo no están separados uno de otro más que por las capas célulograsientas que los doblan y por una hoja fibrosa, cuya continuidad aun se interrumpe en distintos puntos.

La piel está deprimida por debajo del apéndice xifoides en el punto denominado *boca del corazón* o *hueco epigástrico;* lo mismo sucede a nivel del ombligo, en donde se encuentra la cicatriz umbilical. Cubierta de pelos en la parte inferior, en las inmediaciones del monte de Venus, presenta a menudo en las mujeres embarazadas o que han tenido hijos una acumulación de pigmento, que forma una línea obscura media y vertical, subumbilical.

(1) He visto sucumbir en mi clínica a un hombre, empleado en un ferrocarril, poco después de haber recibido una fuerte contusión en el abdomen, producida por el tope de un vagón. El mesenterio había sufrido un extenso desgarro y la cavidad abdominal estaba llena de sangre. En cuanto a la pared, que disequé cuidadosamente capa por capa, no ofrecía el menor indicio de contusión. Por lo demás, no son muy raros los casos de esta clase. (Nota de la primera edición).

No obstante, esta línea aparece también independientemente del estado de embarazo en los sujetos que padecen de astricción de vientre habitual, de trastornos intestinales, de tuberculosis (aun en ambos sexos). En las mujeres, especialmente en las morenas, los trastornos de la menstruación la provocan frecuentemente. Pero cuando se presenta de color muy subido, de color de sepia como dijo PAJOT, parece un signo patognomónico del embarazo.

La capa subcutánea no ofrece carácter alguno especial digno de mención. En la línea media está adherida a la capa profunda de la piel y a la aponeurosis subyacente, adherencia que, sin embargo, no es suficiente para oponerse en absoluto al paso de las inflamaciones y colecciones purulentas de un lado al otro. Se llena de grasa junto con la de la porción lateral, y en la línea media contiene tan pocos vasos, que pudiéramos dividirla por completo casi en blanco en este punto.

El *músculo recto mayor del abdomen* está cubierto por una vaina fibrosa resistente, de la que nos ocuparemos pronto. Por lo que respecta al músculo en sí, es prolongado aplanado de delante atrás, mucho más ancho por arriba que por abajo, y se extiende verticalmente desde el tórax al pubis. Sus fibras están interrumpidas por intersecciones fibrosas que se adhieren fuertemente a la cara profunda de la hoja anterior de la vaina del músculo, y de ningún modo a la hoja posterior. Siendo en general en número de tres, dos por encima del ombligo y una por debajo, estas intersecciones tienen por objeto unir entre sí los haces musculares, impidiendo su separación sobre todo durante la preñez.

Los dos músculos rectos dejan entre sí en la línea media un intervalo, que es la *línea blanca*, entendiéndose por tal, no una simple línea correspondiente a la intersección de las aponeurosis, como parece indicado su nombre, sino todo el espacio comprendido entre los bordes internos de cada músculo recto (véase figs. 211 y 212). Muy estrecho en la parte inferior, en donde los bordes del músculo están casi en contacto, el espacio aumenta a medida que asciende, y en la parte superior puede llegar a medir 2 o 3 centímetros. Varía en los distintos sujetos, pero durante la preñez es cuando se la encuentra más considerable. Su amplitud es a veces tal, que da lugar a una especie de eventración. Para formarse una idea exacta de este dato, basta hacer lo siguiente: estando el sujeto echado, se le manda incorporarse al mismo tiempo que se le opone obstáculo a este movimiento; con esto cada músculo recto forma una cuerda tensa, y, por lo tanto, puede percibirse muy claramente la separación de sus bordes internos. A cada lado de la línea alba, y casi siempre hacia abajo, se encuentran los dos pequeños músculos piramidales, cuya disposición y presencia no son siempre constantes.

Los pelotones adiposos que cubren al peritoneo por su cara externa se introducen a veces a través de los pequeños orificios romboidales de la línea alba, produciéndose así un *lipoma de la línea blanca*. Estos lipomas arrastran consigo el peritoneo a que están adheridos, constituyendo la mayoría de las veces la primera etapa de un epiplocele. De ahí que en el curso de la operación se encuentre generalmente una masa lipomatosa primero y más profundamente el epiplón. El saco peritoneal que a éste rodea es tan delgado, que muchas veces cuesta trabajo reconocerlo. Cuando estas hernias, llamadas *epigástricas* o de *línea blanca* ocasionan algún accidente, que es lo más común, conviene practicar la cura radical de la hernia.