REGIÓN DEL CONDUCTO INGUINAL

Doy el nombre de *región del conducto inguinal* a la porción de la pared anterolateral del abdomen, limitada: inferiormente, por el arco crural y superiormente, por una línea ficticia horizontal que va desde la espina ilíaca anterosuperior a la línea blanca.

Por delante de la región del conducto inguinal, la piel no ofrece ninguna particularidad notable. Pelos, que conviene quitar cuando se opera una hernia inguinal, la cubren en su parte inferior e interna. Los esfuerzos de espiración la levantan fácilmente, porque la pared en toda su extensión es más débil en este punto que en los demás, de donde las prominencias que se observan en ciertos sujetos en el momento de la tos. En este punto sobresalen los abscesos de la fosa ilíaca desarrollados en el tejido celular subperitoneal. Es también en él donde se practica la incisión para la ligadura de las arterias ilíaca externa y epigástrica.

Antes de describir el conducto inguinal propiamente dicho, es necesario insistir sobre la disposición del peritoneo a este nivel, en donde se observan tres *fositas* o depresiones, que desempeñan un importante papel en la historia de la hernia inguinal.

Fositas inguinales

En número de tres, estas fositas se distinguen en *externa, media* e *interna*. Están situadas en una línea sensiblemente horizontal; no obstante, la fosita media está un poco por debajo de las otras dos. Estas fositas están lejos de ser igualmente manifiestas en todos los sujetos, lo cual depende del diferente relieve que forman sobre la pared abdominal la arteria epigástrica y el cordón de las umbilicales.

La pared abdominal, vista por su cara interna en el punto que estudiamos, presenta diferentes cordones que levantan el peritoneo; de fuera adentro son: la arteria epigástrica, el cordón que resulta de la obliteración de la arteria umbilical y el uraco en la línea media. Muy aproximados a nivel del ombligo, estos cordones divergen a medida que descienden y circunscriben las fositas inguinales: la fosita externa está por fuera de la arteria epigástrica; la media se encuentra entre esta arteria y el cordón de la umbilical, y la interna, entre el mismo cordón y el uraco, o, lo que viene a ser lo mismo, el vértice de la vejiga. Esta última fosita no puede ser visible sino estando distendida la vejiga.

Correspondiendo la fosita interna al espacio que separa la sínfisis de la espina del pubis, ha recibido también el nombre de *fosita suprapubiana*.

La fosita externa se diferencia de las otras dos por la circunstancia de que en ella se distinguen por transparencia, por debajo del peritoneo y levantando ligeramente esta membrana, los elementos del cordón espermático y, en particular, el conducto deferente y la arteria espermática. Estos órganos ocupan la parte inferior e interna de la fosita, de modo que es fácil comprender *a priori* que, si un asa intestinal se introduce en este orificio, el cordón espermático quedará necesariamente por debajo y por dentro de la hernia. Por lo tanto, en caso de estrangulación, nunca, en esta variedad de hernia, el cirujano desbridará ni hacia abajo, ni hacia dentro, so pena de interesar el cordón espermático. Hay, además, otro motivo, del cual nos ocuparemos más adelante, que se

opone al desbridamiento hacia dentro, y es la presencia de la arteria epigástrica por dentro del cuello del saco.

Como la pared abdominal en donde ofrece menos resistencia es a nivel de las fositas, en este punto es donde las vísceras acaban por introducirse para formar hernia al exterior.

Cuando una víscera (que es casi siempre el intestino delgado) sale de la cavidad abdominal por una de las tres fositas precedentes, se da a esta lesión el nombre de *hernia inguinal*. Existen, pues, tres grandes variedades de hernia inguinal, llamadas, como las fositas por que salen: *externa, media* e *interna* o *suprapubiana*. En razón del trayecto que sigue ulteriormente el intestino para llegar debajo de la piel, después de haber franqueado la pared peritoneal, hanse añadido a estas denominaciones los nombres siguientes: *oblicua externa, directa* y *oblicua interna*, lo cual nos lo explicaremos al estudiar el conducto inguinal.

Una ojeada sobre la figura 216 nos hará comprender las más importantes relaciones del cuello herniario en las tres variedades de hernia inguinal. En la externa, el cuello está en relación por dentro y abajo con el cordón espermático y la arteria epigástrica: por lo tanto, en esta especie de hernia nunca se desbridará hacia dentro ni hacia abajo. En la hernia media, la arteria epigástrica está en relación con la parte externa del cuello del saco: nunca, pues, se desbridará hacia fuera. La hernia interna o suprapubiana constituye una especie extremadamente rara. Por lo demás, es difícil, si no imposible, distinguirla de la hernia directa o media, de modo que, en la práctica, podemos en realidad limitarnos a admitir dos grandes especies de hernia inguinal, la externa y la interna, la primera colocada por fuera y la segunda por dentro de la arteria epigástrica.

Vemos, pues, que el cuello del saco herniario, en cada variedad de hernia inguinal, está en relación *por cada lado* con órganos cuya lesión es indispensable evitar. Esto sería fácil siendo exacto el diagnóstico; pero éste, posible al principio de una hernia, con el tiempo se hace del todo imposible. En efecto, los dos orificios del conducto inguinal no tardan en aproximarse entre sí, desaparece el conducto y los orificios acaban por confundirse; así es que, en toda hernia antigua, las vísceras parecen salir directamente de la cavidad abdominal. Cuando una hernia es fácilmente reducible, cuando el anillo por ser muy ancho permite la introducción del dedo, podemos, en rigor, percibir los latidos de la arteria epigástrica; pero esta exploración no es posible cuando está estrangulada la hernia, que es el único caso en que podríamos deducir de ello preciosas indicaciones. Otro tanto diré del sitio del cordón espermático como elemento de diagnóstico. Situado en la parte interna del cuello del saco en la hernia externa, se encuentra en el lado externo en la hernia interna; pero cuando se trata de una hernia antigua, muchas veces las partes constitutivas del cordón están disgregadas, y es difícil reconocer estos órganos cuando la hernia es reducible; con mucho más motivo este examen se hace poco menos que imposible cuando la hernia está estrangulada.

La hernia interna desciende menos fácilmente al escroto que la externa; y por esto permanece mucho más tiempo en estado de bubonocele. En este período, y si la hernia es reciente, el diagnóstico puede hacerse, puesto que se ve que el eje mayor del tumor está dirigido hacia abajo y adentro en la hernia externa, al paso que este mismo eje es vertical en la interna, y al mismo tiempo esta última se aproxima más a la línea media; pero, lo repito, cuando los dos anillos se han confundido en uno solo, todo diagnóstico diferencial se hace

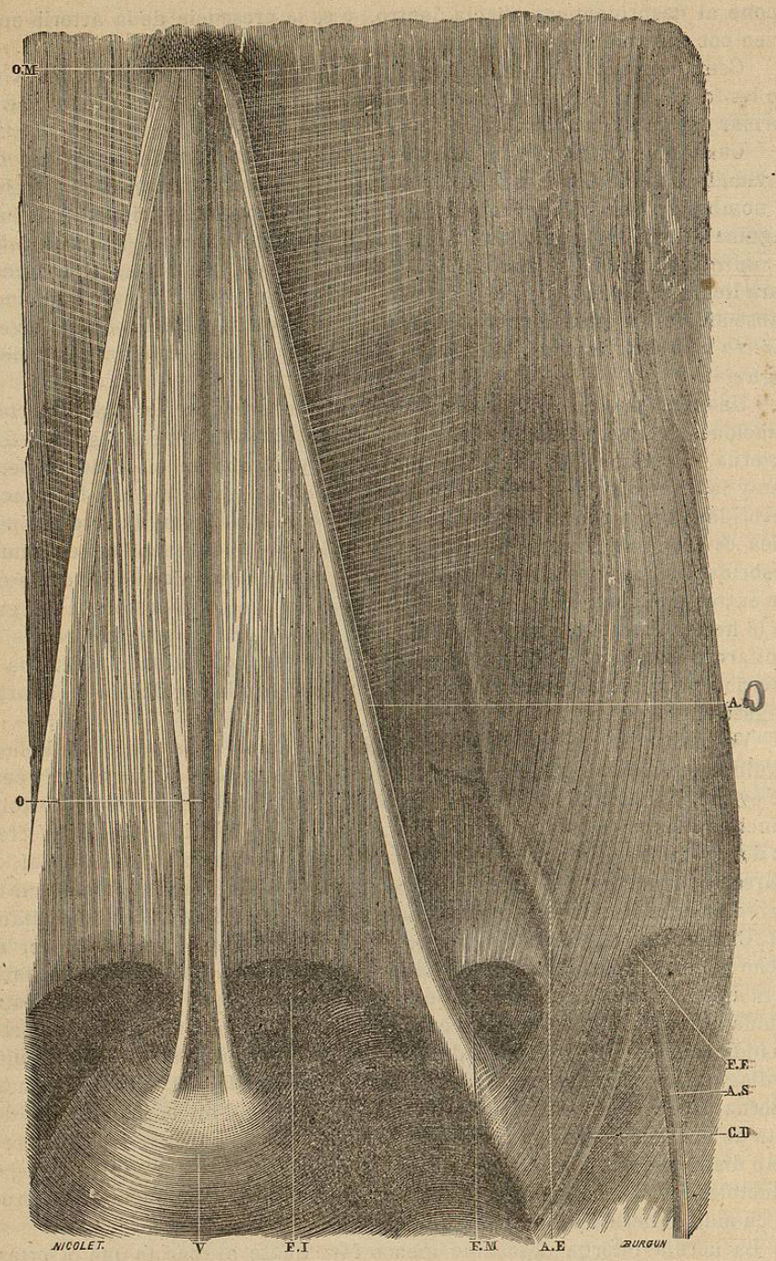

Fig. 216. — *Fositas inguinales.* (Hombre adulto; tamaño natural)

AO, cordón de la arteria umbilical.
AE, arteria epigástrica.
AS, arteria espermática.
CD, conducto deferente.
FE, fosita inguinal externa.
FI, fosita inguinal interna.
FM, fosita inguinal media.
O, uraco.
OM, ombligo.
V, vejiga.

imposible. Resulta, pues, que, en una hernia inguinal antigua, no existe ningún signo que pueda hacernos distinguir con seguridad si el intestino se introdujo primitivamente por la fosita externa o por las internas, y, por consiguiente, cuando una hernia de esta clase se estrangula, nunca es posible saber a qué lado del saco corresponde la arteria epigástrica.

No obstante, las disposiciones anatómicas nos permiten resolver el caso. En efecto, se puede observar que si bien las fositas inguinales ofrecen por abajo y por los lados relaciones importantes, no sucede lo mismo por arriba, pues en este sentido están simplemente limitadas por las diversas capas adelgazadas de la pared abdominal; de modo que, en las tres clases de hernia inguinal, podemos practicar, sin peligro, el desbridamiento hacia arriba.

Resulta, pues: 1.° De la situación de la arteria epigástrica y del cordón espermático en uno de los lados del saco de la hernia inguinal (en el interno, si la hernia es externa; en el externo si aquélla es interna); 2.° De la imposibilidad en que el cirujano se encuentra en la mayoría de los casos de establecer el diagnóstico diferencial entre las dos clases de hernia inguinal, y 3.° De la no existencia de órganos importantes en la parte superior del cuello del saco en ambas clases, resulta, digo, de estas tres circunstancias, que *en la hernia inguinal estrangulada el desbridamiento debe hacerse directamente hacia arriba.*

Más adelante indicaré de qué modo debe practicarse este desbridamiento.

Las fositas inguinales corresponden a los dos orificios de un conducto que atraviesa oblicuamente la región, el inguinal, cuya historia está íntimamente ligada a la de las fositas.

Conducto inguinal

Considerada desde el punto de vista de la superposición de las capas que la constituyen desde la piel hasta el peritoneo, la región del conducto inguinal ofrece una disposición análoga a la últimamente indicada; es, pues, inútil que volvamos sobre lo anteriormente dicho. La única particularidad que ofrece es hallarse estas capas oblicuamente atravesadas por el cordón espermático en el hombre y el ligamento redondo del útero en la mujer. De esto resulta la existencia de una especie de conducto virtual que ha recibido el nombre de inguinal. A primera vista, parece oportuno estudiar con el conducto inguinal los órganos que contiene; pero creo más útil no escindir el importante estudio del cordón espermático, y describirlo más tarde con los órganos genitales como una región especial. El conducto inguinal es de suma importancia, porque es siempre por sus orificios, y de ordinario siguiendo su trayecto, que las vísceras salen de la cavidad del abdomen para constituir la hernia inguinal.

El conducto inguinal, situado inmediatamente por encima del arco crural, lleva una dirección oblicua de arriba abajo, de fuera adentro y de atrás adelante. Mucho más ancho, pero un poco menos largo en el hombre que en la mujer, presenta numerosas variedades individuales que favorecen más o menos la formación de las hernias. Estas variedades se refieren principalmente al orificio inferior del conducto, cuya descripción ha preocupado tanto a los anatómicos de nuestra época. He de añadir que esta porción de la pared abdominal, presenta, por otra parte, numerosas variedades en el número, fuerza y disposición de los planos fibrosos que la constituyen (esto puede verse comparando las figs. 217 y 219), de donde la divergencia de las descripciones y aun la obscuridad que algunas de ellas ofrecen.

Con todo, es posible presentar un estudio de esta región que comprenda la

inmensa mayoría de los casos, esté en armonía con lo que nos enseña la clínica y nos permita comprender el modo de producirse las hernias inguinales, así como el tratamiento que conviene aplicarlas.

Siendo la hernia inguinal mucho más frecuente en el hombre que en la mujer, describiré preferentemente el conducto inguinal del hombre.

Hemos de considerar en el conducto inguinal dos orificios y un trayecto: uno de los orificios es superficial, cutáneo; el otro es profundo, peritoneal; al orificio cutáneo se le llama casi siempre orificio externo o anillo externo, mala denominación, porque en definitiva se aproxima más que el otro a la línea media del cuerpo. Es más exacto distinguirlos por *superior* e *inferior;* vamos, pues, a estudiar sucesivamente el orificio inferior o cutáneo, el superior o peritoneal y el trayecto del conducto inguinal.

Orificio inferior o cutáneo (fig. 217).—Este orificio tiene una forma elíptica y el diámetro mayor lleva una dirección oblicua hacia abajo y adentro. Su altura media es de 2 a 2 centímetros y medio; su amplitud es la mitad menor.

Lo constituyen esencialmente dos haces de fibras procedentes de la aponeurosis del oblicuo mayor del abdomen. Primero contiguos, estos haces se separan uno de otro formando dos pilares que van a fijarse sólidamente en el pubis. Estos dos pilares, al separarse, dejan entre sí un intervalo triangular cuyo vértice es externo y superior; este intervalo queda transformado en un orificio elíptico, gracias a otras fibras cuya disposición varía al infinito, pero que tienen siempre por objeto unir entre sí los dos pilares, impedir su separación, cerrar por arriba el orificio, en una palabra, constituir el anillo inguinal.

Estas últimas fibras han recibido diferentes nombres, según el aspecto con que las han considerado los anatómicos. WINSLOW las llamaba *fibras colaterales;* A. COOPER habla de *fibras transversas* y después de *cintas adicionales,* todas cruzando en ángulo recto la dirección de las fibras de los pilares. En Inglaterra, se las llama también *fascia intercolumnaris.* Para el doctor J. CLOQUET, son fibras de *dirección transversal.* THOMPSON les dió el nombre de *fascia pectineooblicua* y *fascia pectineolínea alba,* y el doctor VELPEAU las llamó más simplemente *fibras en aspa.* La denominación de *fibras arciformes,* la más generalmente empleada hoy día, me parece ser la más conveniente (fig. 219).

THOMPSON, guiándose por sus investigaciones anatómicas, creyó que la estrangulación en la hernia inguinal externa es debida a la acción de estas fibras en aspa; en su consecuencia, pensó en distenderlas introduciendo el pulgar entre las fibras y el cuello del saco, modificando así la forma del anillo para hacerlo circular y conseguir la reducción del intestino sin operar el desbridamiento.

Esta manipulación, algo modificada, algunos años después la empleó de nuevo con éxito el doctor SEUTIN; pero me parece difícilmente aplicable y conviene tan sólo a un limitado número de casos, a aquellos en los cuales la estrangulación se efectúa por el anillo y no por el cuello del saco. Por lo demás, no tiene inconveniente alguno el ensayarlo, del mismo modo que en la quelotomía se puede operar el desbridamiento del anillo antes de abrir el saco; pero esas diversas manipulaciones no tienen actualmente más que un interés retrospectivo.

Sea como fuere, estas fibras son a veces muy resistentes; por el contrario, pueden ser tan delgadas que los pilares estén separados hasta una altura muy considerable, como lo hizo notar el doctor J. CLOQUET. Se comprende cómo una disposición semejante predispone a la formación de las hernias y favorece

la especie de eventración que he indicado anteriormente. Por lo demás, es muy fácil formarse una idea de la resistencia de las fibras arciformes en el vivo, rechazando en dedo de guante los tegumentos del escroto hacia el conducto e introduciendo el pulpejo del índice en el anillo. De este modo podemos formarnos una idea, aun mucho mejor que en el cadáver, de las numerosas varie-

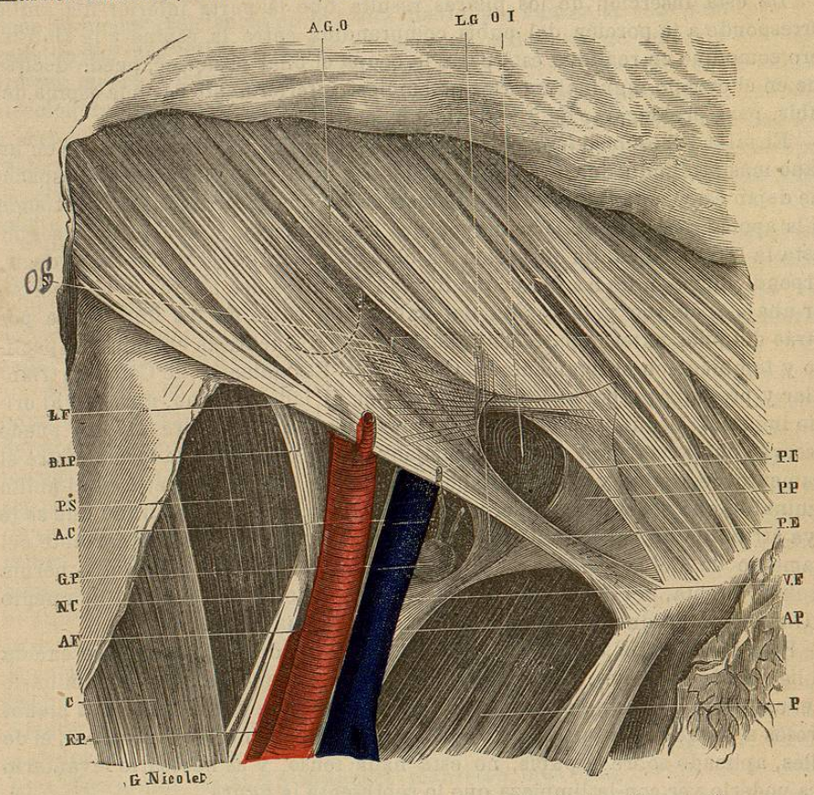

Fig. 217. — *Orificio inferior del conducto inguinal; anillo crural*

AC, anillo crural.
AF, arteria femoral.
AGO, aponeurosis del oblicuo mayor
AP, aponeurosis pectínea.
BIP, cinta iliopectínea o fascia ilíaca.
C, músculo sartorio.
FP, arteria femoral profunda.
GP, ganglio linfático profundo ocupando el anillo crural.
LF, ligamento de Falopio.
LG, ligamento de Gimbernat.
MC, nervio crural.
OI, orificio inferior del conducto inguinal.
OS, orificio superior del conducto inguinal (señalado por puntos).
P, músculo pectíneo.
PE, pilar externo del anillo.
PI, pilar interno del anillo.
PP, pilar posterior o ligamento de Colles.
PS, músculo psoasilíaco.
VF, vena femoral.

dades individuales que presenta este orificio en cuanto a sus dimensiones y a la resistencia de su contorno.

Los pilares que circunscriben el orificio cutáneo del conducto inguinal son tres: los dos que llevo indicados, distinguiéndolos en externo o inferior e interno o superior y un tercero situado en un plano más profundo, denominado por COLLES *ligamento inguinal triangular,* más generalmente conocido por *pilar posterior* o ligamento de Colles.

El *pilar externo,* ligeramente cóncavo hacia arriba, se inserta fuertemente en la espina del pubis y envía algunas fibras que pasan por delante de la sínfisis. El pilar interno es más ancho y va a parar a la parte anterior de la sínfisis, en donde se inserta entrecruzando sus fibras con las del pilar correspondiente del lado opuesto.

De esta inserción de los pilares resulta que la parte inferior del anillo corresponde a la porción del pubis comprendida entre la espina y la sínfisis; pero como que en realidad esta parte la ocupa el pilar posterior, puede decirse que en el orificio inguinal inferior no empieza inferiormente hasta la espina del pubis, para prolongarse de 2 y medio a 3 centímetros hacia fuera.

El *pilar posterior* o *ligamento de Colles* (PP, fig. 217) está situado en un plano más profundo que los dos precedentes, y se le distingue por el espacio que dejan éstos entre sí; las fibras aponeuróticas que lo constituyen provienen de la aponeurosis del oblicuo mayor del lado opuesto, y se las puede seguir hasta la línea blanca. Su dirección es oblicua hacia abajo y afuera, es decir, perpendicular a la de las fibras que forman los otros dos pilares, y se insertan por abajo al cuerpo y la espina del pubis; una parte de las fibras pasa por detrás del pilar externo para continuarse con la aponeurosis del músculo pectíneo y también con el ligamento de Gimbernat. El ligamento de Colles es triangular y presenta un borde libre cóncavo por el lado externo, mirando al orificio inguinal. Según esta descripción y examinando la figura 217, se puede observar que existe una notable semejanza, con respecto a la forma, entre el ligamento de Colles y el de Gimbernat. Parece que el primero es al anillo inguinal lo que el segundo al crural. Nada tiene, pues, de extraño que se le haya atribuído un papel análogo, considerando el borde externo cortante del ligamento de Colles como agente principal de la estrangulación en la hernia inguinal directa, del mismo modo que el borde externo cortante del ligamento de Gimbernat produce la estrangulación en la hernia crural.

Pero la analogía es tan sólo aparente, y se tendría una idea poco exacta del ligamento de Colles, limitándose a conocerlo por el dibujo y sin examinarlo en el cadáver. Lejos de formar una brida fuertemente tensa entre dos planos fibrosos a los que se inserta, como sucede con el ligamento de Gimbernat, el de Colles, aplicado sobre el pubis, no está nada tenso, y es necesario levantarlo para poderlo ver con la limpieza que lo representa la figura.

Sin que pretenda afirmar que este ligamento jamás contribuye a producir la estrangulación de la hernia inguinal directa, creo que debe tomar en ello una muy pequeña parte.

De la circunferencia del orificio externo se desprende una delgada lámina celulosa, prolongación de la vaina del músculo oblicuo mayor. Envuelve al cordón y lo acompaña hasta el escroto, formando una de las cubiertas de la hernia inguinal. Esta membrana no impide que en el vivo pueda percibirse con el dedo el contorno del anillo.

La porción más interna de este orificio, la que está ocupada por el ligamento de Colles, corresponde a la fosita interna o suprapubiana, y la porción más externa, o sea el orificio propiamente dicho, corresponde a la fosita media. Resulta de esto que, si un asa de intestino se introduce por la fosita interna, no podrá llegar al orificio externo, que es al que vienen a parar las tres especies de hernia inguinal, sino después de haber seguido un trayecto oblicuo hacia abajo y afuera. Por esto Velpeau dió a esta hernia el nombre de *inguinal oblicua interna.* Se la encuentra muy pocas veces. Si bien el diagnóstico en rigor es posible al principio, gracias a la dirección del tumor, con el tiempo se hace

del todo imposible; de modo que, desde el punto de vista práctico, se puede prescindir de esta especie y confundirla con la hernia directa.

Cuando una víscera sale por la fosita media, para llegar al orificio cutáneo sigue un trayecto directo de atrás adelante; de donde el nombre de *hernia directa* que se ha dado a esta especie. Si se considera que la pared abdominal tiene su menor resistencia en la fosita media, por cuanto en este punto está privada de sus más sólidos elementos (aponeurosis del oblicuo mayor y músculos oblicuo menor y transverso), nos inclinaremos a creer que éste es el sitio de elección de las hernias inguinales. Sin embargo, no es así; a pesar de ser recto y corto el trayecto que hubiera de recorrer, siquiera el intestino no haya de rechazar delante de sí más que al peritoneo, la fascia propria y la transversalis, constituyendo juntos una capa muy delgada, la hernia directa es infinitamente más rara que la indirecta.

Para darse cuenta de este hecho aparentemente contradictorio, conviene notar que la mayoría de las hernias inguinales externas datan de la infancia o de la juventud, de la época en que existía aún una porción del conducto vaginoperitoneal; cuando una hernia inguinal aparece en una edad ya algo avanzada, es casi siempre directa o interna.

El anillo externo presenta importantes modificaciones fisiológicas. Sin admitir con Thompson que la contracción de los músculos oblicuos mayores del abdomen pueda determinar una *estrangulación espasmódica* del intestino, lo cual, que yo sepa, no se ha demostrado en ningún caso, no por esto deja de ser cierto que la contracción de estos músculos pone tensos los pilares del anillo inferior, los aproxima entre sí, y de este modo cierra el ojal que circunscriben. Al contrario, la relajación de estos músculos da al anillo su mayor amplitud. Todas las posiciones que contraen los músculos abdominales cierran el anillo. Los movimientos del miembro inferior que más cierran el anillo son la extensión y la abducción. Esta es, pues, la actitud en que conviene colocar al enfermo después de la operación de la hernia estrangulada. Los movimientos que más abren el anillo son la flexión y la abducción del muslo; así es que, cuando se practica la taxis, el miembro inferior debe estar colocado en flexión y abducción. Esta es también la posición en que debe colocarse el enfermo para asegurarse de si un braguero mantiene bien una hernia. Si agachado el enfermo, la tos no hace salir el intestino, es que el braguero cumple su objeto.

Orificio superior o peritoneal. — El orificio superior del conducto inguinal difiere mucho del precedente. Tiene la forma de una hendedura limitada en su parte interna por un reborde limpio y saliente (fig. 216). Este reborde ofrece una concavidad que mira hacia fuera y se parece a una media luna, cuyos cuernos, dirigido uno hacia arriba y el otro hacia abajo, se pierden insensiblemente en la pared. La forma de este orificio depende de la presión del conducto deferente, que se refleja en este punto para dirigirse hacia abajo y adentro. Su diámetro mayor es vertical y mide de 12 a 15 milímetros. Su contorno está limitado por la fascia transversalis, que en el momento de la migración del testículo fué empujada a manera de dedo de guante. Unicamente lo cubre el peritoneo, membrana que en este punto presenta una depresión variable según los sujetos.

No es raro ver, en la época del nacimiento, esta depresión convertida en un verdadero conducto, cuando la prolongación peritoneal que acompaña al testículo en la época de su migración no se ha obliterado; puede suceder que esta obliteración falte totalmente, o que tan sólo comprenda una parte del con-

ducto peritoneovaginal. En ambos casos, muchas veces el intestino penetra en él; por esto todas las hernias inguinales de la primera edad son externas y reconocen por causa una persistencia parcial o total del conducto seroso; las hernias del adulto se remontan en general a esta época, como hacíamos observar hace un instante. Si la obliteración no se ha efectuado en ningún punto, el intestino está en contacto inmediato con el testículo, variedad de hernia a la que se aplica exclusivamente el nombre de *congénita*, a pesar de que es igualmente congénita cuando subsigue a una obliteración parcial. Lo mismo que la hernia umbilical, la inguinal de los niños tiende espontáneamente a la curación; pero no por esto es menos indispensable ayudar al trabajo natural con el empleo de un braguero construido y aplicado de manera que no pueda estar constantemente mojado por la orina.

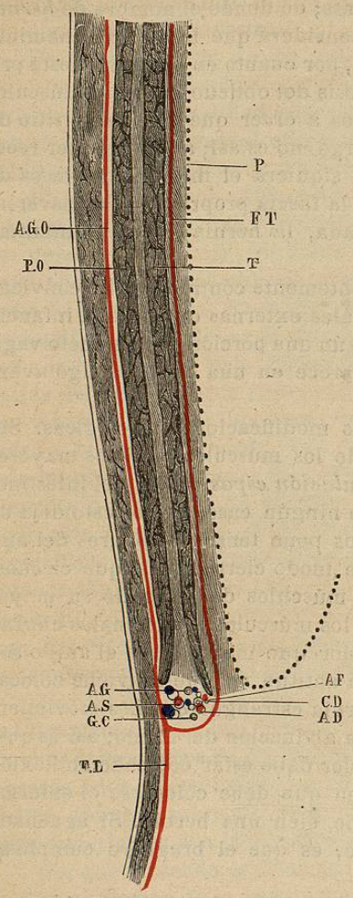

Fig 218. — *Corte vertical anteroposterior de la pared abdominal, pasando por el centro del conducto inguinal.*

AD, arteria deferente.
AF, arteria funicular.
AG, rama del nervio abdóminogenital.
AGO, aponeurosis del músculo oblicuo mayor (encarnado).
AS, arteria espermática.
CD, conducto deferente.
FL, aponeurosis fascia lata.
FT, fascia transversalis.
GC, rama del nervio génitocrural.
P, peritoneo (línea de puntos).
PO, músculo oblicuo menor.
T, músculo transverso.

Más tarde, si la hernia persiste, no debe vacilarse en aconsejar la cura radical, porque existen grandes probabilidades de obtener una curación definitiva, lo que no cabría prometer si se trata de una hernia adquirida.

El *orificio peritoneal* del conducto inguinal corresponde, poco más o menos, a la parte media del arco crural; el centro de este orificio está situado a unos 15 milímetros por encima del arco. La figura 219 representa con mucha exactitud estas relaciones, y también la longitud del trayecto inguinal.

Este orificio corresponde a la fosita inguinal externa; por consiguiente, las vísceras que se introducen en él para llegar al orificio cutáneo siguen un trayecto oblicuo hacia abajo y adentro, de donde el nombre de *hernia inguinal oblicua externa* o *indirecta* que se da a esta especie. De este modo la hernia, antes de llegar a su desarrollo completo, pasa por distintas etapas, sobre las cuales insistiremos al hablar del trayecto inguinal.

Trayecto inguinal. — El trayecto del conducto inguinal lleva una dirección oblicua hacia dentro, abajo y adelante. Su longitud es de unos 3 centímetros.

Es mucho menos ancho, pero un poco más largo en la mujer que en el hombre. Se le consideran en general cuatro paredes, que son: anterior, posterior, inferior y superior. Esta división es buena, a condición de hacer observar que normalmente no existe verdadero conducto, y que la descripción que dan los autores más bien se refiere al estado patológico que al sano.

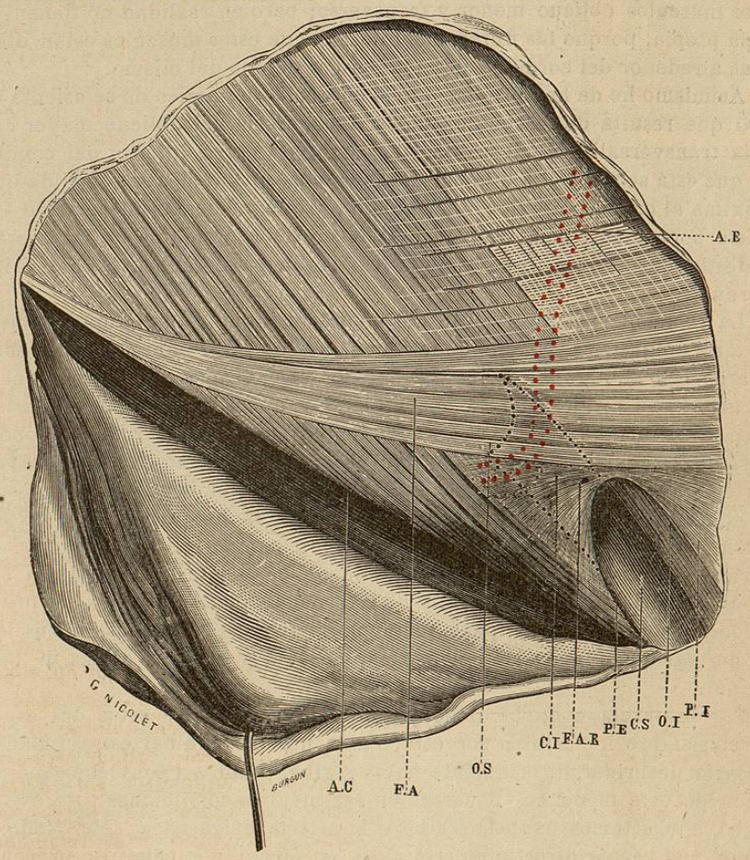

Fig. 219. — *Aponeurosis del oblicuo mayor del abdomen. Orificio inferior del conducto inguinal*

AC, arco crural.
AE, arteria epigástrica (línea de puntos encarnada).
CI, conducto inguinal cuyo trayecto está representado por puntos negros.
CS, cordón espermático.
FAR, fibras aponeuróticas arciformes que limitan por fuera el orificio inferior del conducto inguinal.
FA, haz de fibras llamadas colaterales (WINSLOW), transversas o tirillas adicionales (A. COOPER), de dirección transversal (CLOQUET), en aspa (VELPEAU), o arciformes (CRUVEILHIER).
OI, orificio inferior del conducto inguinal.
OS, orificio superior del conducto inguinal.
PE, pilar externo del anillo.
PI, pilar interno del anillo.

Podemos formarnos una idea muy clara del trayecto inguinal a beneficio de un corte vertical anteroposterior. Como demuestra la figura 218, la aponeurosis del oblicuo mayor y la fascia transversalis se unen entre sí a nivel del arco crural, formando un canal fibroso cerrado por abajo, en el que están contenidos los bordes interiores de los músculos oblicuo menor y transverso con las capas celulosas laxas que les separan y el cordón espermático en el hom-