veces he practicado una extensa incisión, profundizándola capa por capa hasta el centro del tumor; los resultados han sido satisfactorios.

El flemón de la fosa ilíaca, sobre todo cuando es resultado de la extensión de un flemón de los ligamentos anchos, puede también seguir otra vía distinta de la precedente; pero estos casos son mucho más raros. Los vasos ilíacos externos (arteria y vena) forman el límite interno de la fosa ilíaca, y están situados (fig. 223) en el tejido celular subperitoneal. Es, pues, posible que el pus, en vez de rodear el arco crural, se extienda a lo largo de la vaina de estos vasos, salga de la pelvis por el anillo crural y venga a formar prominencia en la cara anterointerna de la raíz del muslo. He abierto, en mi clínica, un vasto foco de este género de origen puerperal y desarrollado en el lado izquierdo; en este caso pude asegurarme, introduciendo el dedo en el anillo crural, de que aquél era en realidad el trayecto que había recorrido el pus.

He conservado en esta obra la descripción anatómica del flemón de la fosa ilíaca tal como la escribí veinticinco años atrás, porque en realidad existen casos que corresponden a esta descripción. Sin embargo, por lo general, llamábamos absceso de la fosa ilíaca a una colección de pus circunscrita intraperitoneal, desarrollada a consecuencia de una apendicitis. Volveremos sobre esto al estudiar la cavidad abdominal.

La capa celulosa subperitoneal de la fosa ilíaca contiene en su espesor: las arterias ilíaca externa con sus dos ramas colaterales, la epigástrica y la circunfleja ilíaca; la vena ilíaca externa, una cadena de ganglios linfáticos que cubre estos vasos, la arteria iliolumbar, la espermática en el hombre, úteroovárica en la mujer, y el urétere.

La *arteria ilíaca externa* se extiende desde la ilíaca primitiva, o sea desde la sínfisis sacroilíaca al arco crural; costea el estrecho superior de la pelvis y se dirige oblicuamente hacia abajo, afuera y adelante, siguiendo una línea que uniría al ombligo con la parte media del arco crural.

Inmediatamente por encima de este arco, da origen a dos arterias voluminosas, la epigástrica por dentro y la circunfleja ilíaca por fuera, y no da ninguna otra rama importante hasta su origen. Esta arteria está, pues, muy favorablemente dispuesta para la ligadura, ya que en la mayor parte de su trayecto no tiene colaterales, de manera que existe ancho espacio para la formación de un coágulo suficientemente largo. En efecto, la estadística demuestra que la hemorragia secundaria se ha observado muchas menos veces después de la ligadura de la ilíaca externa que después de la femoral en la raíz del muslo; como, por otra parte, la gangrena no es más de temer en un caso que en otro, resulta preferible ligar la ilíaca externa en vez de la femoral en la base del triángulo de Scarpa.

La arteria ilíaca externa descansa sobre el psoas y, principalmente, sobre el borde interno de este músculo, del cual está separada por la *fascia ilíaca;* el relieve que forma el psoas a lo largo del estrecho superior de la pelvis puede servir de punto de referencia en la ligadura, porque fácilmente se lo encuentra introduciendo el dedo en la herida.

Para llegar al vaso podemos dar a la incisión dos direcciones diversas paralela a la del vaso y perpendicular a la misma. La primera es especialmente aplicable en los casos en que se tema pueda ser necesario aplicar la ligadura más arriba de la ilíaca externa, porque da más luz; pero en cambio expone más a la herida del peritoneo. La incisión perpendicular a la dirección del vaso,

es decir, paralela al arco crural, es con razón la que más comúnmente se practica. El corte representado en la figura 225 recae precisamente sobre la arteria ilíaca externa, y permite formarse una idea de las capas que conviene atravesar para ponerla al descubierto.

La incisión, practicada inmediatamente por encima del arco crural, debe empezar a nivel de la espina ilíaca anterosuperior y traspasar cosa de 1 centímetro la parte media del arco crural. Se dividirán sucesivamente las capas de la pared abdominal, fijando más predilectamente la atención después de haber dividido los músculos oblicuo menor y transverso.

A nivel de la arteria ilíaca externa, la *fascia ilíaca* acompaña al tendón del psoas y no se adhiere a la *fascia transversalis;* esta última membrana se inserta en este punto en el arco crural, pero estas inserciones son menos fuertes que en la parte externa, de modo que es posible despegarlas con el dedo. Por esto, en la ligadura de la ilíaca externa, aconsejo que no se divida la fascia transversalis con el bisturí, sino que se introduzcan los dos índices en la herida y, encorvándolos hacia abajo, se haga presión sobre su ángulo interno, despegando así la fascia transversalis y rechazándola hacia arriba junto con el peritoneo y el cordón espermático, lo cual se consigue fácilmente.

El doctor Bogros aconsejaba buscar primero la arteria epigástrica, lo cual me parece inútil.

La *vena ilíaca externa,* situada por detrás de la arteria, está inmediatamente adosada a ésta, y de ahí la necesidad de denudar con cuidado el vaso. La vena derecha cruza ligeramente la arteria de abajo arriba y de dentro afuera; la izquierda continúa por dentro de la arteria y se dirige oblicuamente de abajo arriba y de izquierda a derecha hacia la cava interior.

Inmediatamente por delante de los vasos sanguíneos, se encuentra la cadena de los ganglios linfáticos ilíacos externos (fig. 227). Los vasos eferentes de los ganglios inguinocrurales y los linfáticos epigástricos y circunflejos ilíacos terminan en estos ganglios.

Estos ganglios han sido de nuevo bien estudiados por el doctor Marcillf, quien, según el sitio que ocupan con respecto a los vasos, los ha dividido en tres cadenas: externa, media e interna.

Los ganglios ilíacos externos pueden sufrir las alteraciones orgánicas que ya varias veces he indicado en distintas regiones, lesiones que pueden desarrollarse en ellos primitiva o secundariamente; la compresión de la vena ilíaca y el edema consecutivo del miembro correspondiente las más de las veces reconocen por causa los linfadenomas ilíacos.

En este punto me limitaré a mencionar la arteria espermática en el hombre y úteroovárica en la mujer, de las cuales tendré que ocuparme al hablar del testículo y del ovario. El urétere cruza oblicuamente el psoas, pasa por detrás de los vasos y debemos vigilarlo mucho para no interesarlo en la ligadura de la ilíaca externa.

La circulación arterial de la fosa ilíaca la mantienen dos arterias principales: la circunfleja ilíaca, que nace de la ilíaca externa, y la iliolumbar (por su rama horizontal únicamente), proveniente de la ilíaca interna. Estas dos arterias proporcionan gran número de vasos al músculo y al hueso ilíacos. Se anastomosan ampliamente entre sí y con la última lumbar, formando una importante vía colateral en caso de ligadura de la ilíaca externa.

Fascia ilíaca. — Llevo indicada ya la parte más importante y difícil de comprender de la fascia ilíaca, es decir, sus relaciones con los planos fibrosos inmediatos. Aisladamente considerada, la fascia ilíaca se presenta en forma

de una membrana fibrocelulosa que constituye una vaina completa a los músculos psoas e ilíaco; no tiene otros límites que estos músculos mismos.

La fascia ilíaca no empieza a tener verdadera consistencia sino a partir de la parte media de la fosa ilíaca; más arriba está reducida a una laminilla celulosa sumamente delgada. No obstante, cuando los músculos psoas e ilíaco, o bien el tejido celular que los rodea, se inflaman, esta delgada laminilla se engruesa y es de ordinario suficiente para confinar el pus en el interior de la vaina.

Hacia la parte media de la fosa ilíaca, la fascia de este nombre se engruesa bruscamente y adquiere una considerable resistencia, la suficiente para sujetar al tendón de los músculos en el canal que les forma el borde anterior del hueso ilíaco; se compone de fibras horizontales unidas entre sí por el tendón del psoas menor, que lleva una dirección vertical y de este modo contribuye a la mayor solidez de la fascia ilíaca.

Al llegar a la raíz del muslo, la fascia ilíaca acompaña al tendón del psoas hasta el trocánter menor. En este trayecto, y por detrás de los vasos femorales, envía una prolongación, que se continúa con la aponeurosis del pectíneo; las figuras 220 y 222 demuestran perfectamente este detalle.

Segunda capa celulosa.—Por detrás de la fascia ilíaca, en la cavidad osteofibrosa ocupada por los músculos psoas e ilíaco, se encuentra una cápa célulograsienta mucho menos gruesa que la subperitoneal. Es muy delgada y exclusivamente celulosa sobre el psoas, un poco más gruesa y sembrada de islotes grasientos sobre el músculo ilíaco. Esta capa se continúa en el muslo hasta las inserciones en el trocánter menor. En su espesor se encuentran las ramas fémorocutánea y génitocrural del plexo lumbar, las cuales hacia la parte inferior de la región ocupan un desdoblamiento de la fascia ilíaca.

Esta segunda capa céluloadiposa, lo mismo que la subperitoneal, puede inflamarse; pero el pus sigue un curso diferente: pasa por debajo del arco crural, por fuera de los vasos femorales, y termina en la parte interna y superior del muslo, a nivel del trocánter menor.

Músculos psoas e ilíaco. — Estos músculos llenan la cavidad osteofibrosa que resulta de la adherencia de la fascia ilíaca al esqueleto. Confundidos en la parte inferior, están separados en la superior, de modo que el psoas asciende hasta la duodécima vértebra dorsal, al paso que los límites superiores del músculo ilíaco son los de la fosa de este nombre. Entre estos dos músculos, y antes que se confundan, se encuentra el nervio crural (fig. 227).

El psoas es fusiforme; se inserta en los discos intervertebrales de las lumbares, en los arcos fibrosos que, extendiéndose desde uno a otro disco, convierten en conducto los canales laterales del cuerpo de las vértebras, y en la base de las apófisis transversas. Por debajo de los arcos pasan las arterias lumbares y los filetes nerviosos anastomóticos entre la médula y el gran simpático.

El psoas costea el estrecho superior de la pelvis, se coloca en el canal limitado por la espina ilíaca anteroinferior por fuera y la prominencia iliopectínea por dentro; en este punto se refleja (esta reflexión es la que exige la presencia en este punto de una fuerte aponeurosis que impide al músculo salirse de su canal) hacia abajo, adentro y atrás, pasa por delante de la cápsula coxofemoral, sobre la que se desliza a beneficio de una ancha bolsa serosa, y se inserta en el trocánter menor.

El músculo ilíaco se inserta en el labio interno de la cresta y en toda la superficie de la fosa ilíaca interna; es un músculo radiado, cuyas fibras se con-

densan hacia abajo y adentro para fijarse en el tendón del psoas y confundirse con él. El psoas contiene en su espesor el plexo lumbar y el origen de las ramas que de él nacen. Para descubrir estos nervios, hemos como de esculturar el músculo. Las fibras de este músculo disfrutan de una finura y delicadeza especiales; en el buey, el psoas es lo que vulgarmente se llama *filete*. Sin duda que a esta textura debe el inflamarse más a menudo que los demás músculos; esta inflamación lleva el nombre de *psoítis*.

Los sujetos atacados de psoítis toman una actitud especial característica; el miembro inferior del lado correspondiente está en flexión, abducción y rotación hacia fuera; todo movimiento que tiende a modificar esta actitud es extremadamente doloroso. La psoítis, en general, termina por supuración; en este caso, se encuentra la vaina de los músculos llena de una especie de papilla gris negruzca, resultante de la fusión de las fibras musculares; en medio de esta substancia se encuentran los nervios denudados y aislados.

Por lo visto, las inflamaciones de la fosa ilíaca pueden desarrollarse en dos puntos muy distintos: el tejido celular subperitoneal y la vaina de los músculos psoas e ilíaco. No mencionaré aquí el absceso desarrollado en la misma cavidad peritoneal a consecuencia de una apendicitis. En el primer caso tenemos el flemón de la fosa ilíaca propiamente dicho, y en el segundo la psoítis. La patogenia, síntomas, marcha y pronóstico de estas dos afecciones son diferentes, y debo decir que un examen atento del enfermo casi siempre permite establecer el diagnóstico, sobre todo si se observa la afección en su principio.

El pus no siempre respeta las aponeurosis, aun en la región que nos ocupa; sin embargo, hemos de reconocer que la fascia ilíaca forma casi siempre un límite perfecto entre las dos grandes variedades de abscesos de la fosa ilíaca interna.

Los abscesos fríos demuestran también esta verdad, quizá mejor que los calientes. Veremos más adelante, al estudiar la región lumbar, que los abscesos fríos que provienen de una lesión de las vértebras (y son muy frecuentes) se dividen en anteriores y posteriores, según se desarrollen en la parte anterior o en la posterior de la hoja media de la aponeurosis del transverso (fig. 228). De la situación e inserciones del músculo psoas a los lados de la columna vertebral resulta que los abscesos que provienen de una lesión de las apófisis transversas, de las partes laterales del cuerpo de las vértebras o de los discos intermediarios, deben necesariamente ocupar el espesor de este músculo. El pus desciende paulatinamente dentro de su vaina, llena la fosa ilíaca interna, pasa por debajo del arco crural y viene a formar foco a nivel del trocánter menor. El absceso presenta entonces la forma de un reloj de arena, y es fácil hacer refluir el pus desde el muslo hacia el abdomen, a través de la parte estrechada que corresponde al arco crural.

Siquiera el método de Lister aplicado al tratamiento de los abscesos por congestión haya dado buenos resultados, continúo creyendo que no es conveniente abrirlos sino cuando la piel está a punto de ulcerarse, o cuando el absceso causa mucha molestia por su volumen, lo cual es raro. Las inyecciones repetidas de éter yodofórmico parecen dar buenos resultados.

Plano óseo. — El esqueleto de la fosa ilíaca interna es delgado en el centro, a veces hasta transparente, y grueso en la circunferencia, sobre todo en la cresta. El hueso puede ser fracturado por proyectiles de guerra, y, en este caso, las exploraciones para la extracción de esquirlas o de los mismos proyectiles

no pueden practicarse por otra vía que la región glútea. Si el hueso ilíaco está cariado en su centro, es posible que se perfore y que el absceso consiguiente aparezca en la nalga. A veces el cirujano ha imitado en esto a la naturaleza, practicando en distintas ocasiones la trepanación del hueso coxal para dar salida al pus acumulado en la fosa ilíaca interna.

La cresta ilíaca se desarrolla independientemente del cuerpo del hueso y permanece cartilaginosa hasta la edad de quince a diez y seis años. En esta época, aparecen diseminados puntos de osificación en toda la longitud de esta epífisis, llamada marginal, y hasta la edad de veinte a veinticuatro años no se suelda al cuerpo del hueso. Ahora bien, no es raro observar en sujetos jóvenes, a consecuencia de una caída o de una presión sobre la pelvis, un desprendimiento de esta epífisis, accidente que por lo demás no es grave. Tampoco es raro encontrar fracturas aisladas de la cresta ilíaca completamente osificada; cuando esto existe, se puede coger el fragmento entre los dedos e imprimirle movimientos.

La epífisis marginal del hueso ilíaco puede ser, aunque en verdad menos frecuentemente que la de los miembros, punto de origen de una osteomielitis, que va seguida de accidentes generales los más graves y termina por un absceso y necrosis del hueso.

Disposición general de las aponeurosis a nivel del arco crural

El estudio sucesivo de la pared abdominal anterior, del conducto inguinal, del conducto crural y de la fosa ilíaca interna, nos ha hecho conocer la aponeurosis del oblicuo mayor, la fascia transversalis, la fascia lata y la fascia ilíaca. Tócanos ahora presentar un resumen sintético de las relaciones de estos diversos planos fibrosos entre sí.

En primer término, hemos de recordar que el arco crural no existe en concepto de ligamento independiente; no hay ningún grupo de fibras que se extienda directamente desde la espina ilíaca anterosuperior a la espina del pubis. Si practicamos sobre el arco crural un corte vertical anteroposterior, sin preparación de ningún otro género, veremos claramente que este arco es un centro, una intersección donde convergen cinco planos fibrosos por fuera y tres por dentro (figs. 224 y 225).

Por fuera, es decir, en la mitad externa del arco crural, de los cinco planos que lo constituyen, tres son descendentes y dos ascendentes.

Los primeros pueden dividirse en superficial, medio y profundo. El más superficial es la aponeurosis del oblicuo mayor; el medio, la fascia transversalis, y el tercero, la fascia ilíaca. Estos tres planos circunscriben dos espacios: uno anterior más estrecho, que contiene los músculos oblicuo menor y transverso, y otro posterior, mucho más grande, que constituye la fosa ilíaca interna; ésta se halla tapizada en toda su extensión por el peritoneo y contiene el ciego en el lado derecho, la S ilíaca del colon en el izquierdo y circunvoluciones del intestino delgado.

Los dos planos ascendentes pertenecen a la aponeurosis femoral o *fascia lata,* la cual ofrece una hoja superficial y otra profunda.

Por dentro, es decir, en la mitad interna del arco, éste se compone tan sólo de la reunión de tres planos que, en su convergencia, cierran muy incompletamente la cavidad abdominal; por esto a menudo se observan hernias en este punto: esta vía es igualmente la que siguen las colecciones líquidas para pasar desde el abdomen al muslo.

Dos de estos planos son descendentes, y son: la aponeurosis del oblicuo mayor por delante y la fascia transversalis por detrás; éstas, al unirse, forman un canal, el inguinal, que da paso al cordón espermático en el hombre y al ligamento redondo en la mujer. El plano ascendente es la fascia lata, reducida, en este punto, a su hoja superficial; la hoja profunda está representada por la fascia ilíaca y la aponeurosis pectínea, las cuales están separadas del arco crural por todo el espesor del anillo de este nombre.

REGIÓN LUMBAR

La región lumbar corresponde en el esqueleto a las cinco vértebras lumbares.

Muchos autores clásicos no describen esta región separadamente, sino que la estudian como una subdivisión de la columna vertebral, o junto con la cavidad abdominal. A mí me ha parecido necesario describir en un capítulo especial la región lumbar, no sólo porque es fácil determinar sus límites, sino por causa de las lesiones especiales que en ella se observan y las operaciones que en este punto se practican.

Intermedia entre las regiones dorsal, sacra y glútea, los límites de la región lumbar son los siguientes: por arriba, el borde inferior de la duodécima costilla, y por abajo, la mitad posterior de la cresta ilíaca. Estos dos límites son naturales y perfectamente circunscritos; no sucede lo mismo con el límite externo. Para Blandin, lo constituye el borde externo del músculo sacroespinal, y, sin embargo, el mismo autor, con motivo de esta región, se ocupa de la hernia lumbar, de la nefrotomía, de la enterotomía, etc., operaciones que no tienen relación alguna con la masa sacrolumbar. Conviene, pues, trazar este límite en un punto más hacia fuera de lo que se hace comúnmente, y, a mi entender, pudiera considerarse como tal el borde posterior del oblicuo mayor del abdomen.

Las dos regiones, derecha e izquierda, reunidas en la línea media, pueden ser consideradas como una región única, impar, media y simétrica (con la salvedad de que el riñón derecho desciende un poco más que el izquierdo), extendida desde la duodécima costilla hasta la cresta ilíaca en sentido vertical, del borde posterior del oblicuo mayor de un lado al del opuesto en el horizontal, y desde la piel al peritoneo en sentido anteroposterior. Así circunscrita tiene la forma de un vasto cuadrilátero más extenso en sentido horizontal que en el vertical.

Convexa de fuera adentro, la región lumbar es cóncava de arriba abajo. La concavidad de los lomos varía según los sujetos y, en general, es más pronunciada en la mujer que en el hombre. La actitud la modifica y las profesiones la exageran a veces de un modo singular, sobre todo aquellas que exigen colocar hacia atrás el centro de gravedad.

La concavidad de los lomos puede ser patológica: toma entonces el nombre de *combadura,* o *ensilladura lumbar,* y constituye uno de los mejores signos de la coxalgia. Esta combadura está en relación con el grado más o menos pronunciado de flexión del muslo sobre la pelvis; por su disminución y reproducción sucesivas puede juzgarse del grado de flexión. En efecto, los enfermos corrigen instintivamente la flexión del miembro inferior encorvando su región lumbar, es decir, doblando las vértebras lumbares sobre la pelvis, y por no fijarse en este hecho sucede que muchos prácticos, al ver en la cama dos miem-

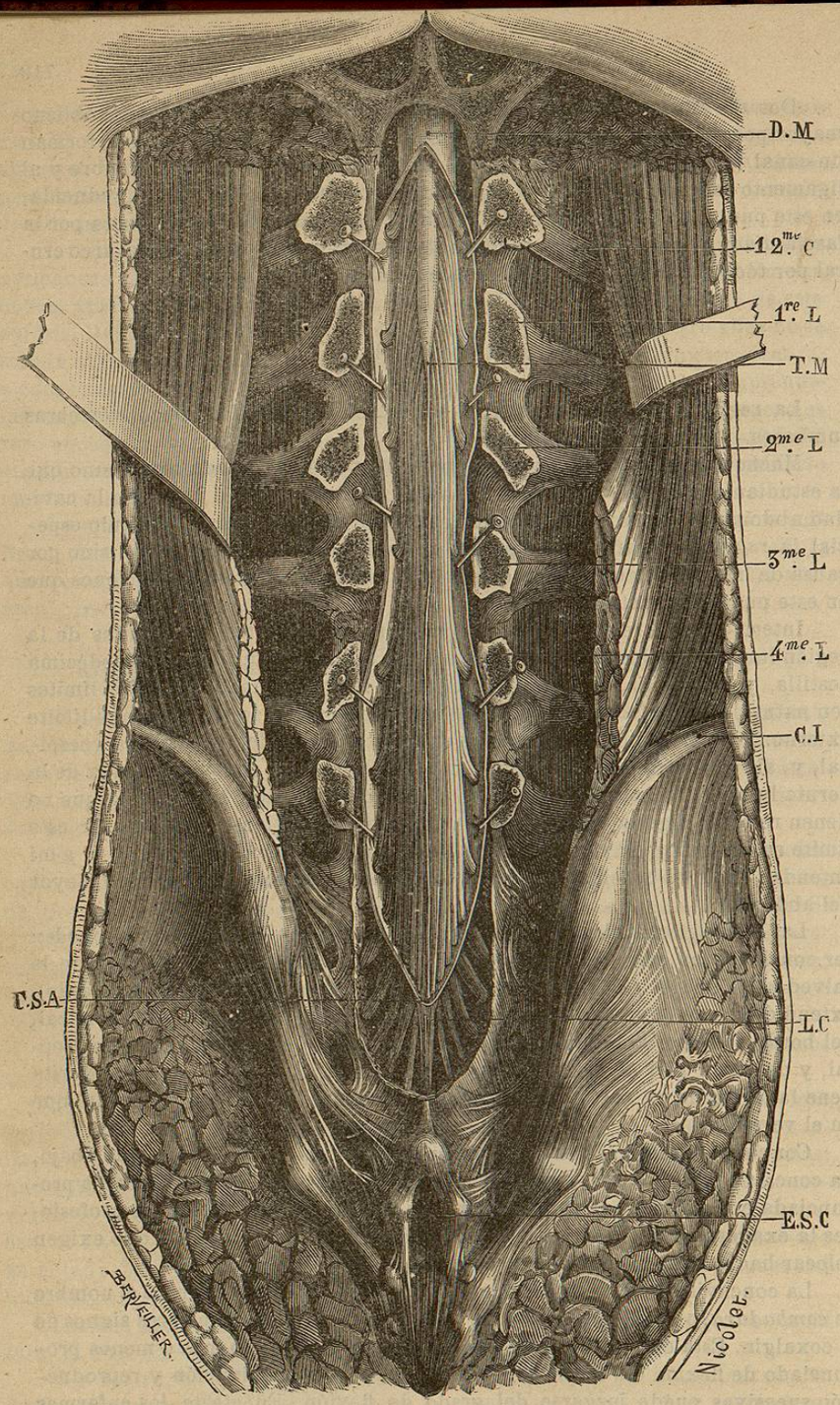

Fig. 228 — *Disposición de la médula y de sus cubiertas en la región lumbar y dentro del conducto sacro.* Relaciones de las vértebras lumbares con el fondo de saco subaracnoideo.

CI, cresta ilíaca.
CSA, fondo de saco aracnoideo.
DM, duramadre raquídea.
ESC, escotadura sacrocoxígea.
LC, ligamento coxígeo.
TM, terminación de la médula.
1.ª, 2.ª, 3.ª y 4.ª vértebras lumbares.
12.ª costilla.

bros paralelos, no se oponen a la flexión del muslo, que a veces llega al ángulo recto con el abdomen, y dejan que los enfermos curen con una extrema deformidad a menudo irremediable. Si la coxalgia es reciente, se puede volver al miembro en la extensión y dar a la pelvis su forma primitiva; pero cuando data de muchos años, las deformaciones del esqueleto en general limitan mucho el resultado, a pesar del empleo de las más vigorosas maniobras. Entonces se hace necesaria una osteotomía del fémur.

La región lumbar puede presentar una incurvación lateral que, por lo común, es efecto de una compensación relativa a una escoliosis dorsal.

En la línea media, la región lumbar presenta un estrecho canal, en cuyo fondo se percibe el vértice de las apófisis espinosas de las vértebras. La mayor prominencia de una de estas apófisis debe siempre despertar la idea de un mal de Pott.

Al estudiar la columna vertebral, en general (pág. 397), hemos hecho notar el espacio que separa entre sí las láminas de las vértebras lumbares, lo cual permite que un instrumento punzante pueda penetrar en el conducto raquídeo. Ya he dicho que QUINCKE (que ha hecho escuela) ha utilizado esta disposición anatómica para puncionar la cavidad subaracnoidea y extraer líquido destinado a esclarecer el diagnóstico de las afecciones de las meninges. La punción lumbar ha sido también practicada con un fin muy distinto. Primeramente BIER y luego en Francia TUFFIER, imitado en seguida por gran número de cirujanos, han practicado esta operación para obtener la anestesia por inyecciones intrarraquídeas de cocaína. A fin de evitar con mayor seguridad la herida de la médula, la punción debe practicarse entre la tercera vértebra lumbar y la primera sacra, en donde tan sólo se encuentran los nervios de la cola de caballo.

Con una inyección de 1,5 a 2 centigramos de cocaína, y a los pocos minutos, se obtiene la anestesia de la parte subumbilical del cuerpo.

La inteligencia del enfermo queda intacta; de modo que puede presenciar su propia operación sin acusar dolor.

No es de este lugar discutir los inconvenientes y las ventajas de este nuevo método de anestesia regional, evidentemente muy notable desde el punto de vista fisiológico; pero hemos de dejar consignado que hoy día cuenta ya con escasos partidarios.

De la punción lumbar nació luego la punción del conducto sacro por la escotadura sacrocoxígea y la inyección *epidural* de cocaína. Sus pretensiones son más modestas, pero yo creo que no deja de estar destinada a prestar verdaderos servicios, como he dicho en el capítulo *Médula espinal.*

A cada lado de la línea media existen dos prominencias redondeadas, formadas por los músculos de la masa sacrolumbar; por fuera de estas prominencias existe una superficie desigual, que corresponde al borde externo del músculo cuadrado de los lomos, llamado también *fosa lumbar.*

La región lumbar se compone de las capas siguientes:

La piel;

La capa célulograsienta subcutánea;

La aponeurosis lumbar, a la cual vienen a unirse: las aponeurosis del dorsal ancho y del glúteo mayor; las del serrato inferior, del oblicuo menor y la hoja superficial de la aponeurosis del músculo transverso;

La masa sacrolumbar;