PARTE SEGUNDA

CAVIDAD ABDOMINAL

La *cavidad abdominal* contiene la mayor parte de los órganos digestivos y una parte también del aparato urinario. Difiere de las cavidades craneal y torácica por la circunstancia de que las vísceras que contiene no están dispuestas de un modo simétrico. Su forma es la de un óvalo cuya extremidad mayor mira hacia arriba. Su diámetro mayor está ligeramente inclinado de arriba abajo, de atrás adelante y un poco de izquierda a derecha. Está representado por una línea que va desde el centro del diafragma a la espina del pubis del lado derecho; la oblicuidad de esta línea depende de la particular dirección de la región diafragmática y de la corvadura de la porción dorsal del raquis. Siendo el eje mayor de la cavidad pelviana oblicuo de arriba abajo y de delante atrás, es decir, en sentido inverso del eje del abdomen, resulta que, en la posición ordinaria del cuerpo, las vísceras contenidas en la pelvis están en parte libres de la influencia de las paredes abdominales. La flexión del tronco tiende a poner paralelos los ejes de las dos cavidades, y por esto cuando se experimenta cierta dificultad para la emisión de la orina o de las heces ventrales, doblamos instintivamente la columna vertebral, a fin de que la acción de las paredes abdominales se ejerza directamente sobre las vísceras contenidas en la pelvis.

De la dirección oblicua hacia abajo y a derecha de la cavidad abdominal resulta que la presión de las paredes abdominales se ejerce más especialmente en este sentido y que, por consiguiente, las vísceras del lado derecho son las que más sufren sus consecuencias; por esto las hernias son más frecuentes a derecha que a izquierda. En los derrames sanguíneos de la cavidad abdominal la sangre tiene, por este mismo motivo, mayor tendencia a dirigirse hacia la fosa ilíaca derecha.

Comúnmente se divide la cavidad abdominal en nueve regiones, tres medias y seis laterales. Las regiones medias son, procediendo de arriba abajo: el *epigastrio*, el *mesogastrio*, del cual el ombligo no forma más que una pequeña parte, y el *hipogastrio;* las regiones laterales, en número de tres por cada lado, se denominan: *hipocondrio, vacío* y *fosa ilíaca;* se las distingue en *derechas* e *izquierdas*.

Dos líneas verticales paralelas, cortadas por otras dos horizontales, sirven para circunscribir estas diversas regiones. Algunos autores hacen pasar las líneas verticales por las espinas del pubis, sin reflexionar seguramente que dejan las regiones medias reducidas a una simple tira estrecha, al paso que

otros, tan inconsideradamente como aquéllos, escogen a este efecto las espinas ilíacas anteriores y superiores.

Las mejores líneas para determinar las relaciones de las vísceras con la pared abdominal son las siguientes: la horizontal superior (*aa'*, fig. 247) pasa por los cartílagos de la novena costilla de cada lado. Siguiendo con el dedo de abajo arriba el reborde de las costillas falsas, se encuentra una depresión señalada por el doctor LABBÉ; el cartílago de la novena costilla está situado inmediatamente por encima de esta depresión. Esta línea indica la situación de la gran corvadura del estómago, la cual, en el cadáver, según LABBÉ, nunca asciende por encima de aquélla; la línea *aa* corresponde por detrás a la duodécima costilla.

La línea horizontal inferior *bb'* pasa por las espinas ilíacas anteriores y superiores. En cuanto a las líneas verticales *cc'* y *dd'*, empiezan inferiormente en la prominencia iliopectínea o en la parte media del arco crural, y se prolongan directamente hacia arriba. Idéense a nivel de las precedentes líneas otros tantos planos anteroposteriores, y la cavidad abdominal quedará dividida en nueve regiones que llevan los mismos nombres que las divisiones convencionales de la pared.

Sin embargo, es imposible seguir este orden en la descripción de las vísceras abdominales, porque muchas de ellas ocupan a la vez diferentes regiones. Estudiaré, pues, sucesivamente: el *peritoneo*, el *aparato digestivo*, el *hígado* y el *aparato biliar*, el *bazo*, el *páncreas*, el *riñón* y, últimamente, los *vasos* y los *nervios*.

Recuerde el lector que no tiene en sus manos un tratado de esplacnología, y que, por lo tanto, no encontrará en este libro otros detalles que los que se relacionan directamente con la cirugía. Sin embargo, debido al gran impulso que en estos últimos años ha sufrido la cirugía abdominal, la anatomía de las vísceras ha adquirido desde este punto de vista una importancia considerable, por lo que merece especial atención. En cada región, después de haber estudiado en particular los aparatos, describiré las relaciones recíprocas de los órganos.

CAPITULO PRIMERO

Del peritoneo

El *peritoneo* es una vasta membrana serosa, la más extensa y también la más importante del cuerpo humano. La susceptibilidad de esta membrana es extraordinaria, y aunque gran número de operaciones que la interesan, practicadas en estos últimos años, han venido a demostrar que no debíamos temer excesivamente sus heridas, no deja por esto de ser muy cierto que el contacto de ciertas substancias, tales como la orina, materias fecales y hasta la sangre séptica, determinan a menudo terribles accidentes, cuya explicación fisiológica es difícil concretar.

Desde este punto de vista considerado, el peritoneo ofrece diferencias muy

considerables en los distintos animales: los más graves traumatismos de la cavidad abdominal no tienen gravedad alguna en la vaca, al paso que el peritoneo del caballo es extraordinariamente susceptible. ¿La especie humana ofrece también estas diferencias? Cabe en lo posible.

Es un hecho observado que, en circunstancias por lo demás iguales, el peritoneo reacciona muy diferentemente en los distintos sujetos. ¿No encontramos muchas veces enfermos con el vientre lleno de pus, sin que ningún síntoma grave lo revele? Yo he tenido en mi visita del hospital una enferma con el vientre inundado de materias fecales, que llegaban hasta la cara inferior del hígado, y esto durante cerca de veinticuatro horas. Confieso que en este caso no confié y nunca supuse que un baldeo, lo más perfecto posible, pudiese evitar la muerte, y, sin embargo, la enferma curó sin la más pequeña reacción peritoneal.

Como todas las serosas, el peritoneo tiene una *hoja parietal* en relación con la pared abdominal y otra *visceral* cubriendo las vísceras. Entre las dos hojas se encuentra la *cavidad peritoneal*. Normalmente esta cavidad es virtual, es decir, que las dos hojas están en mutuo contacto; sólo aparece cuando un líquido o un gas se derrama en ella. Difiere esencialmente de las demás serosas por la circunstancia de que en la mujer no constituye un saco cerrado, pues la extremidad externa de la trompa de Falopio está en comunicación con el peritoneo, único ejemplo que existe en la economía de una serosa continuándose con una mucosa. Algunos estados patológicos importantes, a los que tendremos que referirnos más adelante, resultan de esta comunicación.

PERITONEO PARIETAL

La *hoja parietal del peritoneo* tapiza la cara profunda de la pared abdominal. Puede dividirse en parietal anterior y parietal posterior.

Cuando en una herida del abdomen ha sido interesada esta hoja, se dice que la herida es *penetrante*. Es a menudo muy difícil en clínica precisar este punto: si la herida es estrecha, si no hemos podido recoger datos precisos acerca de la profundidad a que penetró el instrumento, ni conocemos la dirección que ha seguido, es hasta imposible determinarlo. A esto he de añadir que el cirujano se guardará bien de introducir el estilete en la herida para afirmar el diagnóstico, porque con ello podría convertir en penetrante una herida que no lo era. En caso de duda, será preferible practicar una incisión de la pared que permita llegar al fondo de la herida. Si el peritoneo parietal está intacto, se suturará la herida, y si el peritoneo ha sido interesado, se continuará la operación abriendo ampliamente la cavidad abdominal.

Cuando la herida de la pared abdominal es extensa, el diagnóstico salta a la vista, porque el epiplón, con intestino o sin él, pasa a través de ella formando hernia al exterior. Después de una asepsia rigurosa, conviene reintroducir el intestino cuanto antes mejor, hasta desbridando la herida si fuese necesario. En cuanto al epiplón, debe ligarse a ras de la piel con un hilo de catgut, resecarlo y reducir el pedículo dentro de la cavidad abdominal.

Si la herida no va acompañada de salida de las vísceras, y, sin embargo, es de presumir la penetración, conviene laparotomizar.

En cuanto a las heridas del vientre por arma de fuego, se ha convenido entre los cirujanos erigir en regla abrir inmediatamente la cavidad abdominal y suturar todas las heridas intestinales que se encuentren.

El peritoneo está muy lejos de ofrecer las mismas disposiciones en todos los puntos de la pared. Muy delgado a nivel del ombligo y en las inmediaciones de la línea blanca, en estos mismos puntos está muy adherido por su cara profunda, por lo cual se puede creer que la hernia umbilical no tiene saco; pero esto es un error, como hemos visto anteriormente: la piel y el peritoneo son tan delgados, están de tal modo unidos entre sí, sobre todo en el centro de la hernia, que se los divide de un solo corte, y aun debe ponerse mucho cuidado en no interesar las vísceras al mismo tiempo.

El peritoneo parietal es grueso en la región lumbar y en las fosas ilíacas; en estos puntos tiene un color blanquecino, opalino; además, dobla su cara profunda una capa muy laxa de tejido celular grasiento, que lo hace muy movible. He dicho ya que hacia la parte inferior de la pared abdominal el tejido celular subperitoneal revestía un aspecto membranoso que le había valido el nombre de *fascia propria*. Me he ocupado ya anteriormente de la inflamación flemonosa de este tejido de la fosa ilíaca.

El peritoneo parietal es, pues, muy movible en ciertos puntos, y fácilmente se desliza hacia uno u otro lado. Dos causas pueden contribuir a dislocarlo: una presión sobre su cara interna, como lo haría el dedo, por ejemplo, o una tracción ejercida sobre su cara externa. Tal es el doble mecanismo por el que se producen las hernias en el adulto. La presión la ejercen las vísceras; la tracción, los pelotones adiposos que se introducen paulatinamente en los anillos, los distienden y de este modo predisponen a la hernia; se comprende fácilmente que, en general, para producir ésta se reunan ambas causas.

Bajo la influencia de la presión y de la tracción combinadas, el peritoneo se desliza, se disloca, penetra en uno de los anillos o, más rara vez, en una rasgadura anormal de la pared, y constituye una bolsa llena de vísceras. Esta bolsa, formada por la dislocación primero, y más tarde por la distensión del peritoneo parietal, constituye el *saco* de la hernia. Al principio, el saco es más ancho a nivel de su comunicación con el abdomen que en su fondo; pero, a medida que la hernia crece, la forma del saco cambia: el fondo se ensancha, al paso que el orificio de comunicación se estrecha de manera que, a no tardar, resulta mucho más estrecho que el fondo y toma el nombre de *cuello*.

A nivel del cuello del saco herniario, el peritoneo y el tejido celular que lo dobla con el tiempo se engruesan, resultando de aquí que el cuello se estrecha cada vez más y puede acabar por obliterarse, si se ha impedido el paso de las vísceras durante un tiempo suficiente. Cuando se ha estrechado, ofrece el aspecto de un anillo fibroso blanquecino más o menos grueso; pueden también observarse en él cicatrices, que el doctor J. Cloquet, a quien se debe el conocimiento de su existencia, denominó *estigmas*. Por lo demás, como no se trate de hernias congénitas del recién nacido, nadie intenta hoy la curación, siempre muy problemática, de las hernias por medio del braguero, puesto que es más fácil obtenerla practicando la cura radical.

La estrangulación de las hernias ¿tiene lugar por el cuello del saco o por el contorno del anillo? Esta cuestión, tan importante y tan discutida antiguamente, ha perdido en nuestros días todo su interés y puede dejarse ya para el capítulo de la historia de las hernias.

En efecto, ya no hay motivo para establecer el paralelo entre la quelotomía externa y la quelotomía interna, puesto que ya no hay más que un solo método de tratamiento de la hernia estrangulada: abrir el saco, desbridar, reducir el contenido y resecar el saco.

PERITONEO VISCERAL

No me ocuparé del peritoneo pelviano, reservando su estudio para cuando hable de los órganos contenidos en la pelvis (vejiga, útero, recto).

Mi intento no es hacer una descripción completa del peritoneo visceral, siguiendo paso a paso su complicado trayecto, descripción que se encuentra en todas las obras de anatomía descriptiva. Las figuras esquemáticas 231, 239 y 242 bastarán para dar una idea suficientemente exacta. Consideraré esta membrana desde el punto de vista topográfico, poniendo especial cuidado en las nociones que nos da la anatomía para el diagnóstico y el tratamiento de los tumores abdominales.

Unas veces, el peritoneo pasa por delante de los órganos sin envolverlos y hasta sin adherirse: tal sucede con el riñón, una parte del duodeno y el páncreas (figs. 231 y 239).

Otras, los envuelve incompletamente, como ocurre en particular con el colon (CA y CD, fig. 239).

De ordinario, esta membrana cubre las vísceras por completo. En ciertos casos, las dos hojas que constituyen esta bolsa se reunen y forman un repliegue que fija el intestino a la pared abdominal, yendo a continuarse con el peritoneo parietal posterior; constituyen los *meso;* por ejemplo, hay el mesocolon y el mesorrecto; el prototipo de esta disposición es el mesenterio (M, fig. 239).

Cuando, después de envolver a un órgano, el peritoneo va a cubrir un órgano inmediato uniéndolos entre sí, el repliegue comprendido entre los dos órganos forma un *epiplón.* Así, el repliegue que se extiende entre el hígado y el estómago constituye el *epiplón gastrohepático;* el que va del estómago al colon transverso se denomina *epiplón gastrocólico.* Se encuentran también el epiplón gastroesplénico y el pancreático-esplénico.

Es natural que se estudien los repliegues mesentéricos y los epiplones junto con las vísceras con que se relacionan; pero dos de ellos constituyen órganos en cierto modo distintos, por lo que merecen una descripción especial: tales son el mesenterio y el epiplón gastrocólico o epiplón mayor.

Mesenterio

El mesenterio ofrece el aspecto de una lámina gruesa, fija por uno de sus bordes a la columna vertebral y conteniendo en el otro todo el intestino delgado, excepto el duodeno. Ofrece el aspecto de un abanico. Imaginémonos una tira de muchos metros de longitud y de 15 a 20 centímetros de amplitud, de la cual hayamos fruncido uno de los bordes hasta reducir su longitud entre 10 y 15 centímetros, y nos habremos formado idea de lo que es el mesenterio. El intestino está dentro del borde no fruncido, y, por consiguiente, describe numerosas circunvoluciones.

El mesenterio no presenta igual altura en todas sus partes; en sus dos extremos apenas alcanza 1 centímetro, mientras que en su parte media es mucho mayor, puesto que, según los sujetos, puede alcanzar de 18 a 20 centímetros. Sus dimensiones permiten al intestino delgado una gran movilidad; éste flota dentro de la cavidad abdominal, se dirige a derecha o a izquierda y fácilmente lo dislocan todos los tumores que se desarrollan dentro del vientre. De esta movilidad resulta que el intestino delgado forma casi siempre el con-

tenido de las hernias. Sin embargo, MALGAIGNE hizo la interesante advertencia de que, en estado normal, el mesenterio jamás es bastante largo para per-

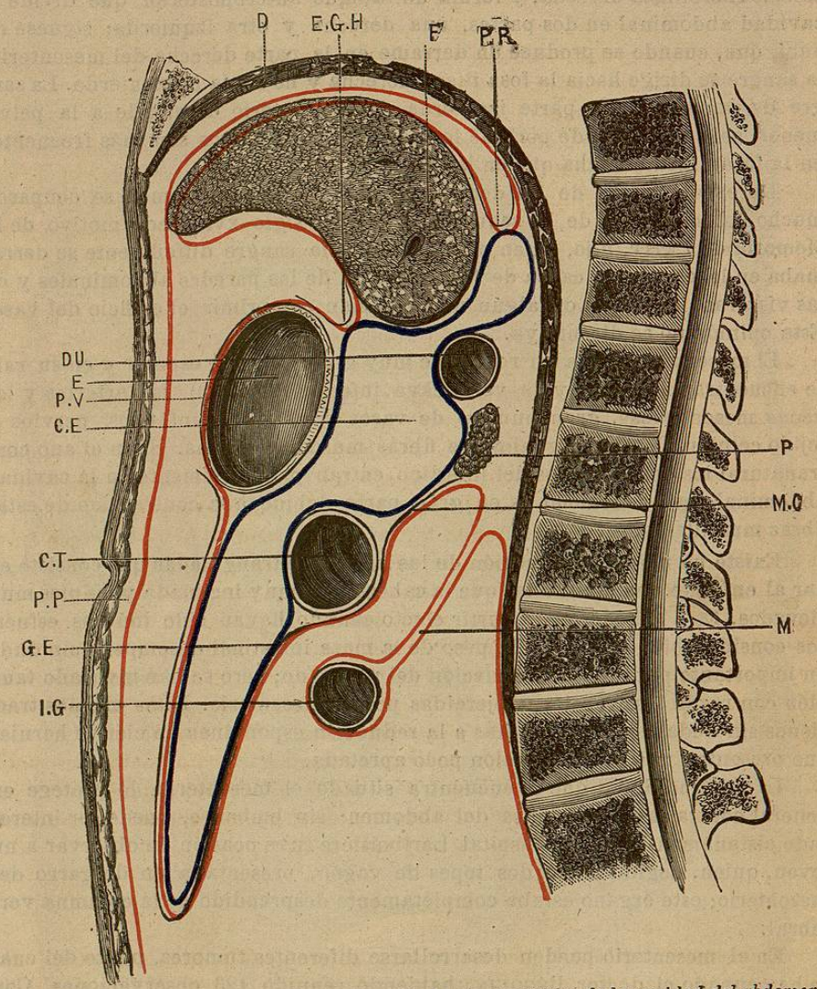

Fig. 231. — *Peritoneo visto en un corte vertical anteroposterior de la cavidad del abdomen* (esquema)

CE, cavidad retroepiploica. (La parte del peritoneo que forma esta cavidad posterior está en azul.)
CT, colon transverso.
D, diafragma.
DU, duodeno.
E, estómago.
EGH, epiplón gastrohepático.
F, hígado.
GE, epiplón gastrocólico o epiplón mayor.
IG, intestino delgado.
M, mesenterio.
MC, mesocolon transverso.
P, páncreas.
PP, peritoneo parietal.
PR, porción refleja del peritoneo a nivel del ligamento transversal del hígado.
PV, peritoneo visceral.

mitir al intestino franquear de repente el conducto inguinal o el crural, nueva prueba, dijo, de que las hernias sólo pueden llegar de un modo gradual a su completo desarrollo.

BIBLIOTECA
FAC. DE MED. U. A. N. L.

El mesenterio lleva una dirección oblicua de arriba abajo y de izquierda a derecha; se extiende desde el cuerpo de la segunda vértebra lumbar hasta la sínfisis sacroilíaca derecha, y forma un tabique anteroposterior que divide la cavidad abdominal en dos partes, una derecha y otra izquierda; síguese de aquí, que, cuando se produce un derrame en la parte derecha del mesenterio, la sangre se dirige hacia la fosa ilíaca derecha y no hacia la izquierda. La sangre derramada en la parte izquierda del mesenterio desciende a la pelvis menor; así se comprende por qué los derrames sanguíneos son más frecuentes en la fosa ilíaca derecha que en la izquierda.

De esta cuestión de los derrames sanguíneos del abdomen se ocuparon mucho los cirujanos de la segunda mitad del siglo XVIII, con motivo de la Memoria de PETIT, hijo, quien pretendía que la sangre difícilmente se derramaba en la cavidad a causa de la resistencia de las paredes abdominales y de las vísceras, las cuales de algún modo debían comprimir el orificio del vaso. Esta opinión no se discute ya.

El mesenterio forma un repliegue muy grueso. En su espesor y en su raíz se encuentran la aorta y la vena cava inferior (fig. 239), las arterias y las venas mesentéricas, gran número de vasos y ganglios linfáticos, nervios y tejido celular. Contiene igualmente fibras musculares lisas. Si en el ano contranatural los dos extremos del intestino entran paulatinamente en la cavidad abdominal, este fenómeno es en gran parte debido a la contracción de estas fibras musculares.

Existe un modo de reducción de las hernias estranguladas que consiste en dar al enfermo una actitud tal que la cabeza está muy inclinada y los pies muy elevados. Este método podrá surtir efecto cuando hayan sido inútiles esfuerzos considerables de taxis. El peso de la masa intestinal desempeña sin duda un importante papel en la producción del resultado; pero se han invocado también con razón las tracciones ejercidas por el mesenterio. Estas mismas tracciones sin duda no son extrañas a la reducción espontánea de ciertas hernias que presentan una estrangulación poco apretada.

La profundidad a que se encuentra situado el mesenterio, lo protege en general contra las contusiones del abdomen; sin embargo, puede ser interesado aisladamente: en el hospital Lariboisière tuve ocasión de observar a un joven, quien, cogido entre dos topes de vagón, presentaba un desgarro del mesenterio; este órgano estaba completamente desprendido de la columna vertebral.

En el mesenterio pueden desarrollarse diferentes tumores, punto del cual se ha ocupado el doctor BÉGOUIN, habiendo reunido 123 observaciones. Con todo, conviene no confundirlos con los tumores de la trascavidad de los epiplones, cuya historia dista mucho de ser completa. Este diagnóstico resulta a veces muy obscuro, sobre todo cuando han adquirido un volumen considerable. Sin embargo, puede decirse que cuando un tumor ocupa la parte media de la cavidad abdominal, siendo movible, flotante, pudiendo ladearlo indiferentemente a derecha o a izquierda de la línea media, y a mayor abundamiento si se le encuentran por delante una o muchas asas intestinales, hay muchas probabilidades de que el tumor radique en el mesenterio. Un tumor del epiplón mayor podría presentar muchos de estos caracteres; pero nunca se encontraría por delante de él ninguna asa intestinal. El riñón flotante, aparte de los signos que le son propios, por lo general, ocupa uno de los lados del abdomen y no es posible conducirlo de uno a otro lado de la línea media.

En 1880 practiqué la laparotomía a un hombre por un quiste del mesente-

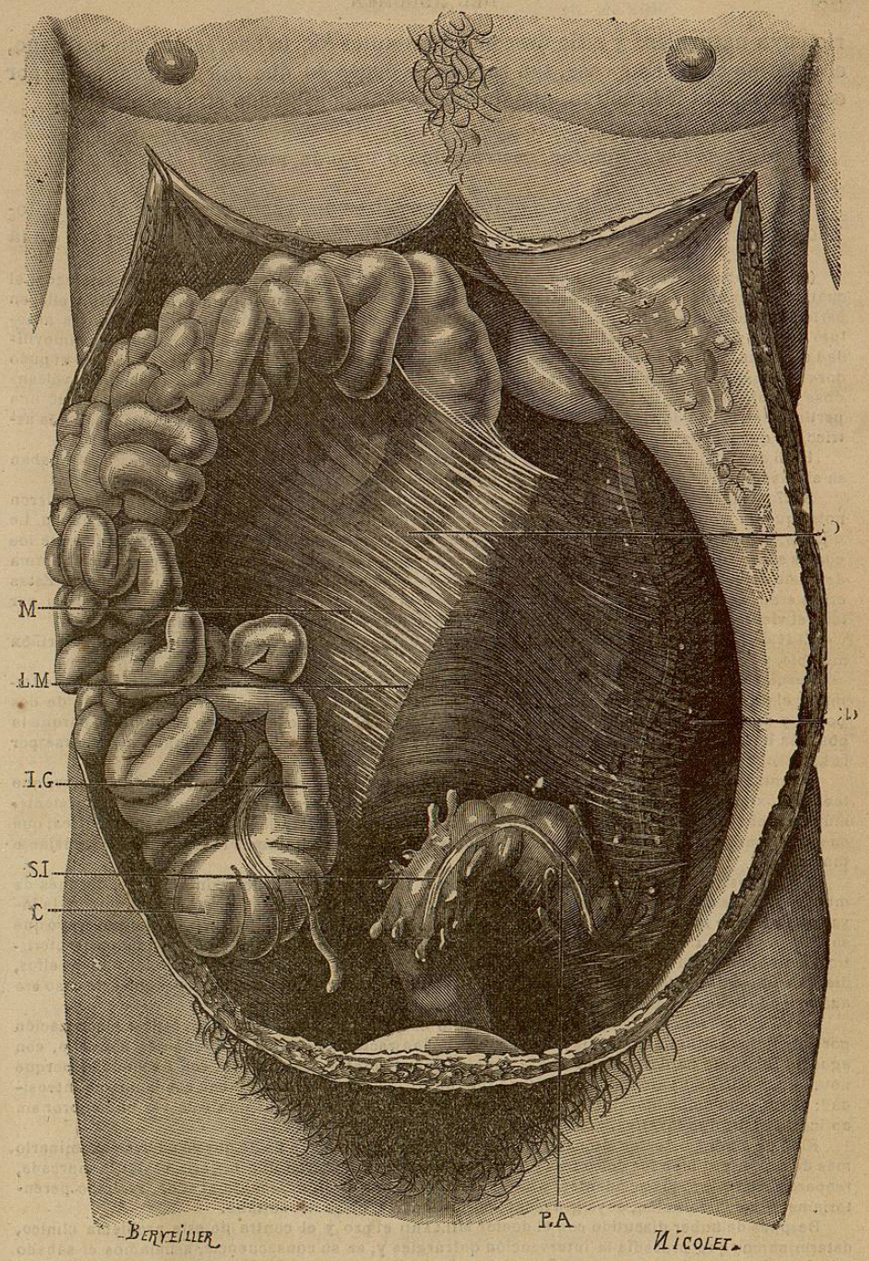

Fig. 232. — *Mesenterio. El paquete del intestino delgado ha sido conducido en su totalidad a la derecha.* Adulto; 1/3 del tamaño natural. (En este sujeto no existía la fosita yeyuno-duodenal).

C, intestino ciego ligeramente inclinado hacia la derecha y arriba, para poner mejor de manifiesto la línea de inserción mesentérica.
CD, colon descendente.
D, duodeno cuyo relieve se percibe por detrás del peritoneo.
IG, desembocadura del intestino delgado en el ciego.
LM, línea de inserción del mesenterio por delante de la columna vertebral.
M, mesenterio visto por su cara lateral izquierda.
PA, porción ascendente de la S ilíaca.
SI, S ilíaca o asa Omega.