rio cuya naturaleza y sitio desconocimos antes de la operación; sin embargo, el enfermo curó. Este caso, tan raro en la época en que fué observado, es, por otra parte, tan instructivo, que quiero dejarlo consignado en esta obra (1).

Epiplón gastrocólico o epiplón mayor

El epiplón gastrocólico o epiplón mayor es un vasto repliegue del peritoneo que está flotando por delante de la masa intestinal, a la cual separa de la

(1) Tratábase de un sujeto llamado Alfredo Pady, de treinta y un años de edad, empleado, el cual, encontrándose a las siete de la tarde del 25 de Mayo de 1880 en el bulevar Bonne-Nouvelle, en perfecto estado de salud, sintió de repente en el vientre un dolor tan agudo que le impidió en absoluto dar un paso más. Completamente doblado el tronco, después de un cuarto de hora de inmovilidad absoluta, pudo regresar a su domicilio andando en esta actitud. Echóse en la cama, pero ni pudo dormir ni siquiera estar en ella, sino que, según su propia expresión, pasó toda la noche revolcándose por el suelo. Aplicóse muchos enemas sin resultado, y, a partir de este momento le quedó una pertinaz astricción de vientre. Hasta aquí son de notar la iniciación súbita de la enfermedad y la astricción, que empezó en este mismo momento.

El 26 de Mayo no había conseguido aún el menor instante de reposo y los dolores continuaban en el mismo grado de violencia extrema, a pesar de los calmantes que le fueron administrados.

El 27 por la mañana hízose conducir a la consulta del hospital Lariboisière, donde le hicieron notar que tenía un tumor en el lado derecho del vientre, de lo cual no se había percatado él nunca. Le dijeron, además, que tenía el riñón flotante. En este estado, continuó ocho días más, durante los cuales se modificaron los caracteres del dolor; en vez de ser éste permanente, se reproducía en forma de crisis de una hora de duración, crisis que se repetían por diez veces cada veinticuatro horas. Estas crisis eran, decía el enfermo, como un fuego que le quemaba el estómago y luego se extendía por todo el vientre, crisis que aparecían sobre todo después de la ingestión de los alimentos.

El 11 de Junio presentóse el enfermo en la visita del doctor MILLARD, diciéndole que tenía un riñón movible, y fué admitido en su sala.

Desde este momento pudimos presenciar las crisis de que acabamos de hablar. En el acto de terminar el dolor, el enfermo se metía en la cama; pero nunca podía conciliar el sueño más de dos horas, y aun permaneciendo sentado en la cama con la cabeza apoyada sobre las rodillas, porque la posición horizontal provocaba inmediatamente ahogo, y este infeliz se veía obligado a pasearse por la habitación toda la noche.

Examinando el vientre de este enfermo se encontraba a la derecha del ombligo un tumor, que tenía aproximadamente el volumen de una cabeza de feto, tumor que era redondo, liso, resistente, muy movible y nada doloroso a la presión. El enfermo afirmaba, de la manera más categórica, que en su vida, antes de la aparición de estos dolores, había observado jamás la existencia de semejante tumor.

Mucho costó al doctor MILLARD determinarse a formular diagnóstico; sin embargo, después de muchos días de un atento examen y teniendo en consideración la aparición brusca del tumor, la invasión súbita de los accidentes, los dolores estomacales y la astricción pertinaz de vientre, creyó que se trataba de una *invaginación crónica del intestino*. Sin duda que el caso no era del todo característico, pero la mayoría de los muchos médicos que examinaron a este enfermo, y yo fuí uno de ellos, dieron su asentimiento a este diagnóstico, a falta de otro mejor. Pensamos entonces que este caso era análogo a los que el doctor RAFFINESQUE había publicado recientemente.

En su consecuencia, se aplicó el tratamiento correspondiente a este diagnóstico: electrización por corrientes continuas, masaje del vientre, duchas rectales con agua de jabón de Marsella, con agua de Seltz, sin hablar de los enemas simples que el enfermo se aplicaba con frecuencia, porque notaba con ello un ligero alivio. Pero todo fué inútil; las crisis se presentaban con la misma intensidad; el enfermo no podía comer ni pan ni carne y, en cuarenta días, ni una sola vez pudo obrar sin aplicarse antes una lavativa.

El 28 de Junio, el doctor MILLARD mandó al enfermo a mi sala, a fin de que yo pudiese examinarlo más de cerca, y si bien los dos o tres primeros días pareció notarse una mejoría bastante marcada, reaparecieron luego los accidentes, y entonces el enfermo, profundamente abatido, reclamó perentoriamente una operación, cuya gravedad, por otra parte, no se le ocultaba.

Después de haber discutido con el doctor MILLARD el pro y el contra de este problema clínico, determinamos que procedía la intervención quirúrgica y, en su consecuencia, señalamos el sábado 5 de Julio para practicar la laparotomía.

Practiqué la operación en presencia de mis colegas MILLARD y FEREOL, sirviéndome de ayudante el doctor PEYROT. Nuestro plan consistía en lo siguiente: después de abierto el abdomen, desinvaginar el intestino, si fuese posible, y, en caso contrario, resecar la porción invaginada y suturar los dos extremos.

Una vez ampliamente abierto el vientre, fuí en busca del tumor y lo atraje al exterior, con lo cual pudimos ver que no se trataba de una invaginación intestinal, sino de un quiste del mesenterio que me apresuré a extirpar. La curación fué rápida y completa.

En Abril de 1895 tuve ocasión de volver a ver a este hombre, que me dijo no había vuelto a sentir la menor molestia en el vientre. — (*N. del A.* en la edición octava.)

pared del abdomen. Fijo superiormente al estómago y al colon transverso, está libre por su borde inferior, el cual desciende en el adulto hasta el estrecho superior de la pelvis.

El epiplón mayor está formado por cuatro hojas en mutuo contacto dos a dos (fig. 231).

Estas hojas circunscriben una gran cavidad situada por detrás del estómago y denominada *cavidad retroepiploica*, la cual no comunica con la cavidad peritoneal sino por un orificio situado a nivel del epiplón gastrohepático; llámase *hiatus de Winslow* (fig. 242).

Según MALGAIGNE, este orificio podría obliterarse y dar origen a un quiste de naturaleza especial.

Ignoro si semejante hecho se ha observado alguna vez; pero lo que sí puede encontrarse son tumores que ocupen esta cavidad, tumores que al parecer presentan caracteres especiales. El que hice dibujar en mi *Tratado de Cirugía clínica* era un tumor grasiento, conteniendo porciones óseas en su interior. La cavidad retroepiploica está en relación detrás del estómago con el plexo solar, *cerebro abdominal* de los antiguos, y precisamente a esta relación creo que deben los tumores de esta región su extremada gravedad cuando de operarlos se trata. Por lo demás, estas cortas reflexiones son tan sólo un punto de mira para el porvenir.

El epiplón mayor, delgado y transparente en el niño, en esta edad cubre tan sólo una pequeña parte del paquete intestinal. Desciende paulatinamente, se deposita cada vez más grasa en él y en los sujetos obesos puede llegar a adquirir un considerable espesor. Puede hallársele afectado de degeneración cancerosa o tuberculosa y entonces contiene placas y núcleos duros que forman prominencia por delante de los intestinos. La característica de los tumores del epiplón mayor, quistes, lipomas, etc., consiste en estar situados por delante del paquete intestinal, inmediatamente por detrás de la pared abdominal, por lo cual estos tumores son siempre completamente macizos a la percusión. Un tumor desarrollado en la capa subperitoneal de la pared abdominal ofrece casi idénticos caracteres; sin embargo, la movilidad de que disfruta el tumor epiploico durante la inspiración y la espiración podrá distinguirlo; pero si este mismo tumor del epiplón mayor ha contraído adherencias con la pared abdominal, resultará completamente imposible el diagnóstico anatómico. Un tumor situado manifiestamente dentro de la cavidad abdominal y preferentemente en la zona umbilical y periumbilical, macizo en toda su extensión, con toda probabilidad tendrá su punto de origen en el epiplón mayor.

La presencia del epiplón mayor por delante del paquete del intestino delgado explica por qué, en las heridas de la pared anterior del abdomen, este repliegue peritoneal sale generalmente al mismo tiempo que el intestino y lo cubre. Este es el motivo por el cual se le encuentra muy a menudo en la hernia umbilical de los adultos. Esta es siempre un enteroepiplocele, a no ser que únicamente contenga el estómago.

El epiplón mayor, al desprenderse de la corvadura mayor del estómago, se encuentra situado un poco más a la izquierda que a la derecha de la cavidad abdominal: por esto el epiplocele es más frecuente a izquierda que a derecha.

El epiplón desempeña un importante papel en las hernias. Es muy posible que, en la hernia crural en particular, constituya a menudo por sí solo la hernia durante muchos años, y que más tarde, en un momento dado y bajo la

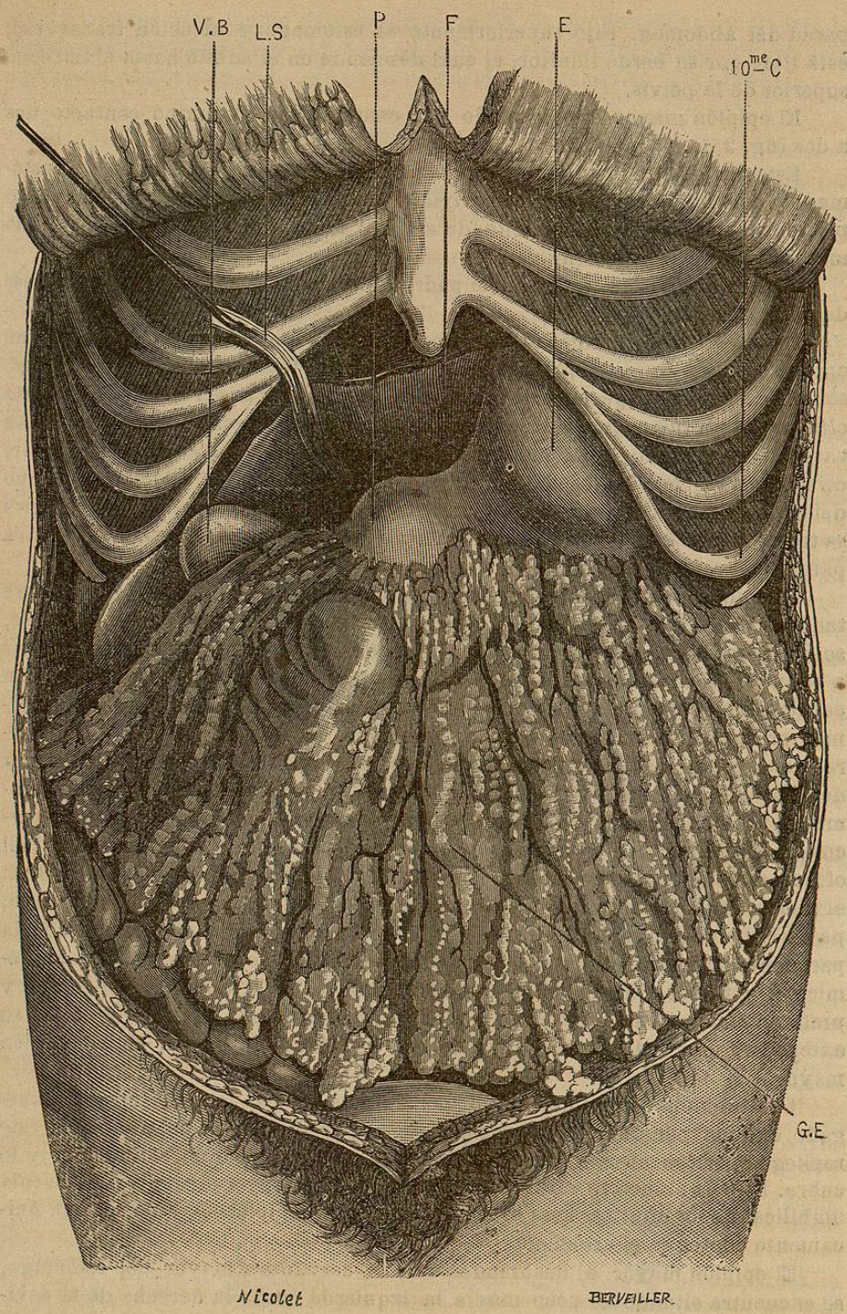

Fig. 233. — *Epiplón mayor. Sujeto muy obeso.* (Adulto; 1/3 del tamaño natural.) *El hígado está algo levantado*

E, estómago del que sólo se ve una pequeña parte.
F, hígado.
GE, epiplón mayor.
LS, ligamento suspensorio del hígado.
P, píloro.
VB, vesícula biliar.
10.ª C, décima costilla.

influencia de un esfuerzo, una cantidad, generalmente pequeña, de intestino se introduzca en el anillo crural, por los lados del epiplón, y se estrangule. Pocos años atrás se aconsejaba abandonar el epiplón en la herida, pero hoy tiene muchos partidarios otra práctica que consiste en ligarlo con un hilo de catgut, cortarlo y operar luego la reducción. Creo, sin embargo, conveniente hacer alguna reserva. En efecto, este método es siempre aplicable a la cura radical de la hernia crural, cuando el epiplón está sano; pero, en la hernia estrangulada, como el epiplón está inflamado y es más o menos séptico, es preferible no reducirlo dentro de la cavidad abdominal.

El epiplón mayor forma a menudo bridas que, ya en la cavidad abdominal, ya en un saco herniario, pueden llegar a ser el agente de la estrangulación. En este caso, el diagnóstico es imposible. En una autopsia de hernia estrangulada voluminosa, sólo a beneficio de una muy fina disección pude descubrir esta causa de estrangulación, que sin duda era la única, porque tanto el anillo como el cuello estaban muy dilatados. Creyéndome que se trataba de una hernia inflamada, no había procedido con la debida premura. La teoría de la inflamación de las hernias era causa de muchos errores iguales o análogos al presente, y ha contribuído mucho a aumentar las dudas en el ánimo del práctico. ¿La hernia está inflamada? ¿está estrangulada? ¿conviene operar? ¿se puede esperar? Tales eran las cuestiones que el cirujano se planteaba constantemente ante el enfermo, y muchas veces cuando se determinaba a obrar era ya tarde. Lo que hay es que el diagnóstico entre una hernia simplemente inflamada y otra estrangulada es, en la inmensa mayoría de los casos, imposible; y aun admitiendo que pueda establecerse esta distinción desde el punto de vista anatomopatológico, no es posible sustentarla desde el punto de vista clínico, porque, en definitiva, la inflamación es una causa de estrangulación; en su consecuencia, conviene seguir los consejos formulados por el doctor Gosselin, y obrar siempre como si se tratase de una estrangulación.

Podemos resumir las reglas establecidas a este objeto por Gosselin en las fórmulas siguientes:

Cuando el intestino ha salido de la cavidad abdominal y existen fenómenos que indican la suspensión del curso de las materias fecales, debemos procurar reducir el intestino *lo más pronto posible.*

A este fin, se procederá desde luego como sigue:

1.º Practicar la taxis sin cloroformización, colocando sucesivamente al enfermo en las actitudes que favorecen más la reducción;

2.º Si nada se alcanza, se procede a la taxis previa cloroformización;

3.º Si tampoco se consigue nada, sin esperar más, debe practicarse el desbridamiento.

Por desgracia, estas reglas tienen sus excepciones, sin las cuales la cuestión práctica de las hernias quedaría muy simplificada; pero no por esto es menos cierto que trazan una línea de conducta aplicable a la inmensa mayoría de los casos. Hoy día insistimos mucho menos sobre la taxis de lo que aconsejaba Gosselin, y con razón; pero, a mi entender, sería un grave error renunciar a ella, sobre todo en las primeras horas de la estrangulación. El argumento hoy en uso es que, practicando la cura radical después de la reducción del intestino se cura definitivamente el enfermo, en particular si es joven. Pero hay que advertir que la quelotomía por estrangulación es una operación más seria que la cura radical ordinaria, y que es infinitamente preferible reducir cuando puede hacerse sin peligro, dejando para más adelante la resección del saco, esto es, cuando haya desaparecido todo fenómeno inflamatorio. Esta prác-

tica me parece aún menos discutible en este caso que en la apendicitis en frío (1).

El epiplón mayor puede por sí solo constituir la hernia e inflamarse. Ahora bien, el *epiplocele* inflamado o *epiploítis* da lugar a un conjunto de síntomas análogos a los de la estrangulación intestinal: tumor irreductible, dolores abdominales, vómitos, etc.; pero, en general, no hay supresión completa de las deposiciones ni de la salida de los gases; la consistencia del tumor es algo diferente, etc., de manera que, por lo general, puede llegarse al diagnóstico.

CAPITULO II

Aparato digestivo

La porción abdominal del *aparato digestivo* comprende:
El estómago;
El intestino delgado;
El intestino grueso, excepto el recto.

ESTÓMAGO

En estos últimos tiempos, el estómago ha adquirido una importancia especial desde el punto de vista quirúrgico, por ser las operaciones en esta víscera relativamente frecuentes. Por eso pondremos especial interés en conocer rigurosamente las relaciones de este órgano y en particular con la pared abdómino-torácica.

Colocado entre el esófago y el duodeno, el estómago representa una vasta bolsa músculomembranosa en forma de gaita, que ocupa casi exclusivamente el hipocondrio izquierdo, avanzando un tanto por su extremidad pilórica hasta el epigastrio. Resulta, pues, que no está colocado delante, sino en gran parte en el lado izquierdo de la columna vertebral.

La forma y dirección del estómago son los que señala la figura 234. Este estómago representa el de un feto de unos siete meses, previa insuflación. He examinado el de otros individuos, y el aspecto es siempre el mismo, ya que no varía con el tiempo, pues se encuentra la misma forma en todas las edades. De esta disposición resulta que, de las dos corvaduras del estómago, la mayor mira casi directamente a la izquierda (y no hacia abajo, como se había dicho hasta ahora), y la menor hacia el lado derecho (y no hacia arriba). Por lo tanto, el eje mayor del estómago dista mucho de ser horizontal; es más bien vertical, ligeramente oblicuo, sin embargo, de arriba abajo y de izquierda a derecha. Las dos aberturas, cardias y píloro, están situadas en la dirección de una línea casi vertical y no horizontal, como generalmente se acostumbra a representar. En la figura 234 estos dos orificios están situados en un mismo plano vertical, caso, sin embargo, excepcional.

(1) La taxis en la estrangulación herniaria va perdiendo partidarios cada día, de modo que la mayoría de cirujanos se deciden por la operación, en cuanto establecen el diagnóstico de hernia estrangulada. La operación precoz apenas tiene más peligro, en estas condiciones, que en el caso de una hernia sin estrangulación. — *(N. del T.)*

Ya que el estómago es sólo accesible al cirujano por su cara anterior, estudiaremos tan sólo las relaciones de esta cara.

La cara anterior del estómago está en relación: 1.° Con las inserciones anteriores del diafragma; 2.° Con la cara inferior del lóbulo izquierdo del hígado; 3.° Con la cara interna de las quinta, sexta, séptima y octava costillas izquierdas y los espacios intercostales correspondientes, y 4.° Con la pared anterior del abdomen.

Según el doctor SÉDILLOT, el estómago en estado de vacuidad «está profundamente situado por debajo y detrás del diafragma, y oculto o cubierto

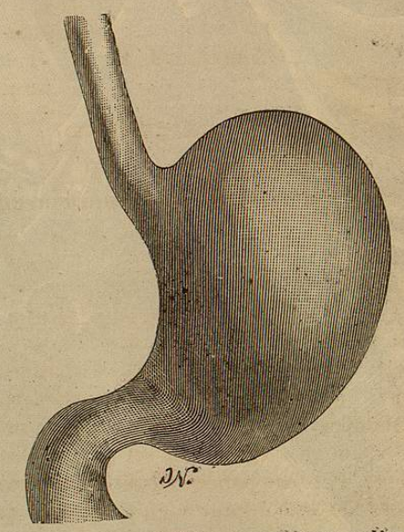

Fig. 234. — *Estómago de un feto de siete meses. Forma y dirección del mismo*

por el lóbulo izquierdo del hígado, el colon transverso, que sube hasta el diafragma, una parte del epiplón mayor y el reborde superior del bazo». Resulta de esta descripción que, por ningún punto, la cara anterior del estómago está en relación directa con la pared abdominal: por esto, para abrir el estómago, el doctor SÉDILLOT aconseja dividir transversalmente el músculo recto mayor, a unos dos dedos de las costillas falsas, y llegar a la cavidad a beneficio de una incisión crucial. «El mejor punto de referencia para no extraviarse me parece ser el lóbulo izquierdo del hígado. Encontrando éste, se sigue la superficie lateral hasta el diafragma, se encuentra el estómago por debajo de este músculo y no ofrece ninguna dificultad al separar el colon transverso hacia abajo y atrás.»

Veamos las relaciones del estómago con la pared abdominal, tal como las ha establecido el doctor L. LABBÉ, con motivo de la extracción de un tenedor, operación que este hábil cirujano practicó con el mejor éxito en un joven de diez y nueve años:

En primer término, en el cadáver, la corvadura mayor del estómago nunca