tica me parece aún menos discutible en este caso que en la apendicitis en frío (1).

El epiplón mayor puede por sí solo constituir la hernia e inflamarse. Ahora bien, el *epiplocele* inflamado o *epiploítis* da lugar a un conjunto de síntomas análogos a los de la estrangulación intestinal: tumor irreductible, dolores abdominales, vómitos, etc.; pero, en general, no hay supresión completa de las deposiciones ni de la salida de los gases; la consistencia del tumor es algo diferente, etc., de manera que, por lo general, puede llegarse al diagnóstico.

CAPITULO II

Aparato digestivo

La porción abdominal del *aparato digestivo* comprende:
El estómago;
El intestino delgado;
El intestino grueso, excepto el recto.

ESTÓMAGO

En estos últimos tiempos, el estómago ha adquirido una importancia especial desde el punto de vista quirúrgico, por ser las operaciones en esta víscera relativamente frecuentes. Por eso pondremos especial interés en conocer rigurosamente las relaciones de este órgano y en particular con la pared abdómino-torácica.

Colocado entre el esófago y el duodeno, el estómago representa una vasta bolsa músculomembranosa en forma de gaita, que ocupa casi exclusivamente el hipocondrio izquierdo, avanzando un tanto por su extremidad pilórica hasta el epigastrio. Resulta, pues, que no está colocado delante, sino en gran parte en el lado izquierdo de la columna vertebral.

La forma y dirección del estómago son los que señala la figura 234. Este estómago representa el de un feto de unos siete meses, previa insuflación. He examinado el de otros individuos, y el aspecto es siempre el mismo, ya que no varía con el tiempo, pues se encuentra la misma forma en todas las edades. De esta disposición resulta que, de las dos corvaduras del estómago, la mayor mira casi directamente a la izquierda (y no hacia abajo, como se había dicho hasta ahora), y la menor hacia el lado derecho (y no hacia arriba). Por lo tanto, el eje mayor del estómago dista mucho de ser horizontal; es más bien vertical, ligeramente oblicuo, sin embargo, de arriba abajo y de izquierda a derecha. Las dos aberturas, cardias y píloro, están situadas en la dirección de una línea casi vertical y no horizontal, como generalmente se acostumbra a representar. En la figura 234 estos dos orificios están situados en un mismo plano vertical, caso, sin embargo, excepcional.

(1) La taxis en la estrangulación herniaria va perdiendo partidarios cada día, de modo que la mayoría de cirujanos se deciden por la operación, en cuanto establecen el diagnóstico de hernia estrangulada. La operación precoz apenas tiene más peligro, en estas condiciones, que en el caso de una hernia sin estrangulación. — *(N. del T.)*

Ya que el estómago es sólo accesible al cirujano por su cara anterior, estudiaremos tan sólo las relaciones de esta cara.

La cara anterior del estómago está en relación: 1.° Con las inserciones anteriores del diafragma; 2.° Con la cara inferior del lóbulo izquierdo del hígado; 3.° Con la cara interna de las quinta, sexta, séptima y octava costillas izquierdas y los espacios intercostales correspondientes, y 4.° Con la pared anterior del abdomen.

Según el doctor SÉDILLOT, el estómago en estado de vacuidad «está profundamente situado por debajo y detrás del diafragma, y oculto o cubierto

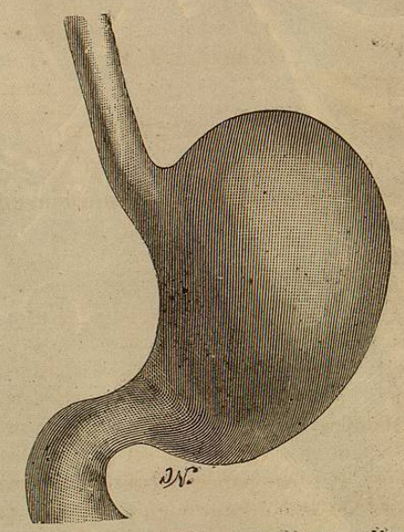

Fig. 234. — *Estómago de un feto de siete meses. Forma y dirección del mismo*

por el lóbulo izquierdo del hígado, el colon transverso, que sube hasta el diafragma, una parte del epiplón mayor y el reborde superior del bazo». Resulta de esta descripción que, por ningún punto, la cara anterior del estómago está en relación directa con la pared abdominal: por esto, para abrir el estómago, el doctor SÉDILLOT aconseja dividir transversalmente el músculo recto mayor, a unos dos dedos de las costillas falsas, y llegar a la cavidad a beneficio de una incisión crucial. «El mejor punto de referencia para no extraviarse me parece ser el lóbulo izquierdo del hígado. Encontrando éste, se sigue la superficie lateral hasta el diafragma, se encuentra el estómago por debajo de este músculo y no ofrece ninguna dificultad al separar el colon transverso hacia abajo y atrás.»

Veamos las relaciones del estómago con la pared abdominal, tal como las ha establecido el doctor L. LABBÉ, con motivo de la extracción de un tenedor, operación que este hábil cirujano practicó con el mejor éxito en un joven de diez y nueve años:

En primer término, en el cadáver, la corvadura mayor del estómago nunca

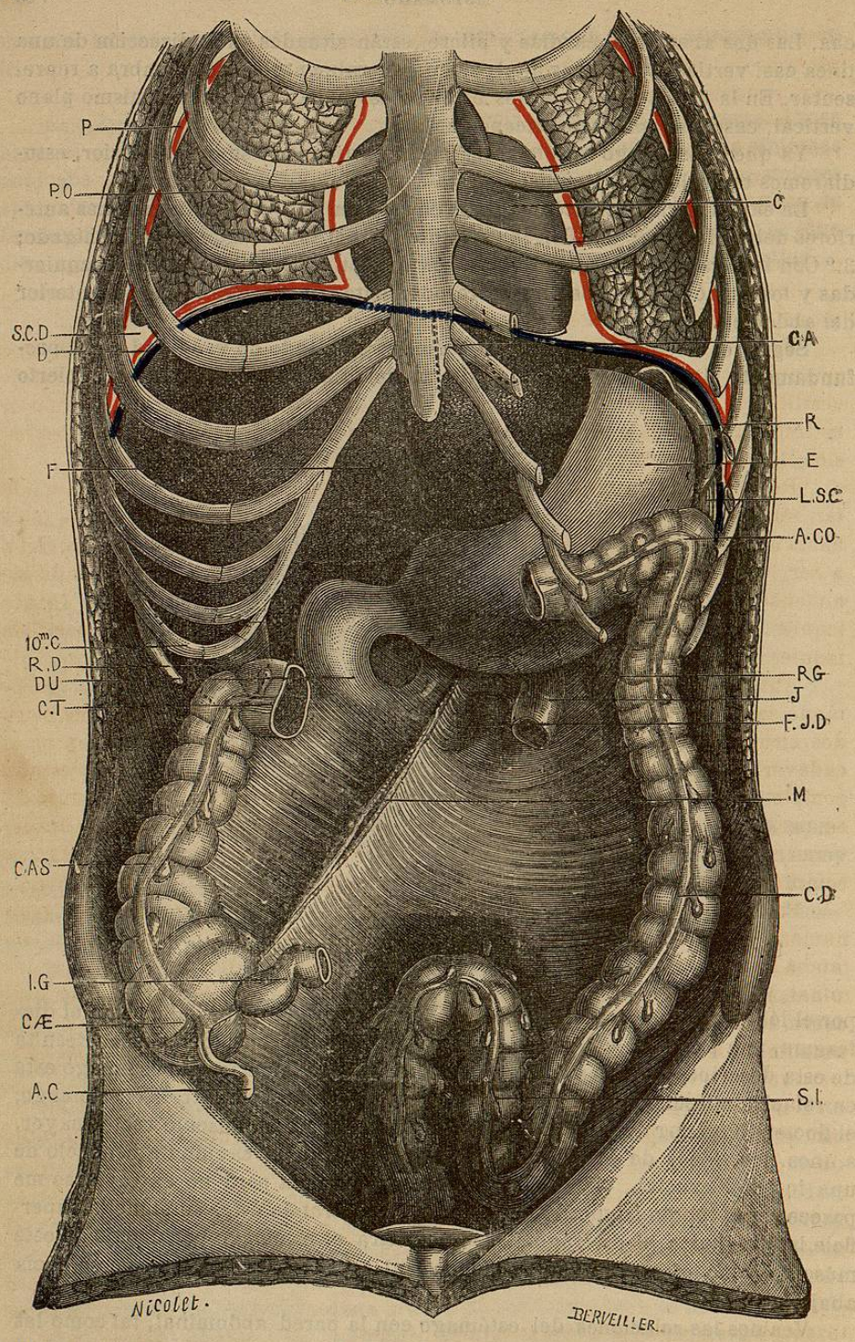

Fig. 235. — *Relaciones del estómago, del hígado y del bazo con la cavidad torácica. Intestino grueso. Fosita yeyunoduodenal.* Adulto; 1/3 del tamaño natural

AC, apéndice ileocecal.
ACO, ángulo del colon transverso y del colon descendente.
C, corazón.
CA, cardias (punteado negro).
CAS, colon ascendente.

asciende por encima de una línea transversal que de cada lado pasa por el reborde de las costillas falsas y a nivel del cartílago de la novena costilla. Si en el cadáver sucede esto, con mucho mayor motivo debe suceder en el vivo, en cuyo caso las mayores espiraciones nunca son tan completas como la espiración cadavérica. Para reconocer el punto preciso por donde debe pasar esta línea, uno de mis preparadores, el doctor Ch. Labbé, a quien debo el dibujo de la figura 236, ha buscado un punto de referencia. En primer lugar, ha indicado que el vértice del cartílago de la décima costilla está unido al cartílago de la novena por un ligamento de 6 a 7 milímetros de altura. Resulta de aquí que este cartílago de la décima costilla es muy movible, que se mueve rozando y que es bastante fácil determinar con el dedo un ruido especial.

Por encima de la prominencia de este cartílago existe una depresión, que se encuentra siguiendo con el dedo de abajo arriba el reborde de las falsas costillas. Ahora bien, el cartílago de la novena costilla, de donde debe partir la línea transversal, está situado inmediatamente por encima de esta depresión, la cual de este modo viene a ser un seguro punto de referencia.

Resulta, pues, según L. Labbé, que la cara anterior del estómago vacío tan sólo es directamente accesible en un espacio triangular, cuya base mira hacia abajo y corresponde a la corvadura mayor del estómago (o, lo que viene a ser lo mismo, a la línea transversal que une entre sí los cartílagos de las novenas costillas), y cuyos bordes están formados: a derecha por el lóbulo izquierdo del hígado, y a izquierda por el reborde de las falsas costillas izquierdas.

Antes consideraba yo como inexacta la descripción de Sédillot, aceptando exclusivamente la propuesta por L. Labbé; pero la verdad es que estos dos cirujanos tienen razón. Desde entonces he encontrado en el vivo y en el cadáver la disposición indicada por Sédillot, es decir, que el estómago estaba completamente oculto debajo de las costillas y sin presentar ningún punto de su cara anterior en contacto con la pared abdominal, siendo el colon transverso el que en seguida se presentaba a los ojos del operador; desde luego se comprende la importancia de este dato anatómico.

Por otra parte, la descripción que hace León Labbé es exacta en gran número de casos, y el punto de mira por él señalado no ha perdido su importancia desde el punto de vista del sitio en que conviene dividir la pared abdominal. Pero, desde el momento que queda abierta la cavidad, me parece evidente, como a Sédillot, que el lóbulo izquierdo del hígado es el mejor guía para llegar a la pared anterior del estómago, que se encuentra siempre en contacto con este lóbulo.

Voy, pues, a exponer el procedimiento operatorio que me parece mejor para practicar la gastrotomía. Buscar primeramente la línea transversal indi-

CD, colon descendente.
CAE, ciego.
CT, colon transverso, una de cuyas partes ha sido separada para poder indicar los órganos situados detrás.
D, diafragma.
DU, duodeno, cuya última porción se halla señalada por el punteado.
E, estómago, cuya porción cubierta por el lóbulo izquierdo del hígado está indicada por el punteado.
F, hígado.
FJD, fosita yeyunoduodenal.
IG, término del intestino delgado.
J, principio del yeyuno.
LSC, ligamento esplenocólico.
M, inserción del mesenterio.
P, pleura.
PO, pulmón.
R, bazo.
RD, riñón derecho.
RG, riñón izquierdo.
SCD, seno costodiafragmático.
SI, S ilíaca.
10.ª C, décima costilla derecha.

cada por Carlos LABBÉ, que une las dos novenas costillas. A 1 centímetro por dentro de las falsas costillas izquierdas (teniendo cuidado de acercarse todo lo posible al reborde del tórax), practíquese una incisión de 6 centímetros paralela a este reborde, incisión que irá a terminar por su extremo inferior a la línea indicada anteriormente. Sucesivamente se van dividiendo las diversas capas de la pared abdominal sin interesar el recto anterior.

Una vez abierto el peritoneo, véase cuál es el órgano que aparece. Si es el colon transverso (que se conocerá por su aspecto abollado), hágase descender con el dedo buscando el lóbulo izquierdo del hígado; por debajo de este lóbulo, debe encontrarse siempre la pared anterior del estómago, fácilmente reconocible por su aspecto grisáceo y enteramente liso. Al mismo tiempo aparece el epiplón mayor, que parte de la gran corvadura.

Si se abre el estómago para establecer una boca estomacal consecutivamente a una estrechez del esófago, deben fijarse necesariamente los bordes de la herida visceral a los de la herida abdominal. Si, por el contrario, se tra-

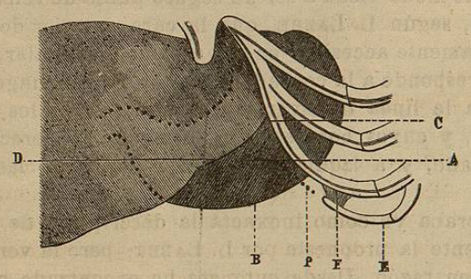

Fig 236. — *Relaciones de la cara anterior del estómago con el hígado, los cartílagos costales y la pared abdominal anterior*

A, cara anterior del estómago.
B, corvadura mayor del estómago.
C, cartílago de la novena costilla.
D, lóbulo izquierdo del hígado.
E, cartílago de la décima costilla.
F, ligamento que une entre sí los cartílagos de las novena y décima costillas.
P, línea de puntos que indica la incisión que conviene practicar para descubrir la cara anterior del estómago.

tara de la extracción de un cuerpo extraño, se suturará, poniendo especial cuidado, la herida estomacal, reduciendo luego la víscera dentro de la cavidad del abdomen.

Es bueno recordar que por muy cerca que esté del reborde costal, la incisión recaerá siempre en un punto mucho más cercano del píloro que del gran fondo de saco, lo cual resulta de la dirección del estómago tal como acabo de indicar.

Cuando en vez de la cara anterior del estómago debe ponerse al descubierto el píloro, no procede practicar la incisión tal como acabo de describirla. Ya he indicado anteriormente que el cardias y el píloro se encontraban situados, generalmente, sobre una línea ligeramente oblicua de arriba abajo y de izquierda a derecha. Podemos añadir, para mayor precisión y como punto de referencia, que el cardias corresponde al borde izquierdo del esternón, al paso que el píloro se halla situado en la prolongación del borde derecho de este mismo hueso.

El píloro, por lo tanto, rebasa ligeramente hacia la derecha la línea media y si a esto añadimos que algunas veces se encuentra situado en la misma línea que el cardias, se comprenderá que la mejor incisión para llegar sobre esta

parte del estómago es sobre la línea media de la pared abdominal entre los dos músculos rectos.

La relación del cardias con el borde izquierdo del esternón servirá de guía para introducir una sonda en el esófago en el caso de cateterismo retrógrado de este conducto.

La dificultad de poner el estómago al descubierto, cuando está retraído, no existe cuando se trata de un neoplasma de las paredes o del píloro.

El *sistema linfático* del estómago ha adquirido en nuestros tiempos mayor importancia, desde que el cáncer de este órgano ha entrado bajo el dominio de la cirugía. El doctor CUNEO lo ha estudiado desde este punto de vista y ha podido comprobar que los ganglios que reciben de un modo directo los vasos linfáticos del estómago son rápidamente invadidos, en particular los de la pequeña corvadura, por lo cual se hace necesario resecar, en la mayor extensión posible, la masa neoplásica. De otro modo los ganglios vecinos no tardan en afectarse, haciendo inútil la extirpación. Por esto la tendencia general es la de practicar una operación paliativa, la gastroenterostomía, que proporcionará al enfermo un alivio considerable (1).

INTESTINO DELGADO (véase fig. 232)

El *intestino delgado* es la porción del tubo intestinal comprendida entre el estómago y el ciego. En cada uno de sus extremos se encuentra una válvula: la pilórica por el lado del estómago, y la íleocecal por el lado del ciego.

La longitud total del intestino delgado es, por término medio, de 8 metros. Por lo demás, es variable en los distintos sujetos; de manera que BEAU encontró un intestino delgado que no pasaba de 2,76 metros, con la notable particularidad de que, en este caso, existían válvulas conniventes en toda su longitud. El intestino delgado tiene mucho mayor diámetro en su origen que en su terminación.

Encuéntranse a veces en él divertículos, que han sido perfectamente estudiados, desde el punto de vista anatómico y patológico, por el doctor CAZIN. Casi constantemente únicos, estos divertículos ocupan siempre el íleon, y su punto de emergencia más común es el tercio inferior de este intestino. Suelen nacer del borde libre, algunas veces de las caras laterales, más raramente del borde mesentérico del intestino. Ordinariamente su longitud es de 7 a 8 centímetros; puede no ser más que de 2 o 3 y llegar hasta 18 o 20 centímetros. El doctor CAZIN considera, con respecto a su forma, cuatro tipos: cilíndricos; cónicos de extremidad mayor dirigida hacia el intestino; cónicos con disposición inversa, y por último, globulosos; pero, en este caso, nunca pediculados. Su estructura es a corta diferencia la misma que la del intestino delgado, con la sola circunstancia de que el vértice esté muy adelgazado por causa de la falta de fibras musculares. Son generalmente movibles en todos sentidos.

Casi siempre inofensivos, estos divertículos pueden, sin embargo, ser causa de diversos accidentes. Se inflaman a veces, contraen adherencias con las partes inmediatas y vienen de este modo a constituir una causa de estrangulación interna. Puede suceder también que formen un nudo alrededor de

(1) Téngase en cuenta la época en que escribía TILLAUX (1902) al hacer la manifestación precedente, pues hoy todos convienen en que la gastroenterostomía contra el cáncer gástrico sólo puede aceptarse como paliativa en contados casos y en los demás resulta sin provecho, en cambio la gastrectomía se considera como la única operación racional. — *(N. del T.)*

un asa intestinal; asimismo pueden dislocarse o introducirse en los anillos del abdomen, constituyendo de este modo una *hernia diverticular*.

Existe a veces un divertículo *ileoumbilical*, divertículo de Meckel que puede determinar la producción de una fístula descrita por el doctor CAZIN con el nombre de *fístula enteroumbilical diverticular*. No me es posible cosa que mencionar aquí estos interesantes hechos, que se comprenden perfectamente conociendo la evolución de la vesícula umbilical, y remitir al lector al notable trabajo del citado colega. Además, he indicado ya la existencia de ese divertículo al tratar del ombligo y algunas de las consecuencias patológicas que de él derivan.

Se distinguen en el intestino delgado tres porciones: *duodeno, yeyuno* e *íleon;* no obstante, a estas dos últimas frecuentemente se las une con el nombre de *yeyunoíleon*, porque no existe entre ellas ninguna línea de demarcación.

El intestino delgado está constituído por cuatro túnicas: *serosa, muscular, celular* y *mucosa*.

La túnica serosa, por su extremada delgadez, deja ver por transparencia las fibras musculares subyacentes. La túnica muscular se compone de dos planos de fibras lisas: uno *superficial*, más delgado, comprende fibras de dirección longitudinal, regularmente repartidas por toda la circunferencia del intestino; el otro, *profundo*, más grueso, se compone de fibras circulares. A la capa muscular son debidos los movimientos vermiculares designados con el nombre de *peristálticos* o *antiperistálticos*, según que se dirijan hacia el ciego o hacia el estómago. La parálisis de las fibras musculares del intestino constituye un conjunto de accidentes perfectamente estudiados por el doctor HENROT con el nombre de *seudoestrangulación*. Por el contrario, la contractura de estas mismas fibras puede obliterar por completo la luz del intestino, dando origen a una variedad en realidad muy rara) de obstrucción intestinal.

La túnica celular está muy flojamente unida a la precedente, al paso que está adherida a la mucosa y la acompaña en sus movimientos. Puede engrosarse considerablemente a consecuencia de inflamaciones crónicas o de ulceraciones de esta última, y, desde este punto de vista, desempeña un papel muy importante en la producción de ciertas lesiones del recto, de las que me ocuparé más adelante.

La túnica mucosa es notable por la presencia, en su superficie interna, de gran número de repliegues, que nunca se borran por más que se distienda el intestino y llevan el nombre de *válvulas conniventes*. Estas válvulas empiezan en el duodeno a algunos centímetros del píloro. En esta porción del intestino las hay en gran número, y continúan así hasta casi la mitad del yeyunoíleon, y disminuyen en seguida paulatinamente, para desaparecer casi por completo en las inmediaciones de la válvula íleocecal.

Me limitaré a señalar las vellosidades de que está cubierta la mucosa, y que se extienden desde el píloro hasta el borde libre de la válvula íleocecal.

Me limitaré también a mencionar el gran número de glándulas que en este órgano se encuentran: 1.° Las *glándulas tubulares* o *de Lieberkühn*, esparcidas por toda la longitud del intestino delgado y continuándose también en el grueso; 2.° Las *vesiculares* o *foliculares*. Los folículos son *solitarios* o *agmíneos*. Los folículos solitarios estan diseminados por toda la extensión de la mucosa; los agmíneos o *glándulas de Peyero*, llamadas también *chapas estampadas* por CRUVEILHIER, ocupan el borde convexo del intestino, es decir, el borde opuesto a la inserción del mesenterio, y se encuentran principalmente

hacia la terminación del intestino delgado, y 3.° Las *glándulas acinosas* o *en racimo* o *glándulas de Brunnero*, que sólo se las encuentra en el duodeno.

El *duodeno*, situado profundamente delante de la columna vertebral, es completamente inmóvil, de modo que nunca se le encuentra en las hernias; gracias a la profundidad en que está situado, no es posible herirlo aisladamente.

Su longitud total es de unos 20 centímetros y su forma recuerda bastante bien la de una herradura, cuya concavidad, dirigida a la izquierda, abraza la cabeza del páncreas. Se consideran en él tres porciones distinguidas por primera, segunda y tercera: la primera se dirige a la derecha, hacia arriba y un poco atrás; la segunda es vertical, y la tercera, que comienza siendo horizontal, se dirige luego hacia arriba (D, fig. 232) para continuarse con el yeyuno.

También se las puede designar con el nombre del órgano con el cual cada una está más especialmente en relación: así la primera, que se dirige ligeramente hacia arriba, atrás y a la derecha, se llama *porción hepática;* la segunda, *porción renal*, y la tercera, *porción pancreática*. La primera está comprendida en el epiplón gastrohepático y, por tanto, es movible, al paso que el peritoneo se limita a pasar por delante de las otras dos, que de este modo quedan inmovilizadas; de aquí que, en los casos de obstrucción del colédoco, únicamente podrá anastomosarse la vesícula biliar con la primera de estas porciones. Más adelante señalaré las relaciones de este conducto con el duodeno.

Cuando se separa el paquete del intestino delgado hacia la derecha, como ocurre en la figura 232, se observa muchas veces a nivel del duodeno, cuyo relieve se aprecia por detrás del peritoneo, un fondo de saco más o menos pronunciado, llamado por otro nombre *fosita yeyunoduodenal*. Esta fosita no es constante y falta algunas veces, como aconteció en el sujeto que sirvió para la figura 232. Puede observarse, al contrario, en la figura 235. Yo he podido apreciarla en un grado mucho mayor de desarrollo que el que representa esta figura. Es decir, que esta fosita ofrece muchas variantes. Hasta puede suceder, rigurosamente hablando, que dé paso a alguna asa intestinal, y de aquí la producción de una variedad de estrangulación interna.

El *yeyunoíleon* constituye, propiamente hablando, el intestino delgado; sujeto a la columna vertebral por el mesenterio, forma dentro de la cavidad abdominal una masa flotante que se inclina en todos sentidos y llena los vacíos que se producen; separado de la pared abdominal únicamente por el epiplón mayor, es especialmente interesado por los traumatismos que obran contra el abdomen. Las *contusiones* del intestino delgado pueden tener lugar en dos condiciones diferentes: o bien el cuerpo del herido estaba apoyado contra un objeto resistente y no ha podido substraerse a la violencia, o bien el herido pudo doblar el tronco en el momento de recibir el golpe y apartarse hacia atrás. Fácilmente se comprende que el efecto debe ser diferente en estas dos condiciones, aun suponiendo igual la intensidad de la violencia; por lo tanto, el cirujano debe poner especial cuidado en enterarse de esta circunstancia.

Cuando el intestino se ha dilacerado, aparecen desde luego fenómenos extraordinariamente graves y el herido sucumbe. La contusión del intestino, aun no siendo muy intensa, puede determinar la muerte en los días que siguen al accidente, circunstancia que el práctico no debe olvidar. He aquí lo que

sucede: un sujeto ha recibido un golpe en el abdomen, el intestino delgado ha sufrido una contusión en un punto poco extenso, la pared abdominal está completamente íntegra, y son insignificantes los accidentes tanto locales como generales; el herido anda por su pie y a veces se presenta solo en el hospital; al cuarto o quinto día se desarrollan fenómenos cuya terminación más frecuente es la muerte. En la autopsia se encuentra una peritonitis y algunas veces perforación del intestino delgado. La contusión había producido una escara y ésta se desprendió.

En su consecuencia, el pronóstico deberá ser muy reservado siempre que se trate de una contusión del abdomen, sobre todo cuando el dorso del herido estaba apoyado contra un objeto resistente en el momento del golpe. Esta reserva es tanto más motivada, cuanto que, a consecuencia de estas contusiones, pueden encontrarse lesiones tan variadas como imprevistas y graves, que ni siquiera corresponden al tubo digestivo. En 1875 ingresó en mi clínica del hospital Lariboisière un cochero, quien, teniendo cogidos sus dos caballos por las riendas para hacerlos retroceder, en un momento en que él se apoyaba en un poste, recibió una fuerte contusión en la región hipogástrica, ocasionada por el extremo de la lanza del coche. Pocos accidentes se desarrollaron durante los primeros días, pero no por esto dejé de ser muy reservado tocante al pronóstico; pronto se vió lo motivado de este proceder, porque no tardó en aparecer la gangrena, invadiendo todo el miembro inferior izquierdo. Había sido desgarrada la arteria ilíaca primitiva izquierda (1), y, lo que es más de extrañar, ni la pared abdominal ni el intestino delgado, colocados delante de la arteria, presentaban el más ligero indicio de contusión.

Siempre que, en un caso de contusión, el cirujano sospeche una lesión del intestino, debe procederse cuanto antes a la laparotomía.

En toda contusión del abdomen debe pensarse siempre en la posibilidad de una escara del intestino, y tratar al enfermo bajo esta previsión. Si se forma una escara, es de creer que en el período de eliminación se producirá una peritonitis local, que ocasionará adherencias entre el asa enferma y su inmediata, de modo que, en el momento de la caída de la escara, no existirá ya comunicación entre el punto perforado y la cavidad peritoneal. Para conseguir este resultado, se procurará inmovilizar el intestino todo lo posible, prescribiendo una dieta rigurosa y el opio a altas dosis, a no ser que haya indicación de practicar la laparotomía. Recuerde el lector lo dicho en el capítulo *Pared anterolateral del abdomen,* en donde me he ocupado de las contusiones de esta región.

He dicho anteriormente que, en las heridas un poco extensas de la pared abdominal, el epiplón y el intestino podían precipitarse fuera de la cavidad; pero es muy posible que al propio tiempo el intestino se halle interesado y que antes de reducirlo sea necesario practicar en él una sutura. Con razón los cirujanos de nuestra época se han ocupado mucho de las heridas del intestino. JOBERT (de Lamballe) fué el primero que formuló el precepto de que el único modo racional de sutura del intestino es la coaptación recíproca de las superficies serosas. Nadie desconoce la rapidez con que las superficies peritoneales

(1) La lesión de la arteria ilíaca primitiva era muy notable, ocupaba exactamente el punto de su bifurcación. La ilíaca primitiva, la interna y la externa estaban transformadas en un cordón negruzco redondeado y adherido al tejido celular inmediato; las venas estaban intactas. Abriendo la ilíaca primitiva, encontré una rasgadura de las túnicas internas y media del vaso, las cuales, encogidas hacia arriba y abajo, obliteraban la luz del vaso, tal como sucede cuando se practica la torsión. Entre los extremos separados, la túnica externa estaba muy dilatada y un coágulo blando ocupaba esta dilatación.—*(N. del A.)*

inflamadas se adhieren entre sí. Un experimento de TRAVERS, que todo el mundo ha repetido, evidencia la rapidez con que se efectúa esta adherencia y el inmenso papel que desempeña en ciertos traumatismos del intestino. Se liga por completo un asa del intestino delgado en un perro; se cortan los hilos a nivel del nudo, se reintroduce el intestino en el vientre y se acaba suturando la pared abdominal. Al tercero o cuarto día, las funciones digestivas se restablecen y el perro queda curado.

He aquí lo que sucede: el hilo determina todo alrededor del intestino delgado un profundo surco en el cual se oculta. Los dos labios del surco, formados por el peritoneo, no tardan en adherirse entre sí, este hilo corta rápidamente las túnicas y cae dentro del intestino, cuya cavidad queda así restablecida. Dos o tres meses después, apenas si se encuentra en el interior del intestino un ligero repliegue de la mucosa indicando el sitio en que tuvo lugar la operación.

Este experimento de TRAVERS nos explica los fenómenos que acontecen en el hombre en la invaginación intestinal: cuando se produce la eliminación del cilindro invaginado, la continuidad del intestino se restablece de un modo análogo al sobredicho.

Una herida estrecha, una puntura del intestino, no presentan en general gravedad alguna; como la mucosa viene a cerrar inmediatamente el orificio, no existe separación de los bordes. Por esto se puede casi impunemente puncionar el intestino en los casos de timpanismo o de estrangulación interna. En su consecuencia, si en una operación de hernia estrangulada se tuviese la mala suerte de producir una ligera puntura en el intestino, se le podría reducir sin previa sutura; pero sería más prudente, sin embargo, cerrar la pequeña herida con un hilo de seda.

Se experimenta a veces alguna dificultad, aun después del desbridamiento, para reducir un asa intestinal muy distendida; en este caso, no habría inconveniente en practicar una finísima puntura para evacuar los gases.

Si la herida presentase una separación de sus bordes, pero sin comprender todo el perímetro del intestino, se practicaría una sutura, la de LAMBERT con hilos de seda; se reduciría en seguida el intestino, cortando los hilos a nivel del nudo y abandonándolos dentro del abdomen.

Si el intestino estuviese completamente cortado al través, en opinión de JOBERT convendría replegar uno de los extremos hacia dentro e introducir en éste el otro extremo, siempre poniendo en contacto las superficies serosas, condición indispensable para el buen éxito. Pero, en este caso, se presenta una dificultad que muchas veces debe ser insuperable: ¿cómo podemos distinguir en el acto el extremo superior del inferior? Porque en estas circuntancias, esta diferenciación es indispensable, puesto que *debemos invaginar el extremo superior dentro del inferior,* a fin de que las materias, al pasar, depriman y de ningún modo puedan levantar la válvula resultante. La invaginación en sentido inverso, es decir, del extremo inferior dentro del superior, hace casi fatalmente imposible la curación. La mejor sutura para estos casos es la de LEMBERT. No presenta más inconveniente que el de formar como una cresta circular que disminuye algún tanto el calibre del intestino. CHAPUT ha venido a demostrarnos que no hay necesidad de adosar las serosas para obtener la reunión de los dos extremos de intestino, pero sí de poner en contacto exactamente las capas celulosas después de haber raspado la mucosa con la cucharilla cortante. La sutura practicada de este modo forma una cresta de prominencia exterior. Lo más seguro aquí es practicar primeramente una sutura mucomucosa y, por encima de ésta, una serie de suturas seroserosas con el botón de MURPHY o sin él.