siguiente: introduciendo el dedo índice en la herida, sígase la fosa ilíaca interna hacia la línea media hasta que quede el dedo detenido. El obstáculo lo forma la hoja izquierda del mesocolon ilíaco. Atráigase con el dedo el intestino sobre que se refleja la serosa, y será con seguridad la S ilíaca.

CAPITULO III

De los anexos del tubo digestivo

APARATO BILIAR

El *aparato biliar* se compone del hígado y de los conductos excretores de la bilis.

Del hígado

El *hígado* es una glándula destinada a la secreción de la bilis y a la producción de una substancia denominada, por CL. BERNARD, *glucógeno,* que se transforma en azúcar.

La bilis llega al duodeno por los conductos biliares, al paso que el azúcar sale del hígado por las venas suprahepáticas, que lo vierten incesantemente en la vena cava inferior.

Desde el punto de vista anatómico y fisiológico, el hígado tiene, pues, grandísima importancia; no obstante, he de ocuparme exclusivamente de lo que a la cirugía interesa.

La glándula hepática, no sólo es la más voluminosa de las del cuerpo, sino que ella por sí sola es mayor que todas las demás reunidas. Su peso es por término medio de 2 kilogramos.

El hígado ocupa todo el hipocondrio derecho, una parte del epigastrio y adelanta hasta el hipocondrio izquierdo (véase la fig. 235, pág. 744). Está oculto debajo de la bóveda del diafragma, al cual se halla íntimamente unido por repliegues peritoneales que forman los ligamentos *coronario* y *triangulares*. El diafragma es el único órgano que separa el hígado de la pleura y del pulmón; por esto no es muy raro ver abscesos del hígado, y aun quistes hidatídicos de este mismo órgano, que se abren en la pleura. Debemos poner mucho cuidado en no confundir estas lesiones con ciertos abscesos que se desarrollan en el espesor de la pared abdominal, probablemente a consecuencia de una rotura muscular.

El hígado está cubierto por las siete u ocho últimas costillas derechas.

Bueno será que recordemos aquí la presencia del seno costodiafragmático tapizado por la pleura, y en el cual se introduce el pulmón en el momento de la inspiración. En una cierta altura, el hígado está en relación con este seno. Por esto una herida puede interesar a la vez la pleura, el pulmón derecho, el diafragma, el peritoneo y el hígado, sobre todo cuando lleva una dirección oblicua de arriba abajo. Hay algunas colecciones de la cara convexa del

hígado a las que únicamente puede llegarse atravesando el seno por un espacio intercostal (procedimiento de Israel).

En estado normal y en la posición horizontal, el hígado no sobresale del reborde cartilaginoso de las costillas. Cuando la macicez permite comprobar que ha descendido por debajo de este reborde, es que está hipertrofiado, lo empuja hacia abajo un derrame pleurítico o sufre una ptosis. Traspasa el apéndice xifoides sobre la línea media y cubre una parte de la cara anterior del estómago.

GLISSON ha comparado la forma del hígado a la de un segmento de ovoide, cuya extremidad mayor mira a la derecha y la menor a la izquierda.

Se consideran en el hígado: una cara superior y anterior, que es convexa; otra inferior y posterior, cóncava; un borde anterior e inferior, delgado y cortante; un borde posterior y superior, muy grueso; una extremidad derecha, redondeada y voluminosa, y otra izquierda, delgada, y que termina en forma de lengüeta.

Un repliegue del peritoneo, llamado *ligamento falciforme* o *suspensorio del hígado,* divide la cara convexa en dos lóbulos: derecho e izquierdo; el primero es mucho más voluminoso que el segundo.

Me contentaré con mencionar tan sólo las particularidades que ofrece la cara inferior del hígado. Distínguense en primer término dos surcos profundos: uno anteroposterior, *surco de la vena umbilical,* y otro transversal, que converge con el primero en ángulo recto, se llama *surco de la vena porta,* el *hilio del hígado.* Por delante del surco transversal se encuentra el *lóbulo cuadrado* o *eminencia porta anterior,* y por detrás del mismo surco está el *lóbulo de Spigelio* o *eminencia porta posterior,* y enteramente hacia atrás, en el mismo borde posterior, se encuentra el *surco de la vena cava inferior.* Más a la derecha y cerca del borde anterior está la *vesícula biliar.* Esta cara está en contacto con el ángulo que forman los colones ascendente y transverso, en su extremo izquierdo con una porción de la cara anterior del estómago y por delante del epiplón gastrohepático con algunas circunvoluciones del intestino delgado.

El borde anterior, dirigido oblicuamente hacia arriba y a la izquierda, presenta dos escotaduras: una profunda y angular, que corresponde al surco de la vena umbilical, y otra situada en el lóbulo derecho, superficial y redondeada, destinada a recibir el fondo de la vesícula biliar.

El peritoneo forma al hígado una cubierta casi completa; tan sólo falta en el surco transversal, en el canal de la vena cava inferior, en la fosita de la vesícula biliar y en el borde posterior entre los dos repliegues del ligamento coronario.

La túnica fibrosa o cápsula de Glisson forma al hígado una cubierta completa y además envía prolongaciones a su interior.

De las relaciones asignadas al hígado, se desprende que un tumor desarrollado a expensas de su cara convexa debe necesariamente estar en relación con la pared abdominal sin interposición de intestino y, en su consecuencia, el ruido de percusión será macizo. Cuando el tumor ocupa la cara inferior, las condiciones anatómicas son diferentes y aun varían, por lo demás, según que esté situado por delante o por detrás del epiplón gastrohepático. En el primer caso, es posible, rigurosamente hablando, que llegue a alcanzar la pared sin interposición de intestino; pero se concibe también que el colon transverso puede cubrirlo. En el segundo, supongamos, por ejemplo, que el tumor tiene por base el lóbulo de Spigelio, en cuyo caso quedará forzosamente cubierto por

una parte mayor o menor de intestino, será sonoro a la percusión y el diagnóstico anatómico resultará poco menos que imposible.

El epiplón únicamente se inserta en la parte media de la cara inferior del

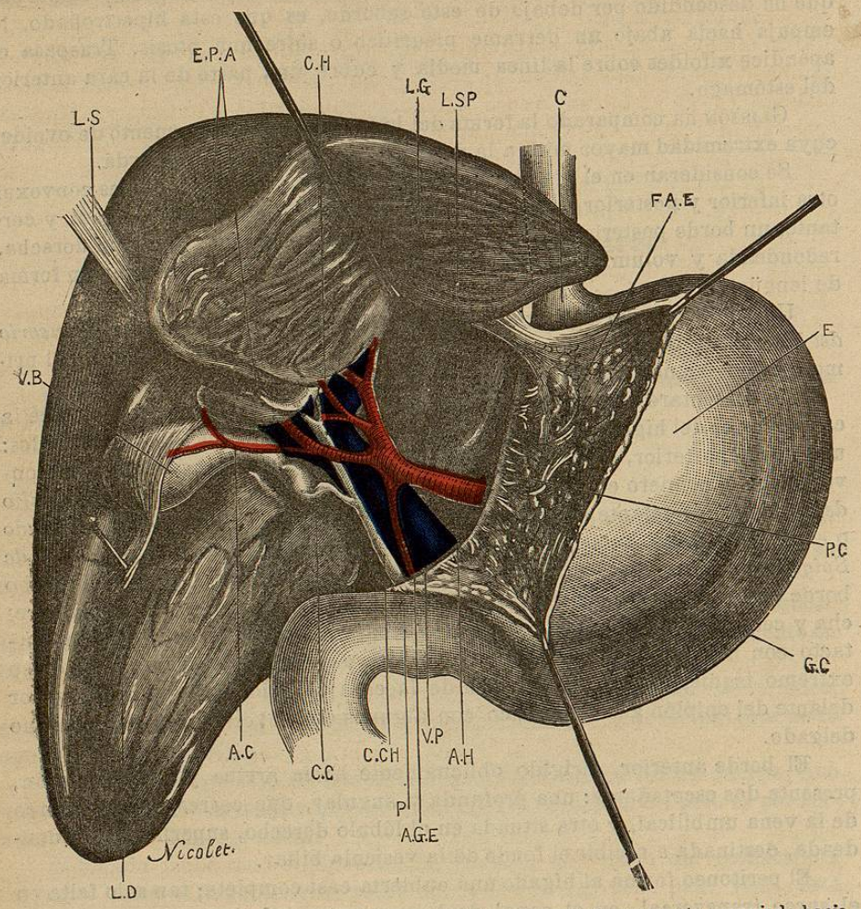

Fig. 240. — *Epiplón gastrohepático.* La cara inferior ha sido fuertemente empujada hacia arriba, sobre todo a nivel del lóbulo izquierdo. (Adulto; 1/2 del tamaño natural)

AC, arteria cística.
AGE, arteria gastroepiploica derecha.
AH, arteria hepática.
C, cardias (punteado detrás del extremo del lóbulo izquierdo del hígado).
CC, conducto cístico.
CCH, conducto colédoco.
CH, conducto hepático.
E, estómago.
EPA, eminencia porta anterior.
FAE, hoja anterior del epiplón gastrohepático, desprendida del hilio del hígado e invertida sobre el estómago.
GC, corvadura mayor del estómago.
LD, lóbulo derecho del hígado.
LG, lóbulo izquierdo del hígado.
LS, ligamento suspensorio del hígado.
LSP, lóbulo de Spigelio.
P, píloro.
PC, corvadura menor del estómago.
VB, vesícula biliar.
VP, vena porta.

hígado. Lateralmente, el lóbulo derecho está en contacto con el riñón del mismo lado; el izquierdo llega a veces a alcanzar el borde anterior del bazo; de ahí que, en algunos casos, es poco menos que imposible, refiriéndose solamente

a los signos físicos, determinar cuál de estos dos órganos ha dado origen al tumor, sobre todo si éste llega a alcanzar algún volumen.

El *color* normal del hígado es rojo obscuro. Puede ser más o menos amarillo en los hígados grasientos y en los cirróticos, así como puede tener un tinte verdoso o pizarroso.

El tejido del hígado se distingue por su friabilidad; por esto se desgarra fácilmente en las caídas desde un sitio elevado, o bien a consecuencia de contusiones en el abdomen: vense entonces prolongadas grietas irradiándose sobre su cara convexa. Encuéntranse a veces en su interior derrames sanguíneos sin que en su superficie exterior se noten indicios de contusión; en estos casos es que el hígado ha experimentado una fuerte conmoción, como de ello he observado recientemente un caso.

El accidente más temible de las heridas del hígado es la hemorragia interna. Cuando los signos clínicos (véase *Pared anterolateral del abdomen)* hacen temer esta grave complicación, es necesario abrir en seguida y ampliamente el abdomen, ir en busca de la herida y practicar la sutura. Como el hígado es muy friable, conviene comprender en la sutura bastante espesor del tejido, introducir la aguja a mayor profundidad que la herida, a fin de coaptar bien las superficies y apretar no más que moderadamente el hilo, que debe ser grueso, para que no corte el tejido.

En el siglo XVIII había llamado mucho la atención de los cirujanos la coincidencia de los abscesos del hígado con las heridas de la cabeza, y se habían ideado diversas teorías para explicarla. Eran abscesos metastáticos consecutivos a la infección purulenta, abscesos hoy día casi desconocidos.

Los abscesos del hígado ganan en general la superficie del órgano, determinan una peritonitis parcial entre el hígado y el diafragma o el colon transverso, o el estómago, o la pared costoabdominal, y acaban por abrirse en estos diversos puntos. Conviene abrirlos directamente luego que se note la presencia del pus.

El hígado es el sitio de predilección de los quistes hidatídicos. Cuando éstos ocupan la cara convexa del órgano, y, sobre todo la parte anterior de esta cara, forman una o varias prominencias reconocibles por la vista y el tacto. Estas prominencias son resistentes, elásticas y a veces dan lugar al *estremecimiento hidatídico.* Este fenómeno se observa rara vez y se produce sin duda cuando existe un número muy considerable de pequeñas bolsas comprimidas las unas contra las otras sin interposición de líquido dentro de una gran bolsa madre. Percutiendo el quiste, se experimenta entonces una sensación muy análoga a la que resulta de percutir un sillón elástico. Los signos físicos son de difícil comprobación cuando el quiste ocupa la cara inferior del hígado, y más aún si radica en la parte posterior de esta cara.

Mientras estos quistes son poco voluminosos y ocasionan poca molestia, soy de parecer de no tocarlos, porque pueden sufrir una verdadera regresión, atrofiarse y desaparecer espontáneamente; por otra parte, una punción capilar, aunque las más de las veces es inofensiva cuando se practica con el aparato de Dieulafoy, puede, sin embargo, determinar la supuración del quiste y, en su consecuencia, accidentes graves. Un quiste voluminoso, doloroso, no supurado, se tratará por la punción simple; pero cuando el quiste contiene pus, es necesario abrirlo. Antiguamente yo aconsejaba practicar esta abertura con una flecha de Canquoin para estar seguro de obtener adherencias entre la pared del quiste y la pared abdominal; pero hoy día, si bien continúo considerando bueno este método, doy la preferencia a la laparotomía.

Conductos excretores del hígado

Segregada la bilis en los lóbulos del hígado, penetra en los *conductos excretores,* los cuales convergen todos en un conducto común llamado *conducto hepático.* Este conducto tiene un diámetro de 4 a 5 milímetros, emerge del hígado a nivel del surco transversal y se coloca en la pared anterior del hiato de Winslow. Después de un trayecto de 2 a 3 centímetros, se une al *conducto cístico.* De la reunión de estos dos conductos resulta el *conducto colédoco,* el cual, después de un trayecto de 7 a 8 centímetros, se abre en la pared interna y posterior de la segunda porción del duodeno a nivel de la ampolla de Water. El conducto cístico no es más que la parte terminal de una dilatación situada en la cara inferior del hígado, la vesícula biliar, de suerte que el fenómeno de la excreción biliar se opera del modo siguiente: la bilis llega al conducto hepático y penetra directamente en el duodeno por el colédoco en el momento de la digestión; fuera de este momento, la bilis refluye por el cístico a la vesícula biliar, la cual forma un verdadero reservatorio.

Estudiemos ahora con alguna detención estos conductos excretores, cuyo estudio presenta hoy muchas aplicaciones quirúrgicas. La figura 240 tiene por objeto principal demostrar la situación y relaciones que afectan en el epiplón gastrohepático.

Para ponerlos al descubierto, debe desprenderse la hoja anterior del epiplón que va desde el hilio del hígado a la corvadura menor del estómago; estos órganos están situados en la pared anterior del hiato de Winslow y a nivel de su borde derecho.

Entre las dos hojas del epiplón se encuentran tres órganos principales: los conductos biliares (hepático y colédoco), la arteria hepática y la vena porta.

Los conductos biliares y la arteria hepática están situados superficialmente y en el mismo plano; la vena porta en un plano más profundo, subyacente a los órganos precedentes y en inmediato contacto con los mismos.

El conducto colédoco y la arteria hepática afectan una dirección sensiblemente paralela; el colédoco está situado a la derecha de la arteria. El conducto cístico se encuentra aún más a la derecha por fuera del epiplón y, por consiguiente, lo bastante separado de la arteria hepática para que ésta no corra ningún riesgo en la colecistectomía. Podría, por el contrario, interesarse fácilmente la arteria cística, rama de la hepática; pero es de pequeño volumen y poco temible.

El *conducto cístico,* dirigido oblicuamente hacia atrás y a la izquierda, desemboca en el colédoco formando con este conducto un ángulo muy agudo abierto hacia arriba. Es irregular, encorvado sobre sí mismo y con abolladuras que no desaparecen por la insuflación (fig. 241). Todos los operadores indican la dificultad que hay algunas veces de extraer un cálculo biliar que se haya detenido a nivel del cuello de la vejiga, dificultad que seguramente es debida a esta disposición anatómica, por haberse metido el cálculo en una de estas abolladuras.

El *conducto colédoco* es notablemente más largo y ancho que el cístico. Cuando se le ha distendido por insuflación, ofrece el aspecto que he representado en la figura 241. Gran parte de este conducto está cubierto por la primera porción del duodeno, que debe hacerse descender para descubrirlo en el vivo.

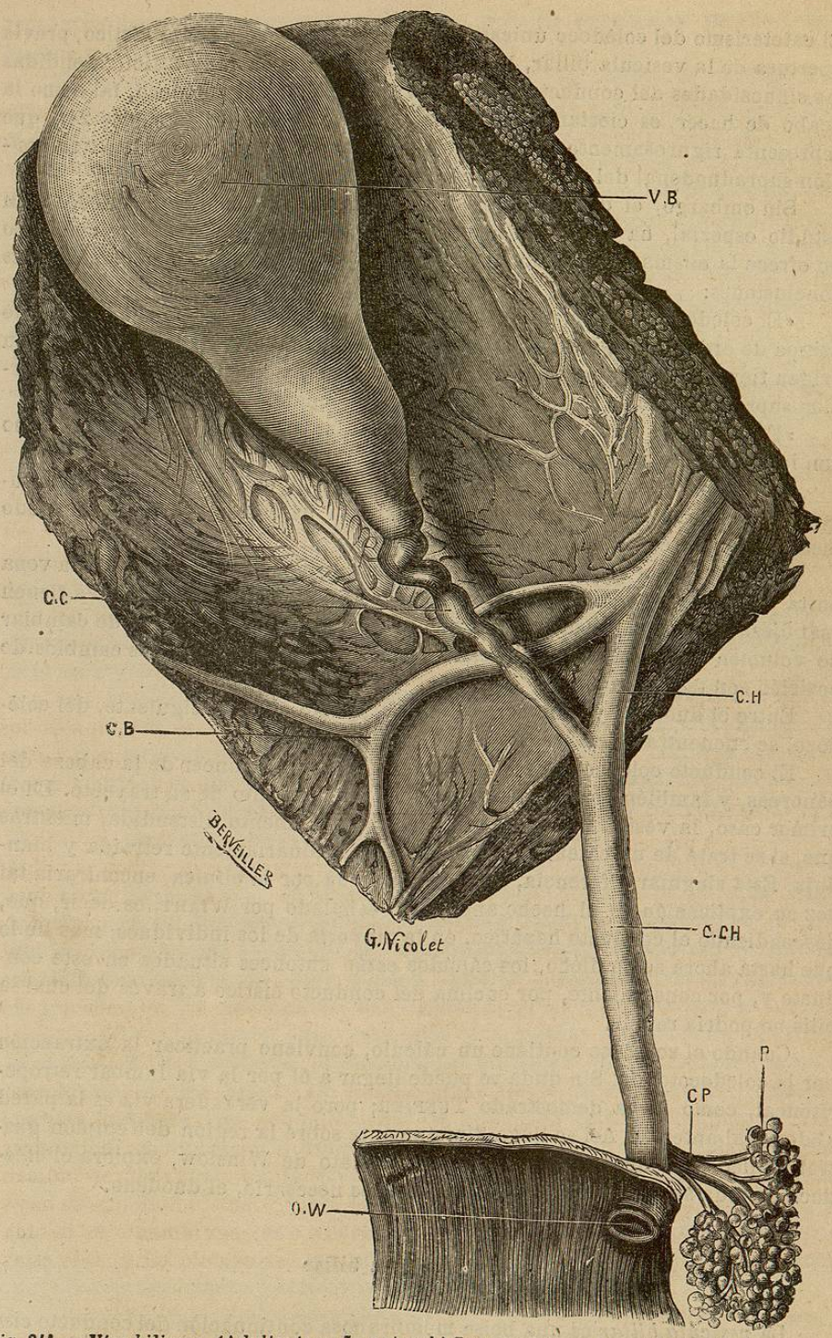

Fig. 241. — *Vías biliares.* (Adulto; tamaño natural.) Las vías biliares han sido insufladas por el orificio duodenal

CB, conductos biliares.
CC, conducto cístico.
CCH, conducto colédoco.
CH, conducto hepático.
CP, conducto de Wirsung.
OW, orificio duodenal.
P, páncreas.
VB, vesícula biliar.

El cateterismo del colédoco únicamente podría practicarse por el cístico, previa apertura de la vesícula biliar, maniobra que resultaría muy difícil atendidas las sinuosidades del conducto cístico. La descripción del colédoco, tal como la acabo de hacer, es ciertamente exacta, como lo demuestra la figura 241, que representa rigurosamente una pieza anatómica; es decir, que existe una porción supraduodenal del colédoco y una porción retroduodenal.

Sin embargo, el doctor WIART, que ha hecho del conducto colédoco un estudio especial, ha llegado a nuevas conclusiones, o sea que este conducto no ofrece la misma disposición en todos los sujetos. Véanse, por lo demás, estas conclusiones:

«El colédoco no tiene, en la mayoría de los casos, la extensión que se le asigna de ordinario. La unión de los conductos hepático y cístico que marca su origen tiene lugar, en general, detrás del duodeno, y la existencia de una porción supraduodenal es la disposición menos frecuente.

»El conducto, en su porción retroduodenal, se encuentra en contacto íntimo con la cara posterior de la primera porción del duodeno.

»En su porción pancreática, comúnmente está alojado en una canal glandular y por detrás está en relación, en toda su extensión, pero de un modo mediato, con la cara anterior de la vena cava.»

Conviene hacer notar que si las relaciones directas del colédoco con la vena porta y la arteria hepática, si sus relaciones indirectas con la vena cava tienen real fijeza, no puede suceder lo mismo con el duodeno, susceptible de cambiar de volumen y de seguir, hasta cierto punto, al estómago, cuyos cambios de posición son tan frecuentes.

Entre el duodeno y el páncreas, en el trayecto, por consiguiente, del colédoco, se encuentran siempre dos o tres ganglios linfáticos.

El conducto colédoco puede ser obstruído por un cáncer de la cabeza del páncreas, y también por cálculos detenidos en un punto de su trayecto. En el primer caso, la vesícula biliar está siempre fuertemente distendida, mientras que, si se trata de un cálculo, la vesícula está ordinariamente retraída y blanduja. Esta singular diferencia, bien comprobada por la clínica, encontraría tal vez su explicación en el hecho anatómico señalado por WIART, es decir, que, descendiendo el conducto hepático, en la mayoría de los individuos, más de lo que hasta ahora se ha dicho, los cálculos están entonces situados en este conducto y, por consiguiente, por encima del conducto cístico a través del cual la bilis no podría refluir.

Cuando el colédoco contiene un cálculo, conviene practicar la extracción por la coledocotomía. Sin duda se puede llegar a él por la vía lumbar retroperitoneal, como lo ha demostrado TUFFIER; pero la verdadera vía es la pared abdominal anterior. Así se llega directamente sobre la región del epiplón gastrohepático, y el dedo, introducido por el hiato de Winslow, explora el colédoco en toda su extensión, deprimiendo, si es necesario, el duodeno.

De la vesícula biliar

La *vesícula biliar* es una bolsa membranosa continuación del conducto cístico, bolsa que ocupa la cara inferior del hígado, a la derecha del surco anteroposterior ocupado por la vena umbilical.

Su color es blanco ligeramente azulado. Es piriforme y lleva una dirección oblicua hacia arriba, atrás y a la izquierda. Su longitud es de 7 a 8 centímetros, y su mayor diámetro transversal de 4 a 5. Se consideran en ella *fondo, cuerpo* y *cuello*.

El *fondo* está en relación con el borde anterior del hígado, el cual ofrece en este punto una escotadura; siempre traspasa este borde de algunos milímetros y se halla completamente envuelto por el peritoneo (fig. 240). Descansa sobre el colon transverso. Lo que más importa fijar es la relación del fondo de la vesícula biliar con la pared abdominal. Este fondo corresponde a la extremidad derecha de la línea indicada por CARLOS LABBÉ, que une los cartílagos de las novenas costillas; está en relación con el reborde del noveno cartílago de la derecha y con el borde externo del músculo recto anterior del abdomen del propio lado. Recuérdese, no obstante, que estas relaciones deben variar cuando el hígado aumenta de volumen y se disloca.

El *cuerpo* de la vesícula está directamente en relación con la cara inferior del hígado en la fosita cística. La cara superior está flojamente adherida al tejido del hígado, del cual puede desprenderse fácilmente en la colecistectomía sin ocasionar desgarro en el órgano ni originar hemorragia apreciable; la inferior está cubierta por el peritoneo y en relación con la segunda porción del duodeno y con el colon transverso.

El *cuello* está situado inmediatamente por debajo del surco transverso y afecta una disposición helicoidea, que, en opinión de algunos autores, serviría para facilitar la ascensión de la bilis hasta la vesícula.

La vesícula biliar se compone del peritoneo, que cubre completamente su fondo, así como la cara inferior del cuerpo y del cuello; una túnica celulosa, otra muscular y otra mucosa.

Las heridas de la vesícula biliar son de una gravedad extrema, no sólo porque el peritoneo está interesado, sino porque tiene lugar un derrame de bilis en la cavidad abdominal y una peritonitis agudísima. Los doctores HERLIN y CAMPAINAC, fundándose en el resultado de las vivisecciones, habían propuesto, hace ya tiempo, ligar el cuello de la vesícula y extirpar ésta en su totalidad, operación que hoy aceptamos por completo.

En la vesícula biliar se encuentran con mucha frecuencia cálculos. Puede suceder que no produzcan ningún accidente, como lo demuestran el gran número de autopsias en las que se encuentran cálculos biliares cuya existencia nadie había sospechado; pero pueden también ocasionar diversos accidentes. Si penetran en las vías biliares, determinan el *cólico hepático;* pero si su volumen es tal que no pueden atravesar estas vías, pueden ser causa de una retención de bilis en la vesícula, produciéndose un *tumor biliar*. También la inflamación de las vías biliares sin cálculo preexistente, su obstrucción y estrechez pueden provocar esas acumulaciones de bilis. Con esto se produce un tumor situado en el hipocondrio derecho, a nivel del reborde de las falsas costillas derechas y por fuera del músculo recto del abdomen. Este tumor es fluctuante y su diagnóstico ofrece a veces serias dificultades. Se le podría confundir con un quiste hidatídico; pero aparte de que el tumor biliar raras veces en su principio es indoloro como los quistes hidatídicos, estos últimos no van acompañados de fenómenos ictéricos tan pronunciados.

Pero donde la confusión resulta mayor, respecto a los tumores biliares, es con los abscesos del hígado, a juzgar por la Memoria de J. L. PETIT, titulada: *De los tumores formados por la bilis retenida en la vesícula de la hiel, que muchas veces hanse tomado por abscesos del hígado.*

En esta notable Memoria, J. L. PETIT reunió muchas y muy curiosas obser-

vaciones (1), y expuso un diagnóstico diferencial cuyo resumen es el siguiente. el dolor es menos violento en el tumor biliar que en el absceso del hígado; la formación del absceso va acompañada de escalofríos mucho más intensos; el tumor formado por el absceso no es circunscrito, sino difuso y va acompañado de edema, mientras que el tumor biliar es francamente circunscrito y no presenta edema en todo su alrededor; el tumor biliar se encuentra constantemente por debajo de las costillas falsas, detrás del músculo recto, al paso que el absceso no tiene sitio especial; la fluctuación aparece muy pronto en el tumor biliar, es evidente y se percibe en todos los puntos; en el absceso, la fluctuación tarda más en aparecer, es mucho menos limpia y al principio no se la encuentra más que en el centro del tumor.

La cirugía de las vías biliares ha entrado en nuestros días en una nueva fase. Cuatro son las operaciones que en ellas pueden practicarse: la simple abertura de la vesícula biliar o *colecistotomía;* la resección de la misma o *colecistectomía;* la anastomosis de la vesícula con un asa intestinal o *colecistenterostomía* y la *coledocotomía.*

Cada una de estas operaciones tiene sus indicaciones, que resumiré de este modo:

La colecistotomía conviene en los casos en que debe hacerse la extracción de cálculos contenidos en la vesícula.

La colecistectomía está indicada en las obstrucciones del conducto cístico, en cuyo caso la vesícula no representa más papel que el de un quiste independiente (2).

La colecistenterostomía debe practicarse en la obliteración del conducto colédoco con permeabilidad del cístico.

La coledocotomía queda reservada a la extracción de cálculos del colédoco.

¿En qué punto de la pared abdominal debe practicarse la incisión para poner al descubierto la vesícula biliar? Ya hemos visto anteriormente que el fondo del órgano está situado a la derecha y corresponde al borde externo del músculo recto mayor; este es el punto que debe elegirse para practicar la incisión. Por otra parte, a este nivel se percibe el tumor a través de la pared abdominal y puede servir de guía al bisturí. Debe también elegirse este punto cuando se trata de practicar la colecistotomía simple. No así, tal vez, cuando debe extraerse la vesícula, ya que se encuentra muy a la izquierda hacia la

(1) J. L. Petit tenía noticia de dos casos de punción de la vesícula biliar seguidos de muerte, y añade: «Algunos meses después fuí llamado en consulta con diferentes médicos y cirujanos para decidir acerca la naturaleza de un tumor del hígado. Hecha la relación detallada de cuanto había sucedido durante los veinte días que duraba la enfermedad, todos los allí reunidos convinimos en que se trataba de un absceso, y decidimos proceder a la apertura: fuí yo el encargado de practicar esta operación. Apenas hube cortado la piel, me percaté del aplanamiento y disminución del tumor, lo cual me hizo pensar en los tumores biliares de que acabo de hacer mención. Lejos de continuar hasta conseguir la abertura, por el contrario, aproximé los bordes de la incisión, decidido a reunirlos. Admirados los asistentes, preguntáronme por qué no había llegado hasta el foco del absceso, a lo cual contesté lo que había notado, añadiendo que, a mi entender, el pretendido absceso no era otra cosa que la bilis retenida en la vesícula biliar; que si el tumor había desaparecido durante la operación, era porque la bilis había empezado a correr por sus vías ordinarias, que aquel foco estaba actualmente vaciándose y que su contenido saldría pronto por dichas vías.

En efecto, luego de aplicada la cura, el enfermo pidió para obrar y evacuó una buena cantidad de bilis verde: en cuatro o cinco días curó, tanto de la pequeña herida que yo le había hecho como de su pretendido absceso.» — *(N. del A.)*

(2) Actualmente la colecistectomía se aplica a la calculosis biliar en general, pues con ella suprimimos el principal laboratorio de cálculos y con ella evitamos las recidivas del proceso que con recuencia se presentan después de la simple colecistotomía. — *(N. del T.*

línea media y con la incisión lateral puede muy difícilmente llegarse al conducto cístico. Pero como al empezar la operación no se tiene nunca la certeza de que se haga necesaria la colecistectomía, creo que, dada la imposibilidad de separar un cálculo del cuello de la vesícula sin peligro de rotura, en lo sucesivo será preferible, sin duda, practicar siempre la incisión en la línea media.

DEL BAZO

El *bazo* es un órgano blando, muy vascular, situado en el hipocondrio izquierdo e íntimamente unido al gran fondo de saco del estómago por el epiplón gastroesplénico.

Su longitud media es de 12 centímetros, su amplitud de 8 y su espesor de 3. En el trayecto de la línea axilar, se extiende desde la octava a la undécima costilla. Pesa unos 200 gramos. Por lo demás, el bazo es el órgano cuyo volumen es más susceptible de variar en estado fisiológico y sobre todo en el patológico. Su peso puede llegar a 15 kilogramos y más, y a veces llena casi toda la cavidad abdominal.

El color exterior del bazo es de un gris pizarroso, e interiormente tiene un color de heces de vino. En este órgano se hace notable la friabilidad de su tejido; cuando se le rompe entre los dedos, se percibe un ruido especial que se ha comparado al *crujido del estaño.* A esta friabilidad es debido que el bazo se rasgue a menudo en las fuertes contusiones del abdomen. Resulta de ello un abundante derrame de sangre, la más de las veces mortal.

El bazo representa un segmento de elipsoide cortado según su longitud y cuyo diámetro mayor es vertical. Ofrece una cara externa, otra interna, un borde anterior, un borde posterior, una extremidad superior y otra inferior.

La cara externa es convexa, lisa y uniforme y está cubierta por las costillas novena, décima y undécima, de las cuales le separa el diafragma.

La cara interna es cóncava. En el punto de unión de los dos tercios anteriores con el posterior de esta cara, se encuentra una depresión llamada *hilio del bazo.* El epiplón gastroesplénico se inserta en él y los vasos esplénicos penetran también por este punto; cuando el estómago está lleno, el bazo sigue los movimientos de esta víscera y queda adosado al gran fondo de saco, del cual parece formar parte.

La porción de la cara interna, colocada por delante de la cisura, está en relación con el estómago; la parte colocada por detrás lo está con el riñón, la cápsula suprarrenal y la cola del páncreas.

El borde anterior es delgado, casi cortante e irregular, mientras que el posterior es grueso y redondeado (fig. 242). La forma del borde anterior es de gran importancia clínica por proporcionar a veces un signo patognomónico: cuando por la palpación de un tumor abdominal se encuentra este borde, que generalmente se reconoce con facilidad, puede afirmarse que se trata de un tumor del bazo o del mismo bazo hipertrofiado.

La extremidad superior del bazo está fija al pilar izquierdo del diafragma por el ligamento frenoesplénico, de modo que sigue los movimientos de este músculo, lo que tiene cierta importancia desde el punto de vista del diagnóstico diferencial de los tumores del bazo con los del riñón izquierdo, por ejemplo, que no afecta ninguna conexión de esta índole con el diafragma. La extremidad inferior está unida al colon por el ligamento esplenocólico, que ya he descrito al estudiar este último órgano.