El bazo está envuelto por una cubierta propia, membrana fibrosa resistente, en cuyo espesor se encuentran algunas veces placas cartilaginosas. Al llegar al hilio, esta membrana no se detiene, sino que acompaña a los vasos y, como ellos, se subdivide, ofreciendo de este modo en el interior del órgano un aspecto reticulado. En los espacios que quedan libres entre estos tabiques, se encuentra la substancia propia o *lodo esplénico*, que los antiguos denominaban *atrabilis*. Las arterias presentan en sus ramificaciones terminales pequeñas vesículas conocidas con el nombre de *glomérulos de Malpighio*.

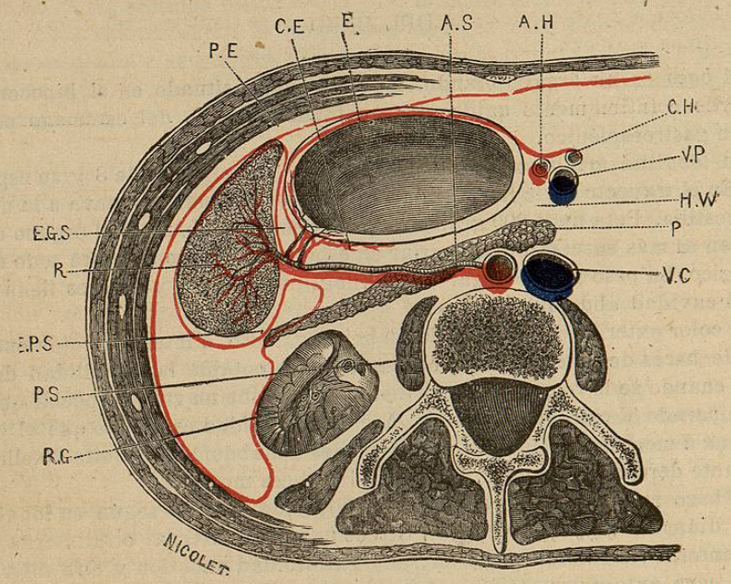

Fig. 242. — *Peritoneo visto en un corte transversal de la cavidad del abdomen practicado a nivel del hipocondrio izquierdo.* (esquema.)

AH, arteria hepática contenida en la pared anterior del hiato de Winslow.
AS, arteria esplénica.
CE, prolongación de la cavidad posterior de los epiplones detrás del estómago.
CH, conducto colédoco contenido en la pared anterior del hiato de Winslow.
E, estómago.
EGS, epiplón gastroesplénico.
EPS, epiplón pancreáticoesplénico.
HW, hiato de Winslow.
P, páncreas.
PE, peritoneo. La parte de esta membrana correspondiente a la cavidad retroepiploica está representada en azul.
PS, músculo psoas.
R, bazo.
RG, riñón izquierdo.
VC, vena cava inferior.
VP, vena porta contenida en el labio anterior del hiato de Winslow.

El bazo presenta relaciones bastante complicadas con el peritoneo, y me parece que la figura esquemática 242 puede facilitar su estudio sin que haya necesidad de describirlas detalladamente.

Obsérvase que, exceptuando el hilio por donde recibe los vasos propios y del que emergen los vasos cortos, el bazo está completamente envuelto por la serosa, que lo mantiene fijo al gran fondo de saco del estómago y constituye el *epiplón gastroesplénico*. Más difícil es comprender la prolongación que la cavidad retroepiploica envía por detrás del estómago y por delante del páncreas, hasta cerca del bazo. De esta disposición puede resultar la producción de un

epiplón, el *epiplón pancreáticoesplénico*, tanto más manifiesto cuanto la cola del páncreas no llega a ponerse en contacto con el bazo.

El bazo es, por lo tanto, un órgano fuertemente mantenido en el sitio que ocupa por los epiplones gastroesplénico y pancreáticoesplénico y por los ligamentos frenoesplénico y esplenocólico. A pesar de todo, el bazo puede cambiar de sitio, y así se observa, aunque en verdad muy raras veces, el *bazo móvil* análogo al *riñón móvil*. Pero vuelvo a repetir que el diagnóstico del tumor que se forma en estos casos será muy fácil, si se tiene en cuenta la conformación típica y especial del borde anterior del órgano.

De igual manera que lo he hecho notar a propósito de la cara convexa del hígado, todo tumor desarrollado a expensas de la cara externa del bazo estará necesariamente en contacto directo con la pared tóracoabdominal sin interposición de vísceras; lo mismo sucederá en los casos de hipertrofia. Y aun acontecerá lo propio si el tumor radica en la cara interna por delante del hilio; pero, si tiene su asiento por detrás de esta parte, será poco menos que imposible establecer un diagnóstico anatómico.

Entre la porción extrema del lóbulo izquierdo del hígado y el bazo se encuentra de ordinario parte de la pared anterior del estómago, y, si esta disposición coexistiera con un tumor del hipocondrio izquierdo, se conocerá si aquél pertenece al bazo, comprobando una zona de sonoridad entre la macicez propia del hígado y la del tumor; pero si los dos órganos están en contacto y la macicez existe en toda la extensión del hipocondrio, el diagnóstico anatómico se hace imposible.

Se han practicado punciones en el bazo de animales, sin que resultara de ello accidente alguno. Es hasta frecuente practicar la extracción de este órgano en perros con un objeto experimental. Esta operación ha podido practicarse también en el hombre y con buen resultado. El bazo es el punto de partida de quistes cuyo volumen llega al de las mismas producciones del ovario. Se aplica a estos quistes el mismo tratamiento que a los del ovario. El bazo sufre a veces una hipertrofia considerable, sobre todo en la leucocitemia, y su extirpación, practicada en estas condiciones, va casi siempre fatalmente seguida de muerte por hemorragia. Para lo que se refiera a la esplenectomía y al tratamiento de los tumores del bazo, vea el lector mi *Tratado de Cirugía clínica*.

DEL PÁNCREAS

De todas las vísceras contenidas en la cavidad abdominal, el *páncreas* es la que más difícilmente puede reconocer el cirujano sus enfermedades a causa de la profundidad a que está situado. Este es un órgano glandular, de aspecto análogo al de las glándulas salivares, órgano colocado transversalmente por delante de la columna vertebral y por detrás del estómago. Unicamente está cubierta por el peritoneo su cara anterior. El principal conducto excretor del páncreas, conducto de Wirsung, se abre en el duodeno por un orificio común con el colédoco (fig. 241). No es posible su herida por cuerpos vulnerantes sin que sean a su vez interesados órganos de mayor importancia.

El páncreas se presta a muy pocas consideraciones quirúrgicas y la patología de este órgano está todavía en estudio. Ya sabemos que, con bastante frecuencia, es afecto de epitelioma en la porción de la cabeza, de lo que resulta una distensión considerable de la vesícula biliar, con todos los síntomas de la retención de la bilis, y en este caso, el único tratamiento es la colecistenteros-

tomía. También sabemos que el páncreas puede ser asiento de quistes cuyo diagnóstico únicamente puede sospecharse, de lo cual puedo señalar un caso muy notable que observé en 1895, en un muchacho de quince años que había sufrido un violento traumatismo en la región del abdomen. Fijé las paredes de la bolsa a los labios de la incisión cutánea, y esta es, a mi entender, la conducta que debe seguirse y que prefiero a la extirpación.

Hase dicho que la esteatorrea, o sea las heces oleosas, aportarían un buen dato en favor de la existencia de un tumor del páncreas; pero no puedo apreciar hasta qué punto este signo puede tener valor clínico (1).

RIÑÓN, URÉTER, CÁPSULAS SUPRARRENALES

Riñón. — El riñón está ocupando una situación especial en la cavidad del abdomen. Hemos visto que el hígado, el bazo, etc., están envueltos completamente por el peritoneo, que forma en cierto modo parte de su estructura, por lo muy adherido que está a su superficie. Los riñones, por el contrario, son completamente independientes de esta serosa, que sólo se desliza por delante de ellos sin adherirse (fig. 243). De esta disposición resulta un hecho importante desde el punto de vista de la medicina operatoria, y es que los riñones pueden incindirse, hacerlos variar de posición y extirparlos sin que tenga que abrirse la cavidad abdominal propiamente dicha, esto es, sin interesar el peritoneo. He estudiado ya las relaciones del riñón con la región lumbar (pág. 724) y he indicado las diversas capas que deben atravesarse para descubrirlo.

Los riñones corresponden, pues, a la fosa lumbar, es decir, al espacio que separa la duodécima costilla de la cresta ilíaca, pero sin llenar, ni con mucho, todo este espacio; ocupan solamente su tercio superior, es decir, la porción correspondiente a las dos últimas vértebras dorsales y a las dos primeras lumbares. La parte de riñón que excede de la duodécima costilla hacia abajo viene a representar la mitad de la altura de este órgano; el derecho desciende algo más que el izquierdo, por la presencia del hígado. La extremidad superior del riñón derecho está en inmediato contacto con la cara inferior del lóbulo derecho del hígado, formando en ella un hoyo: hoyo renal. De esta relación resulta que a menudo es muy difícil afirmar si un tumor procede del riñón o de aquella porción del hígado. En el lado izquierdo el riñón se relaciona con el bazo, aunque de modo menos inmediato que con el hígado.

Por arriba, el riñón llega hasta el borde superior de la undécima costilla. Está, por tanto, cubierto en parte por detrás por la undécima, la duodécima costilla y el espacio interóseo intermedio. Sin embargo, la relación con la duodécima costilla falta cuando ésta se halla tan poco desarrollada que representa más bien una apófisis transversa, lo que, no obstante, ocurre excepcionalmente. En el curso de una nefrectomía por la vía lumbar, es posible que tenga que practicarse la resección de la duodécima costilla, en cuyo caso debe tenerse en cuenta la posibilidad de interesar la pleura, que desciende hasta este nivel y aun algunas veces algo más. El riñón descansa casi directamente por detrás, sobre las apófisis transversas de las dos primeras vértebras lumbares, que ofrecen un sólido punto de apoyo al órgano en caso de contusión y pueden desgarrarlo.

(1) Consúltese, para completar este punto, cualquier patología moderna, pues nuestros conocimientos respecto a las enfermedades del páncreas han progresado mucho desde la fecha en que TILLAUX redactara este capítulo. — *(N. del T.)*

Debo hacer notar especialmente la relación de la cara interna del riñón derecho con la vena cava inferior, relación que el cirujano ha de tener siempre en cuenta.

Al estudiar el intestino grueso, hice notar que el colon ascendente se apoya sobre la cara anteroexterna del riñón derecho, mientras que el colon descendente estaba situado un poco más hacia fuera, dejando libre una parte de esta cara. Resulta, pues, de la disposición que ocupan los riñones detrás del paquete intestinal, y en particular detrás del colon, que un tumor renal, al desarrollarse hacia el interior del abdomen, rechaza los intestinos hacia delante, resultando sonora la percusión en un punto más o menos extenso de su superficie. Algunas

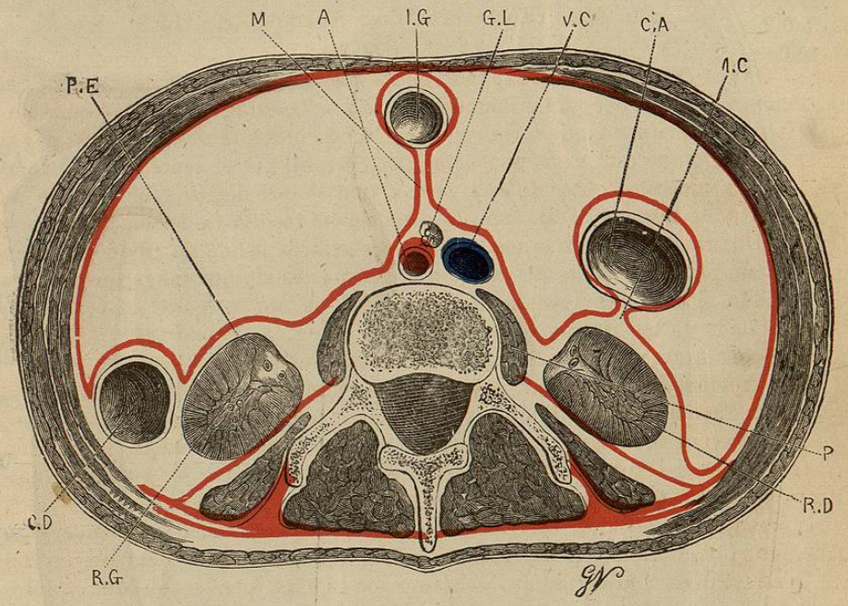

Fig. 243. — *Relaciones del peritoneo con el riñón* (esquema)

A, aorta.
CA, colon ascendente.
CD, colon descendente.
GL, ganglio linfático contenido en el mesenterio.
ID, intestino delgado.
M, mesenterio.
MC, mesocolon ascendente.
P, múaculo psoas.
PE, peritoneo (rojo).
RD, riñón derecho.
RG, riñón izquierdo.
VC, vena cava inferior.

veces se encuentra también el intestino grueso que ocupa una posición fija y corta al tumor diagonalmente. Entonces la cuerda que forma se distiende o se aplasta según contenga o no gas. Este es un signo casi patognomónico; en este caso, el tumor se ha desarrollado a expensas del riñón, porque los tumores del mesenterio, igualmente sonoros al percutir, no afectan jamás esta última relación con el intestino grueso. Por lo tanto, un tumor situado en el vacío derecho o izquierdo, cubierto por asas de intestino, y en particular por el colon, debe tener probablemente el riñón por punto de partida.

Sin embargo, un tumor del riñón puede no presentar delante de sí una zona de sonoridad; puede ser macizo a la percusión, como un quiste de la cara convexa del hígado, como un quiste del ovario o un tumor del epiplón. Si bien esto es una excepción, precisamente estas excepciones son las que hacen difícil

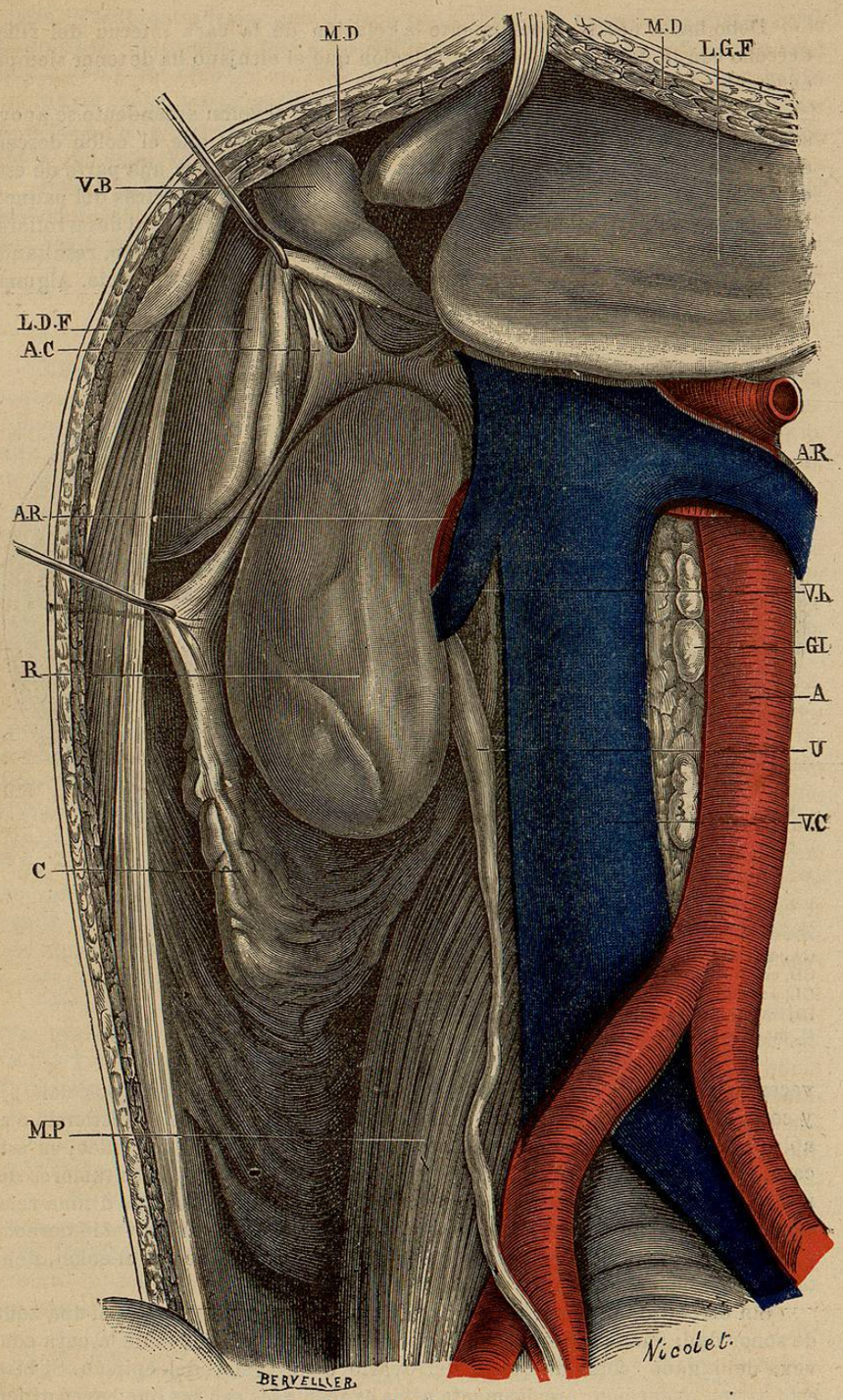

Fig. 241. — *Región renal derecha*

el diagnóstico exacto de los tumores del vientre. He aquí, a mi modo de ver, la razón anatómica de este hecho: el colon ascendente y el descendente cubren la cara anteroexterna de los riñones, pero su disposición varía según los sujetos. Unas veces no existe mesocolon y el intestino está aplicado directamente sobre el riñón; otras, por el contrario, el mesocolon se halla más o menos desarrollado y las relaciones con el riñón resultan mucho menos inmediatas. En el primer caso, si el riñón aumenta de volumen, conserva sus relaciones con el colon y el tumor es sonoro; en el segundo, si el mesocolon es suficientemente largo, es muy posible que el riñón aumente de volumen sin arrastrar consigo al colon, que queda en su sitio correspondiente, y el tumor es macizo. Ahora bien, hemos visto que el colon descendente está más fijo que el ascendente, y también que se encuentra más veces privado de mesocolon; así, pues, en el lado izquierdo es donde deberá encontrarse con preferencia la cuerda intestinal que cubre al tumor y parece retenerlo.

Gracias a esta última disposición y a las relaciones del riñón derecho con el hígado, he de decir, en conclusión, que el diagnóstico de los tumores renales es mucho más difícil en el lado derecho que en el izquierdo.

El riñón se halla fijo únicamente por su pedículo vascular y por la cápsula célulograsienta que le rodea. No se encuentra como el bazo, y sobre todo como el hígado, unido a las partes próximas por un epiplón o por ligamentos especiales; es un órgano enucleable, que puede moverse alrededor de su pedículo. Es, pues, muy fácil comprender por qué el riñón sufre frecuentes cambios de sitio, conocidos con los nombres de *luxación del riñón* y *riñón flotante*.

Este accidente se observa con relativa frecuencia y se encuentra casi exclusivamente en la mujer. La diferente disposición del colon con relación a los riñones derecho e izquierdo, me parece explicar por qué el riñón derecho se luxa con más frecuencia que el izquierdo. Puede añadirse, además, la influencia del hígado sobre el riñón derecho.

El riñón flotante ocasiona a veces violentos dolores, que no ceden con ningún tratamiento, habiéndose llegado a practicar en este caso la ablación del órgano, operación a la cual no debemos apelar hasta el último extremo. Con objeto de evitar semejante sacrificio, ya que en suma se trata de un riñón sano, se ha tenido la ingeniosa idea de volver el riñón a su posición normal y fijarlo a la herida del abdomen por varios puntos de sutura; en esto consiste la *nefrorrafia*. Sin embargo, los resultados de esta operación no son siempre duraderos, y por esto yo aconsejo mucho a los enfermos que lleven un cinturón especial bien hecho antes que someterse a esta operación.

El riñón es un órgano encapsulado. Examinando atentamente la cápsula, se observa que está constituída por tres capas: la exterior es celulosa y se continúa con la capa subperitoneal; sigue en consecuencia el trayecto del peritoneo por delante de la columna vertebral y se continúa con la capa correspondiente del lado opuesto. Algunos autores la describen con el nombre de *fascia prerrenal*. La segunda es fibrosa y la tercera es una capa grasienta más

A, aorta.
AC, adherencias de la cápsula del riñón a la cara inferior del hígado (ligamento hepáticorrenal).
AR, arteria renal vista en su origen en la aorta y en su entrada en el riñón.
C, cápsula del riñón.
GL, ganglio linfático.
LDF, lóbulo derecho del hígado levantado.
LGF, lóbulo izquierdo del hígado en situación.
MD, corte del músculo recto anterior del abdomen.
MP, músculo psoas.
R, riñón.
U, uréter.
VB, vesícula biliar.
VC, vena cava inferior.
VR, vena renal.

o menos gruesa, en relación inmediata con el riñón. Por arriba esta cápsula está adherida a la cara inferior del hígado (ligamento hepáticorrenal).

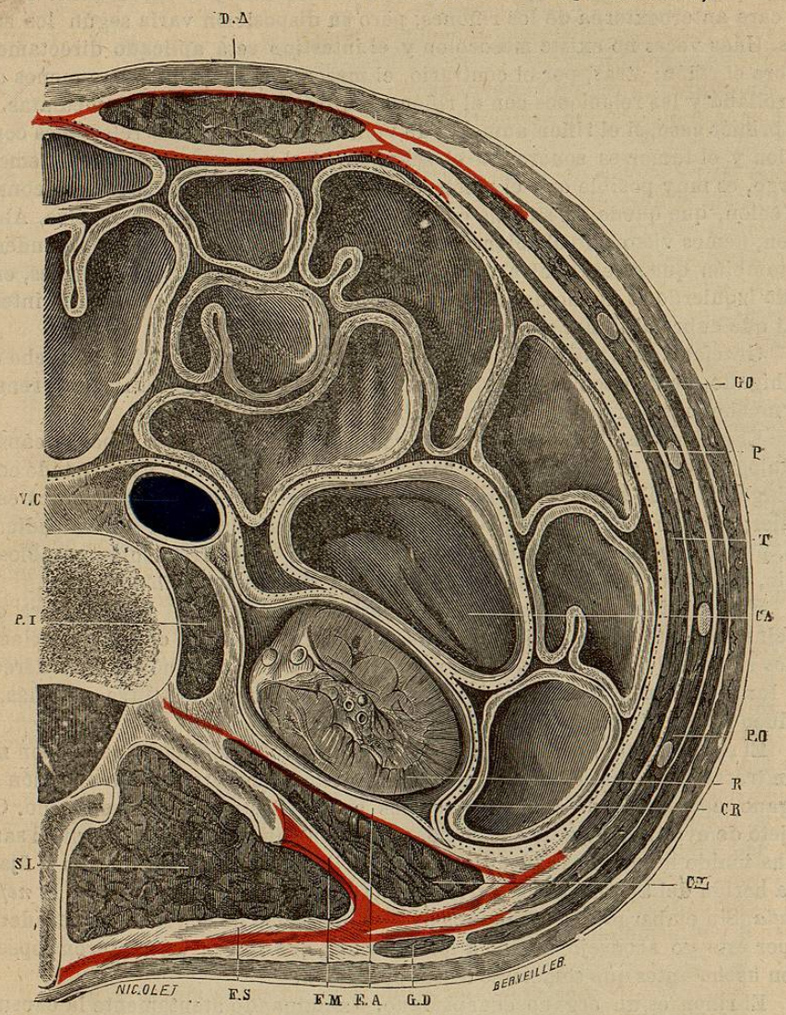

Fig. 245. — *Corte horizontal del abdomen, practicado a nivel del cuerpo de la segunda vértebra lumbar.* Lado derecho. Segmento inferior del corte. (Hombre adulto; 1/2 del tamaño natural.)

CA, colon ascendente.
CL, músculo cuadrado lumbar.
CR, cápsula céluloadiposa peritoneal.
DA, músculo recto anterior del abdomen.
FA, hoja anterior de la apeneurosis del músculo transverso (rojo).
FM, hoja media de la aponeurosis del transverso (rojo).
FS, hoja superficial o posterior de la aponeurosis del transverso (rojo).
GD, músculo dorsal ancho.
GO, músculo oblicuo mayor del abdomen.
P, peritoneo (punteado negro).
PI, músculo psoasilíaco.
PO, músculo oblicuo menor.
R, riñón.
SL, masa sacrolumbar.
T, músculo transverso del abdomen.
VC, vena cava inferior.

En la región renal es en la que se acumula la grasa con mayor abundancia. Pues bien, supongamos que un sujeto obeso enflaquezca de un modo notable,

y entonces el riñón dejará de ser sostenido por su cápsula, que constituye su principal medio de fijeza: tal es a mi modo de ver la principal razón anatómica de sus cambios de sitio. Si la mujer se encuentra más expuesta a estos cambios es tal vez porque en ella generalmente se desarrolla la grasa en mayor cantidad que en el hombre.

Al estudiar la región lumbar, ya me he ocupado con bastante extensión del flemón y del absceso perinefríticos, para no tener que estudiarlos de nuevo.

De las relaciones del riñón se deduce que este órgano es accesible por dos vías: la vía lumbar *extraperitoneal* y la vía abdominal *intraperitoneal*. En la *nefrotomía* deberá seguirse siempre la vía lumbar. En cuanto a la *nefrectomía* deberá también practicarse siempre por la región lumbar, cuando se trate de extirpar un tumor de poco volumen y, sobre todo, de extraer el riñón sano por causa de una fístula del uréter, por ejemplo. Pero el corto espacio que separa las costillas de la cresta ilíaca no permite practicar la abertura suficiente para extraer tumores voluminosos. Se ha propuesto obviar esta dificultad practicando la incisión más adelante, hacia la pared abdominal e ir desprendiendo el peritoneo parietal hasta llegar al tumor; pero creo que en estos casos es preferible abrir francamente la cavidad abdominal por la línea media. Después de haber dividido el peritoneo parietal anterior, deberá separarse el paquete intestinal, sobre todo el colon, y dividir la hoja parietal posterior.

En la nefrectomía lumbar, deberá practicarse la incisión capa por capa hasta llegar al tejido propio del riñón y abriendo cuidadosamente la cápsula, lo que permitirá practicar la enucleación mucho más fácilmente. Esto se explica, porque además de las adherencias normales de la cápsula con el hígado y la fosa ilíaca interna, pueden presentarse adherencias inflamatorias que harían la operación mucho más peligrosa, sobre todo si se tiene en cuenta la proximidad de la vena cava inferior cuando se trata del riñón derecho.

Una vez desprendido el riñón de su cápsula, únicamente queda sostenido por los órganos que ocupan el hilio: arteria y vena renales y uréter. Estos órganos ocupan la disposición respectiva que indica la figura 246: por delante, la vena, por detrás y arriba, la arteria, y completamente detrás, el uréter. Es sumamente fácil coger este pedículo entre los dedos y aplicar una ligadura cuando se extirpa el riñón, o bien unas pinzas temporales, cuando se trata de abrir el parénquima renal para la extracción de cálculos o de explorar la pelvis renal y el principio del uréter.

Uréter. — El uréter es el conducto que lleva la orina desde el riñón a la vejiga. Uno de los detalles más importantes de su estudio es su terminación en la vejiga, nos ocuparemos de él más adelante al estudiar este último órgano. Más adelante explicaré las relaciones de este conducto con el cuello uterino. Por lo tanto, he de ocuparme aquí principalmente de la porción abdominal del uréter.

El uréter nace en el hilio del riñón por un ensanchamiento que lleva el nombre de *pelvis renal* (B, fig. 246). Luego se dirige oblicuamente de arriba abajo y de fuera adentro, adosado en todo su trayecto a la cara externa del músculo psoas. Una vez llegado a nivel del estrecho superior de la pelvis, cruza la ilíaca primitiva en su bifurcación, pasa por delante de la ilíaca interna y se introduce en la excavación pelviana, cuya corvadura sigue con bastante exactitud, para ir a terminar en el fondo de la vejiga.

La pelvis renal (que se ha representado insuflada en la fig. 246) está for-

mada por la reunión de los cálices, que a su vez se han reunido en dos o tres conductos (hay dos de ellos representados en la fig. 246). Su volumen varía

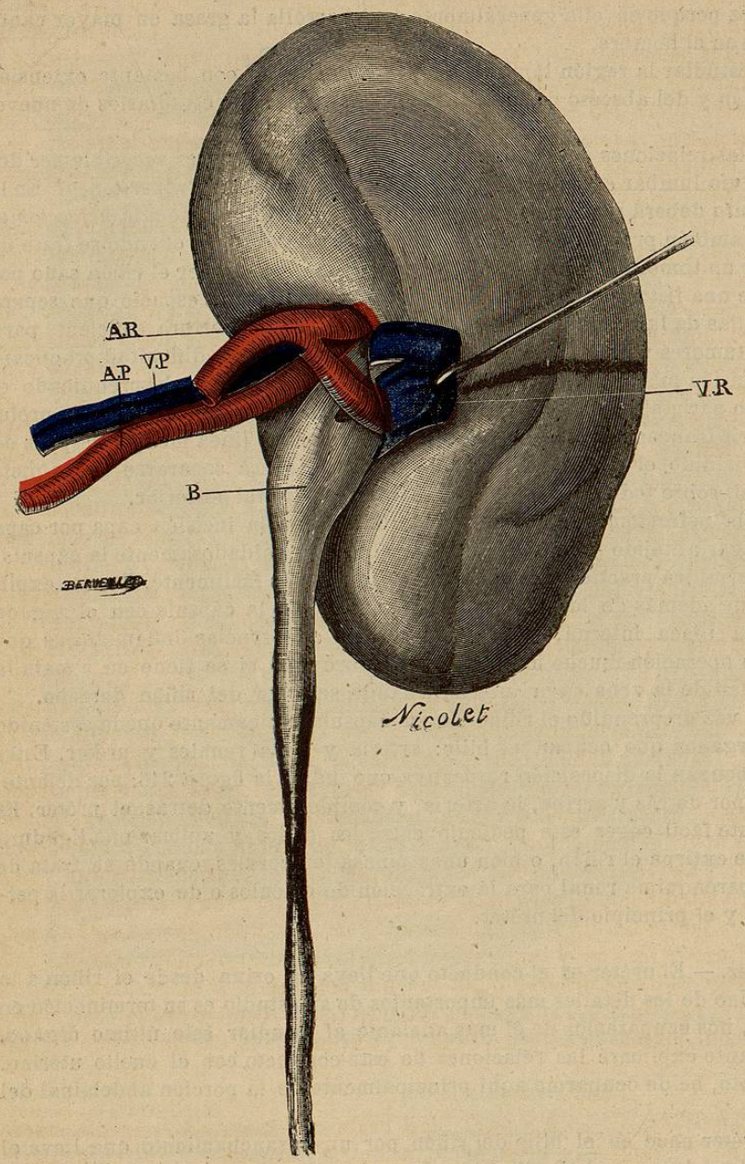

Fig. 246. — *Hilio del riñón izquierdo*

AP, rama posterior de la arteria renal.
AR, ramas anteriores de la arteria renal.
B, pelvis renal.
VP, vena renal que emerge de detrás de la pelvis.
VR, vena renal inclinada hacia fuera para descubrir la pelvis.

según los sujetos; de forma cónica, su base corresponde al hilio del riñón y el vértice al origen del uréter propiamente dicho. Está cubierta siempre por una

capa de grasa floja y fofa. Parte de la pelvis renal está escondida en el hilio, pero su porción mayor sobresale hacia dentro y es accesible al tacto.

Tiene especial importancia hacer notar la situación de la pelvis renal con relación a los vasos que constituyen el pedículo del riñón, y consiste en que está detrás de estos vasos. En ciertos casos de litiasis renal, por ejemplo, el cirujano tiene necesidad de explorar la pelvis renal y cogerla entre los dedos; pero esta exploración apenas podría practicarse de delante atrás en una laparotomía, mientras que por la vía lumbar se llega directamente sobre este órgano. Sin embargo, he de recordar que una rama de la arteria renal penetra acompañada de una vena, en el riñón por detrás de su pelvis.

La longitud del uréter es de 25 a 30 centímetros; sus paredes son delgadas y aplanadas como las de las venas; su volumen (después de insuflado) es a corta diferencia el de una pluma pequeña de ave, pero no es el mismo en toda la extensión del uréter; presenta muchas veces estrecheces, de las que una sobre todo, muy pronunciada y brusca, se encuentra a poca distancia de la pelvis renal.

El uréter no es rectilíneo ni ofrece el aspecto de una cuerda tendida desde su origen a su terminación, sino que, por el contrario, ofrece en su trayecto cierto número de flexuosidades. Además, este órgano se extiende por entre la capa celulosa subperitoneal, muy floja, lo cual le proporciona gran movilidad.

El uréter es pues, un conducto flexible, gracias a la delgadez de sus paredes y además flexuoso y móvil. Por lo tanto, cuando el riñón desciende de su sitio, pueden resultar bruscas corvaduras de aquel conducto, que impiden el paso de la orina y dan lugar à la hidronefrosis. Si desaparece el acodamiento, desaparece a su vez la hidronefrosis; pero puede reproducirse dando lugar a la hidronefrosis intermitente, cuyo tratamiento racional será, por lo tanto, la nefrorrafia.

La herida del uréter constituye un accidente muy grave, puesto que resulta una fístula urinaria, cuya curación ofrece siempre serias dificultades. Por lo tanto, el cirujano debe procurar evitarlas al practicar las operaciones abdominales. Sin embargo, es posible que las heridas ureterales se curen espontáneamente. Consecutivamente a la enucleación laboriosa de una bolsa salpíngea, los vasos abocaban en el fondo de la excavación y apliqué en la parte superior unas pinzas de forcipresión. Retiré las pinzas a las veinticuatro horas y todo marchaba sin dificultad; pero hacia el cuarto día, con gran sorpresa nuestra, la orina salía por la herida bañando a la enferma. Sin duda había cogido con las pinzas el uréter (era en el lado izquierdo) y los vasos, produciéndose una escara que luego se había desprendido. Durante muchos días la pérdida fué muy abundante, pero tuve la satisfacción de que fuera disminuyendo poco a poco, y después de un mes la enferma salió del hospital de la Caridad completamente curada.

Cápsuas suprarrenales. — Si bien hasta el presente las cápsulas suprarrenales no han motivado intervenciones quirúrgicas, en estos últimos tiempos ha adquirido tal importancia su papel fisiológico, que creo conveniente presentar de ellas una sucinta descripción, tomada en gran parte del reciente trabajo de los doctores ALBARRÁN y CATHELIN sobre este particular.

Según estos autores, las cápsulas no cubren normalmente el polo superior del riñón, como lo repiten todas las obras. Su más constante sitio corresponde al borde interno de cada riñón, por encima del pedículo vascular de este órgano, con la circunstancia de que varias veces traspasan por arriba dicho borde.