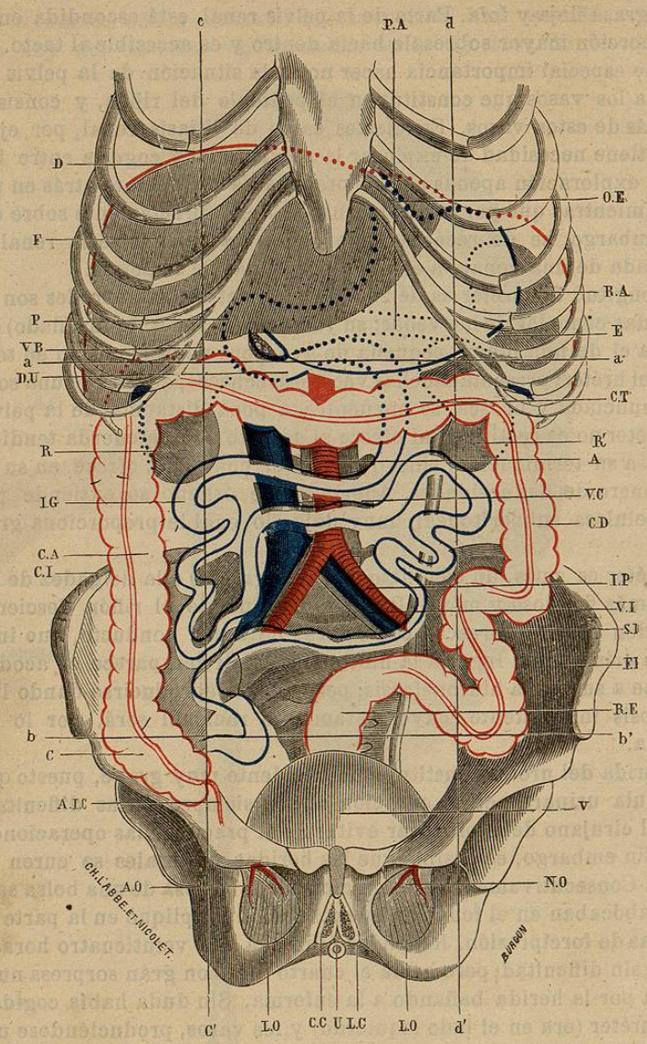

Fig. 247. — *Cavidad abdominal dividida en regiones; relaciones respectivas de los órganos contenidos en esta cavidad.* Figura semiesquemática

A, aorta abdominal.
AIC, apéndice ileocecal.
AO, arteria obturatriz.
C, ciego.
CA, colon ascendente.
CD, colon descendente.
CC, cuerpo cavernoso.
CI, cresta ilíaca.
CT, colon transverso.
D, diafragma (línea encarnada).
DU, duodeno (línea de puntos azul).
E, corvadura mayor del estómago (la corvadura menor está indicada por la línea de puntos azul).
F, hígado.
FI, fosa ilíaca interna.
IG, intestino delgado (representado en azul y sólo una parte).
LC, ligamento de Carcasona.
LO, ligamento obturador.
IP, arteria ilíaca primitiva izquierda.
NO, nervio obturador.
OE, terminación del esófago (línea de puntos azul).
P, píloro o primera porción del duodeno (línea de puntos azul).
PA, páncreas (línea de puntos negra, excepto en su extremidad derecha, que está representada en su totalidad).
R, riñón derecho. . } La parte superior de los riñones está representada por una línea de puntos negra.
R', riñón izquierdo }

Por dentro, confinan con la vena cava inferior en el lado derecho y con la aorta en el izquierdo.

Tanto su longitud como su anchura varían entre 2 y 5 centímetros. Su peso oscila entre 2 y 6 gramos. Su forma es variable en los distintos sujetos y hasta de un lado al otro. Los autores la comparan a una pirámide cuadrangular de base inferior. Están envueltas por una cubierta fibrosa. Con bastante frecuencia se encuentran cápsulas suprarrenales accesorias, lo cual revela la analogía entre este órgano y el cuerpo tiroides.

A primera vista sorprende la riqueza vascular de las cápsulas suprarrenales, de estos minúsculos cuerpos a los cuales no se les conocía función alguna. En efecto, cada una recibe nada menos que tres arterias, de las cuales una procede directamente de la aorta y las otras dos de la diafragmática inferior y de la renal, nueva analogía con el cuerpo tiroides, cuyo riego arterial es igualmente desproporcionado a las necesidades nutritivas de este cuerpo.

Existe tan sólo una gruesa vena capsular del volumen de la vena mediana basílica, que en el lado izquierdo desemboca en la vena renal y en el derecho en la vena cava inferior o en la renal. Esta vena es central y parece que alrededor de ella se agrupan todos los elementos constitutivos de la cápsula.

Los linfáticos se reunen en tres troncos que desembocan en un ganglio situado por encima de la vena renal.

Los nervios provienen del plexo renal y del ganglio semilunar.

La cápsula suprarrenal es una glándula vascular sanguínea, de secreción interna. Los médicos fijaron su atención en este órgano cuando Addison, en 1855, atribuyó a una lesión de estas cápsulas el síndrome denominado *enfermedad bronceada;* pero no se tenía ninguna idea del papel fisiológico que desempeñan en la economía. Sin embargo, Brown-Séquard, en la misma época (1858), anunciaba que los animales privados experimentalmente de las dos cápsulas morían todos rápidamente con parálisis del cuarto posterior y en seguida de los músculos respiratorios; pero estos resultados no fueron por todos aceptados. En estos últimos años han sido comprobados y completados especialmente por Langlois.

No habiendo necesidad de insistir más sobre este punto, me limitaré a dejar consignadas las conclusiones siguientes:

Las cápsulas suprarrenales desempeñan una *función antitóxica* respecto de los venenos que se fabrican en el organismo, sobre todo de los que se forman durante el trabajo muscular y también de los que son introducidos en la economía: por esto mueren los animales a los cuales se han extirpado estas glándulas y los sujetos cuyas glándulas han sufrido una profunda desorganización (ordinariamente por la tuberculosis).

El extracto suprarrenal o su principio activo, la *adrenalina,* descubierta últimamente, aplicados sobre la piel o las mucosas, tienen la notable propiedad de determinar una vasoconstricción tal, que los tejidos llegan a quedar

RA, bazo (una parte está representada por una línea de puntos negra).
RE, recto.
SI, S ilíaca del colon.
U, uretra.
V, vejiga.
VB, vesícula biliar.
VC, vena cava inferior.
VI, vena ilíaca primitiva izquierda.
Las líneas horizontales y verticales señaladas con las letras aa', bb', cc', dd', sirven para dividir la cavidad abdominal en nueve compartimientos.

completamente exangües. La adrenalina es, pues, un hemostático de primer orden.

La secreción de las glándulas suprarrenales desempeña realmente un papel importante en la regulación de la presión sanguínea.

VASOS Y NERVIOS DE LA CAVIDAD ABDOMINAL

Por detrás del peritoneo, o mejor entre las dos hojas del mesenterio y por delante de la columna vertebral, se encuentran la aorta con sus ramas, la vena cava inferior, el origen del conducto torácico y los cordones del gran simpático.

La *aorta* abdominal descansa sobre el cuerpo de las vértebras lumbares, entre los dos pilares del diafragma. Situada primero un poco a la izquierda, gana la línea media y se divide en dos gruesas ramas, las *ilíacas primitivas,* a nivel del cuerpo de la cuarta lumbar, algunas veces por debajo y más rara vez por encima de ésta.

La bifurcación de la aorta corresponde al ombligo.

La aorta abdominal, considerada de arriba abajo, da las ramas siguientes:

1.ª Las diafragmáticas inferiores, de las cuales nacen las capsulares superiores;

2.ª El tronco celíaco, que nace entre la duodécima dorsal y la primera lumbar. Se dirige directamente hacia delante y, después de un trayecto de 12 milímetros, se divide en tres ramas: la coronaria del estómago, la hepática y la esplénica, esta última mucho más voluminosa que las otras dos;

3.ª La arteria mesentérica superior nace casi inmediatamente por debajo del tronco celíaco y determina el límite final del duodeno. Da ramas a todo el intestino delgado y a la mitad derecha del grueso;

4.ª Las capsulares medias;

5.ª Las arterias renales o *emulgentes*, muy voluminosas, que nacen en ángulo recto de las partes laterales de la aorta y dan la capsular inferior;

6.ª Las arterias, espermáticas en el hombre, úteroováricas en la mujer;

7.ª La mesentérica inferior, nacida muy por debajo de la superior y a unos 4 centímetros por encima de la bifurcación de la aorta, distribuyéndose por la mitad izquierda del intestino grueso;

8.ª Las arterias lumbares, en número de 4 por cada lado.

Si las paredes abdominales son delgadas y en la cavidad existe poca grasa, se perciben muy fácilmente los latidos de la aorta por delante de la columna vertebral y se la puede comprimir eficazmente en este punto, en los casos de hemorragia uterina o de herida de las arterias ilíacas. Cuando se practica la ligadura de estas últimas arterias, el cirujano no se olvidará de comprimir la aorta.

En cuanto a esta última arteria, se la ha ligado varias veces en el hombre. En 1900 practiqué esta ligadura en el hospital de la Caridad, a causa de un grande aneurisma de la arteria ilíaca externa izquierda. Sucedió el curioso caso de que me equivoqué habiéndome creído que había ligado la ilíaca primitiva izquierda en su origen. El operado no experimentó ningún trastorno circulatorio en los miembros inferiores y sucumbió algunas semanas después por efecto de los accidentes ocasionados por el aneurisma.

El procedimiento operatorio consiste en abrir directamente el abdomen y desgarrar una hoja del mesenterio.

Las dos arterias *ilíacas primitivas,* nacidas de la aorta a nivel de la cuarta lumbar, se dirigen oblicuamente hacia abajo y afuera en la dirección de una línea que va desde el ombligo a la parte media del arco crural, y a nivel de la sínfisis sacroilíaca se dividen en dos ramas: ilíaca interna e ilíaca externa.

La ilíaca primitiva no da ninguna colateral. La ligadura de esta arteria, practicada por primera vez por VALENTÍN MOTT, hase llevado a cabo después muchas veces y con buen resultado. Sin duda que para llegar a esta arteria se puede seguir la vía subperitoneal, que es menos peligrosa que la directa; pero en el curso de la operación hay tantas probabilidades de interesar el peritoneo y de ver dificultada la operación por la procidencia de los intestinos a través de la herida, que considero mucho más práctico abrir directamente el abdomen.

Las ilíacas primitivas descansan por fuera sobre el músculo psoas y están cubiertas por delante y por dentro por el peritoneo.

La ilíaca primitiva derecha pasa por delante de la vena correspondiente y cubre en parte el origen de la cava inferior; la ilíaca primitiva izquierda presenta su vena colateral por dentro y por detrás. Cada arteria está cruzada por delante por el uréter del propio lado.

Producto de la unión de las dos venas ilíacas primitivas, la *cava inferior* forma un tronco mucho más voluminoso que la aorta. Se encuentra al lado derecho de la columna vertebral y está situada a la derecha de la aorta. Estos dos vasos pueden comunicarse entre sí, formándose una variz aneurismática.

El estudio de la vena cava inferior ha adquirido para los cirujanos cierta importancia desde que se ha desarrollado en grande escala la cirugía renal. Muchas veces he señalado la íntima relación de esta vena con el riñón derecho. Es, pues, posible que la vena cava inferior sea interesada en el curso de una nefrectomía y sobre todo de la ablación de un tumor del riñón derecho no bien circunscrito. Si la herida es lineal, conviene practicar inmediatamente la sutura lateral con hilos de seda y la cicatrización puede tener lugar con permeabilidad del vaso, como en el caso de SCHEDE.

Si la herida fuese demasiado extensa para permitir una sutura lateral, se ligará la vena por encima y por debajo de la herida. La historia de las trombosis de la vena cava inferior nos ha enseñado que la circulación podía restablecerse principalmente por el sistema de las venas lumbares, de las venas raquídeas y de la ázigos mayor.

Aparte de la vena cava inferior, en la cavidad abdominal existe un sistema venoso especial, el de la *vena porta,* el cual recibe y conduce al hígado todas las venas del tubo digestivo y del bazo.

A los lados de la vena cava inferior, y por detrás del vaso, se encuentran gran número de ganglios y vasos linfáticos, así como el origen del conducto torácico, que se halla enfrente de la segunda vértebra lumbar.

Por cada lado de la columna vertebral corren los cordones del gran simpático, de donde nacen diversos plexos, que se distribuyen por las vísceras.

RELACIONES RESPECTIVAS DE LOS ÓRGANOS CONTENIDOS EN EL ABDOMEN

Pasemos ahora a resumir las relaciones respectivas de los órganos contenidos en la cavidad abdominal, considerándolos en cada una de las secciones, y señalando igualmente sus relaciones con la porción correspondiente de la pared abdominal.

Trátase de resolver el problema siguiente: dada una lesión del abdomen y conocida la dirección del agente vulnerante, ¿cuáles son los órganos interesados? Con todo, debo hacer notar que las relaciones de las vísceras con la pared no son idénticas en todos los sujetos.

Epigastrio. — Encuéntranse sucesivamente en el epigastrio: el lóbulo izquierdo del hígado, una parte de la cara anterior del estómago con los orificios esofágico y pilórico, el epiplón gastrohepático y el hiato de Winslow. En el labio anterior del hiato se encuentran: la arteria hepática, los conductos hepático, cístico y colédoco en la parte anterior, la vena porta en la posterior, las ramas del gran simpático y la terminación del nervio neumogástrico derecho. Por detrás del estómago se encuentran: la cavidad retroepiploica, la segunda y tercera porciones del duodeno, el páncreas, el tronco celíaco y sus ramas, la arteria mesentérica superior rodeada de ganglios linfáticos, el plexo solar y, finalmente, la columna vertebral, sobre la cual descansan la aorta y la vena cava inferior.

Hipocondrio derecho. — Casi exclusivamente ocupado por el lóbulo derecho del hígado. Se encuentran además en este punto el fondo de la vesícula biliar, una pequeña porción del colon transverso, la extremidad superior del riñón derecho y la cápsula suprarrenal.

Hipocondrio izquierdo. — Está casi exclusivamente ocupado por el gran fondo de saco del estómago y el bazo unidos entre sí por el epiplón gastroesplénico. Se encuentra a veces en él una pequeña porción del lóbulo izquierdo del hígado. Contiene en la parte inferior la extremidad superior del riñón izquierdo con la cápsula suprarrenal, una pequeña parte del colon descendente y la cola del páncreas.

Zona umbilical. — En esta región, considerada de delante atrás, se encuentran: el epiplón mayor, el colon transverso, la masa del intestino delgado, el mesenterio, la aorta y la vena cava inferior.

Regiones lumbares derecha e izquierda. — Algunas circunvoluciones del intestino delgado; los cólones: ascendente en el lado derecho y descendente en el izquierdo; el riñón y el uréter, y, por último, una gruesa capa de tejido célulograsiento.

Hipogastrio. — El epiplón mayor, el intestino delgado y la vejiga cuando está distendida.

Fosas ilíacas derecha e izquierda. — El ciego a la derecha y la S ilíaca a la izquierda, a menudo cubiertos por las circunvoluciones del intestino delgado.

El *útero, en estado grávido,* ocupa sucesivamente diversas regiones de la cavidad abdominal:

Al final del 3.er mes del embarazo, se encuentra el fondo del útero por encima del pubis, si la mujer está flaca.

Al final del 4.º mes, el fondo del útero llega a cuatro dedos por encima del pubis.

Al final del 5.º, se le encuentra a un dedo por debajo del ombligo.

Al final del 6.º, está a un centímetro por encima del ombligo.

Al final del 7.º, a tres dedos por encima del ombligo.

Al final del 8.º, a cinco dedos por encima del ombligo.

Al 9.º mes, el útero llena todo el abdomen, excepto en los ocho o diez últimos días, en que el vientre desciende.

CAPITULO IV

Desarrollo del abdomen

La cavidad abdominal está originariamente confundida con las cavidades viscerales anteriores, en una sola gran cavidad conocida con el nombre de *cavidad ventral.*

Al principio de la evolución, la vesícula blastodérmica se divide en dos partes: una embrionaria y otra extraembrionaria, que se hallan separadas por un surco cuyo contorno está destinado a formar ulteriormente el anillo umbilical.

Si no consideramos más que la parte embrionaria propiamente dicha, veremos que, por la formación de los capuchones y la inflexión de los bordes laterales, se forma una cavidad, que es la cavidad ventral.

Siendo al principio en número de tres las hojas que la circuyen, bien pronto son cuatro, por efecto del desdoblamiento de la hoja media o vascular.

Una de esas hojas de desdoblamiento, la interna, se adapta a la hoja mucosa para contribuir con ella a la formación de la pared intestinal; la otra hoja de desdoblamiento, la externa, se adosa a la hoja cutánea para contribuir con ella a la formación de la pared abdominal: la unión de estas dos últimas hojas es lo que ha recibido el nombre de *membrana de Rathke.*

El espacio que resulta del desdoblamiento de la hoja media o vascular del blastodermo constituye la cavidad pleuroperitoneal, la cual, tabicándose ulteriormente, formará las cavidades pleural y peritoneal.

El intestino consiste al principio en una canal, que primitivamente está en comunicación con la vesícula umbilical y cuyos bordes tienden a aproximarse a medida que el pedículo de esta vesícula se estrecha. Finalmente, la canal se cierra por completo al tiempo que la vesícula umbilical desaparece. Sin embargo, ésta deja a veces indicios de su existencia bajo la forma de un divertículo intestinal.

Durante este tiempo, las hojas ventrales destinadas a formar las paredes del abdomen se aproximan, y las dos que las constituyen, con el nombre de *membrana de Rathke* o *pared abdominal primitiva,* son paulatinamente separadas por la interposición de los elementos nerviosos y musculares que las penetran gradualmente desde su borde central hacia el umbilical, al cual acaban por alcanzar para formar la pared abdominal permanente. Si esta capa intermedia, formada por los elementos nerviosos y musculares, se detiene en su desarrollo y no llega hasta el anillo umbilical, resulta de ello una mala conformación conocida con el nombre de *exónfalo.* Este consiste en una hernia umbilical cuyas paredes están formadas por la membrana de Rathke, es decir, por el peritoneo por dentro y la hoja externa del blastodermo por fuera. A su nivel, la pared abdominal ha conservado la composición de la pared ventral primitiva.

El desarrollo del intestino se presta también a algunas consideraciones de utilidad práctica. El intestino, desde el momento que ha tomado la forma de canal, termina por un fondo de saco anterior y otro posterior; el ante-