sonda de corvadura especial: la sonda ordinaria de la bolsa portátil casi nunca sirve para el caso, aun puesta en manos las más ejercitadas. La sonda de gran corvadura, por el contrario, permite conseguir el objeto; J. L. PETIT y VELPEAU aconsejaban el empleo de sondas que representen un semicírculo. En efecto, se comprende que, una vez llegada detrás de la sínfisis, semejante

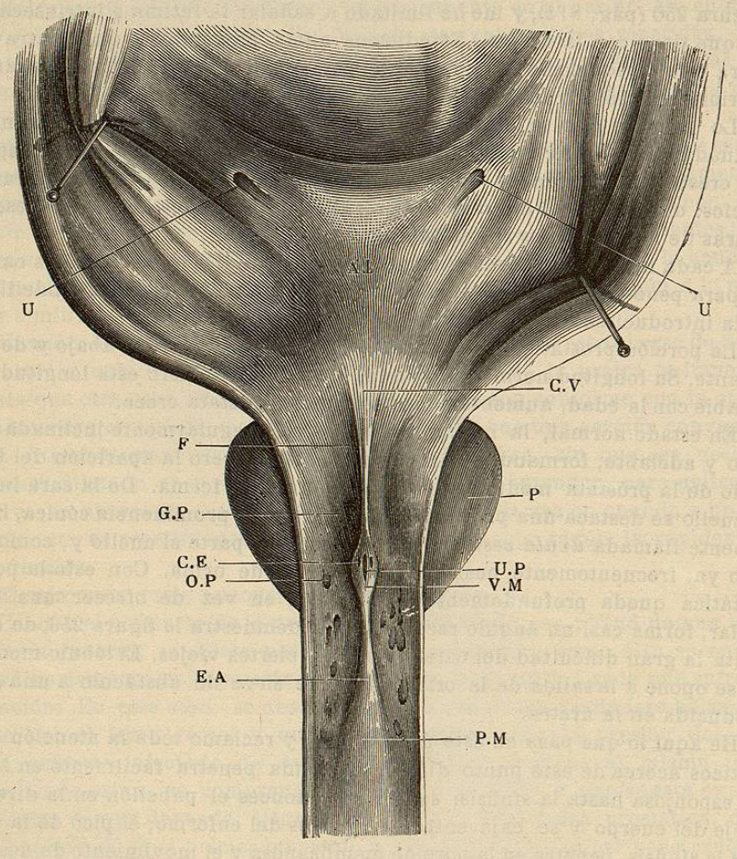

Fig. 255. — *Trígono vesical. Cuello de la vejiga. Porción prostática de la uretra dividida por su pared superior.* (Adulto; tamaño natural)

CE, conductos eyaculadores.
CV, cuello de la vejiga.
EA, extremidad anterior del verumontano.
F, frenillo del verumontano.
GP, canal situado a los lados del verumontano
OP, orificio de una glándula prostática.
P, próstata.
PM, porción membranosa de la uretra.
TV, trígono vesical.
UU, desembocadura de los uréteres en la vejiga.
UP, utrículo prostático.
VM, verumontano.

sonda puede bascular de manera que su pico se dirija casi verticalmente hacia arriba.

Un segundo medio, y es el que yo prefiero, consiste en emplear una sonda de goma elástica con su correspondiente mandril, que la hace rígida, y sobre todo permite imprimirle la forma necesaria. Se toma, pues, una sonda de goma de grueso calibre (número 20 o 21 de la escala de Charrière), en la que se introduce un mandril. Se encorva en seguida la extremidad

vesical hasta 5 o 6 centímetros del pico, de modo que esta extremidad forme con el cuerpo de la sonda un ángulo de unos 70 a 75°. Se introduce la sonda como de ordinario y, una vez llegada a la región prostática, se inclina el pabellón todo lo posible hacia abajo. A fin de que el plano de la cama no impida este movimiento, será bueno elevar la pelvis del enfermo colocándola sobre un cojín. Hasta el presente, rarísimas veces he dejado de conseguir el objeto empleando este procedimiento, por mucha que haya sido la dificultad del caso. Si se cree necesario, puede retirarse el mandril y dejar colocada la sonda.

Cuando a pesar del empleo de una sonda de gran corvadura o de corvadura brusca, el instrumento se detiene en algún punto, podemos favorecer su penetración introduciendo el índice izquierdo en el recto y comprimiendo la sonda de abajo arriba. No obstante, el periné es a veces tan profundo y la próstata tan voluminosa, que ni siquiera es posible percibir la sonda.

Cuando no se tiene mucha práctica en el cateterismo, ante un caso de esta naturaleza, está el cirujano autorizado para empezar por un medio que pueda

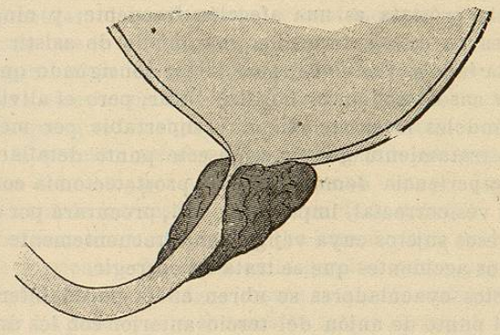

Fig. 256. — *Hipertrofia del lóbulo medio de la próstata*

dar buen resultado, sin ser en ningún caso peligroso: me refiero a la sonda de Nélaton de caucho vulcanizado. Siendo ésta completamente blanda, sigue exactamente las curvas del conducto, se amolda en ellas y a veces salva el lóbulo medio con la mayor facilidad; pero también puede suceder que el pico choque contra el cuello, el instrumento se encorve hacia abajo y no pueda penetrar más. Puede suceder también que se consiga el objeto la primera vez y no se consiga al día siguiente en el mismo enfermo. De todos modos, conviene saber que la sonda de caucho, aun habiéndola dejado colocada y firmemente sujeta, en razón de su flexibilidad, puede ser lanzada de la vejiga, replegándose dentro del conducto, a pesar de que exteriormente nada se note.

La porción prostática de la uretra puede hallarse deformada, no sólo por la prominencia del lóbulo medio, sino también por la de los lóbulos laterales. Sin necesidad de insistir en ello, se comprenderá la forma que debe tomar el conducto, según que la hipertrofia recaiga en los dos lóbulos a la vez o en uno de ellos, el derecho o el izquierdo: el conducto estará ocluído o desviado hacia un lado; se reconoce esto por la desviación del pabellón de la sonda; pero es raro que constituya un serio obstáculo para el cateterismo.

Hay sujetos con hipertrofia de la próstata cuya existencia se hace intole-

rable, por los trastornos de toda especie que acarrea a la micción, trastornos que no mejoran por el tratamiento habitual o a los cuales éste no se les puede aplicar. No es, por tanto, de extrañar que se haya considerado este órgano como un tumor y que, como tal, se haya pensado en extirparlo por la *prostatectomía,* ya sea por la vía hipogástrica, ya por la perineal. En efecto, esta operación se viene practicando desde algunos años a esta parte, especialmente en América y en Alemania.

Se ha tanteado substituirla por la *prostatotomía* electrolítica (BOTTINI), la castración, la resección de los conductos deferentes, la resección de los vasos y de los nervios del cordón espermático, operaciones mucho más sencillas, sin duda, pero que no han dado resultados satisfactorios. Por esto hoy día se vuelve a la prostatectomía, que parece haber ganado mucho terreno en Francia, particularmente después de la comunicación del doctor ALBARRÁN. Esta operación es indudablemente interesante. Con todo, y a pesar de los animosos resultados obtenidos por nuestro colega, yo considero la prostatectomía como una operación grave. Es, además, una operación difícil, y siempre estará únicamente al alcance de un número limitado de prácticos. Ahora bien, la hipertrofia senil de la próstata es una afección frecuente, y ningún médico, por limitada que sea su esfera de acción, ha dejado de asistir diferentes veces enfermos de esta índole. Conviene, pues, dejar consignado que, en la *inmensa mayoría* de los casos, podemos, no diré curar, pero sí aliviar mucho a estos enfermos, haciéndoles la existencia muy soportable por medio de la sonda y siguiendo un tratamiento que no es de este punto detallar. Por lo demás, únicamente la experiencia demostrará si la prostatectomía con sus accidentes posibles: fístula vésicorrectal, impotencia, etc., procurará por sí sola una curación radical en esos sujetos cuya vejiga toma frecuentemente gran parte en la producción de los accidentes que se trata de corregir.

Los conductos eyaculadores se abren en la pared inferior de la porción prostática, en el punto de unión del tercio anterior con los dos posteriores de esta porción. Ahora bien, teniendo ésta 3 centímetros de longitud por término medio, los orificios de estos conductos están, pues, situados a unos 2 centímetros por delante del cuello de la vejiga. En sujetos atacados de pérdidas seminales se obtienen a veces excelentes resultados de la cauterización de estos orificios con el portacáusticos de Lallemand. He aquí cómo, apoyándome en los precedentes datos anatómicos, aconsejo proceder a esta operación: se introduce el portacáusticos en la vejiga y luego se le retira lentamente, hasta que la extremidad del instrumento se coloca dentro del cuello. Como la cubeta mide unos 15 milímetros, es necesario retirar el portacáusticos 3 centímetros dentro del conducto y a partir del cuello, lo cual se efectúa fijándose en la graduación del mango del instrumento. Poniendo libre en seguida la cubeta, tenemos seguridad de que se corresponde muy exactamente con los conductos eyaculadores. Yo prefiero este procedimiento a la inyección de una solución de nitrato de plata.

Porción membranosa o muscular

Colocada entre las porciones prostática y esponjosa, la porción membranosa es la más corta de las tres: no mide más que 1 centímetro y medio. Se diferencia también de la porción prostática por la circunstancia de que, una vez llegada a su completo desarrollo, no varía su longitud con la edad. Además, su extensión parece ser sensiblemente la misma en todos los sujetos.

Su forma es la de un cilindro muy regular. Hemos visto ya que corresponde a la parte más declive de la curva uretral y que está situada a unos 2 centímetros por debajo de la sínfisis del pubis. Por delante termina en la prolongación del eje vertical de la sínfisis, y en este punto atraviesa un plano fibromuscular que encontraremos al estudiar el periné.

Su cara superior está en relación con el músculo de Wilson y la inferior está en parte cubierta por el bulbo de la uretra, del cual la separa el músculo de Guthrie. En el ángulo formado por la prominencia del bulbo y la porción membranosa se encuentran las glándulas de Méry o de Cooper.

Llevo dicho ya que la porción membranosa presenta por delante una parte estrechada, llamada *cuello del bulbo,* y que éste es el sitio predilecto de las estrecheces inflamatorias de la uretra.

La composición exclusivamente muscular de esta porción, explica por qué se presenta más a menudo que en las otras dos la contractura. Esta se produce por diversas influencias; percíbese a veces muy claramente, al practicar el caterismo, la contracción brusca de esta porción sobre la sonda, la cual se encuentra por esta causa detenida. Cuando esto sucede, es necesario suspender la maniobra sin empujar el instrumento, y casi siempre al poco rato cesa la contracción, de modo que la sonda penetra por sí misma. Vemos, pues, que el espasmo de la uretra existe en realidad; puede persistir más o menos tiempo y hacer creer en una atresia; pero en ningún caso merece el nombre de *estrechez,* denominación que trae consigo la idea de permanencia.

En el periné, la porción membranosa corresponde al espacio triangular que separa la uretra del recto; por esto en ella recae siempre la incisión en la talla perineal. NÉLATON la interesaba muy cerca de la próstata. DUPUYTREN la dividía cerca del bulbo y a menudo interesaba este órgano; más adelante volveremos sobre este particular. También en la porción membranosa es en donde se practica el ojal perineal; ésta es igualmente la que de ordinario sufre desgarros en las fracturas del pubis y ella es también la que conviene descubrir como primer tiempo de la prostatectomía antes de incindir la uretra prostática.

Porción esponjosa

La porción esponjosa de la uretra es la más larga de las tres en que se divide este conducto, y de ella dependen principalmente las diferencias individuales en la longitud del conducto en estado fisiológico. Mide en general de 12 a 14 centímetros. La porción esponjosa corresponde a lo que he llamado *parte libre de la uretra,* es decir, que es movible en todos sentidos y no hay que considerar en ella una dirección especial en el cateterismo. A esta movilidad se debe el poder practicar el procedimiento llamado *vuelta de maestro.* Consiste en presentar la sonda a la uretra de tal modo que la concavidad del instrumento mire hacia abajo, en vez de mirar hacia arriba como de ordinario. Se empuja suavemente hasta que el pico de la sonda llega a nivel de la sínfisis, después se la comunica un movimiento de rotación, ya de derecha a izquierda, ya de izquierda a derecha, de modo que vuelva la concavidad hacia arriba y el pabellón hacia delante del abdomen, en la posición que ocupa en el segundo tiempo del cateterismo ordinario, para bajarlo en seguida.

Este modo de cateterismo es difícil y muy raras veces aplicable. No obstante, aconsejo estudiarlo en el cadáver, porque ante el enfermo en diferentes ocasiones me ha servido de mucho. La más importante precaución que hay que tomar consiste en efectuar el movimiento de rotación sobre un *punto fijo* y vol-

BIBLIOTECA
FAC. DE MED. U. A. N. L.

ver el pabellón de la sonda hacia arriba *sin empujarla,* porque de otro modo nos expondríamos a herir gravemente la mucosa, si el pico de la sonda no se encontrase exactamente en el eje del conducto. Bien practicada, la vuelta de maestro no ofrece peligro alguno y puede ser útil.

Inmediatamente después de haber salido del ligamento de Carcassonne, la uretra penetra en una vaina de tejido esponjoso, *cuerpo esponjoso de la uretra,* que empieza por un engrosamiento, *bulbo,* y termina por un segundo engrosamiento, *glande.*

Bulbo de la uretra.—El bulbo de la uretra es un engrosamiento esponjoso, de variable volumen, que está como suspendido de la cara inferior del conducto. Cuando se examina la uretra por su cara interna, después de haber dividido su pared superior, no se percibe nada que indique el sitio que ocupa el bulbo, a no ser una ligera dilatación. Es preciso saber bien que *cavidad del bulbo* y *fondo de saco del bulbo* son denominaciones equívocas, que se aplican a esta dilatación y no a una cavidad que se encuentre en el bulbo mismo. No es exacto decir: «la uretra se introduce en el bulbo», porque este último es un órgano macizo que no presenta ninguna cavidad en relación con la uretra; pero a su nivel, sobre todo examinando el conducto en un corte anteroposterior, se ve que la pared inferior presenta una depresión más o menos marcada. He de recordar que el *cuello del bulbo* es la parte estrechada de la uretra a cuyo nivel la porción esponjosa se continúa con la membranosa.

La presencia del fondo de saco en la pared inferior de la uretra a nivel del bulbo (fondo de saco del bulbo) constituye un serio obstáculo al cateterismo. Notemos, además, que corresponde precisamente a nivel del borde inferior de la sínfisis pubiana, es decir, en el punto en que conviene imprimir a la sonda un cambio de dirección. Por último, he de añadir que, a este nivel, la uretra atraviesa el orificio del ligamento de Carcassonne, y que el pico de la sonda puede chocar contra este ligamento.

Vemos, pues, que todos los obstáculos para el cateterismo están acumulados en este punto, y, a no ser que exista una hipertrofia del lóbulo medio de la próstata, puede considerarse la operación como terminada cuando se ha tenido la suerte de haber salvado el fondo de saco del bulbo.

Es más fácil penetrar en él con una candelilla fina que con una de grueso calibre, y esto es causa de un error de diagnóstico que muchas veces he visto cometer. Un enfermo atacado de cistitis del cuello, por ejemplo, experimenta dificultad para la micción, y, si se trata de introducir una candelilla fina, ésta sigue fácilmente la porción esponjosa; pero con seguridad se detiene a nivel del bulbo, en la entrada de la porción membranosa, es decir, en el sitio predilecto de las atresias de la uretra; con esto se diagnostica una estrechez. Para evitar este grosero error, aconsejo que el primer examen de la uretra se haga siempre con un instrumento de calibre normal. No es imposible, ni aun usando una sonda de grueso calibre, penetrar en el fondo de saco del bulbo; pero una mano un poco ejercitada lo nota en seguida. Si se comprimiese fuertemente en este punto, se rasgaría el conducto; por lo demás, éste es uno de los puntos en que se encuentran con más frecuencia las falsas vías. Cuando se encuentra una resistencia a nivel del bulbo, es necesario detenerse en seguida, retirar la sonda 1 o 2 centímetros, e inclinar ligeramente el pabellón hacia abajo, a fin de hacer bascular el pico del instrumento y aproximarlo a la pared superior del conducto.

Al ejecutar este último movimiento, nos exponemos a tropezar con otro escollo. A fin de evitar el fondo de saco del bulbo, acabo de decir que es nece-

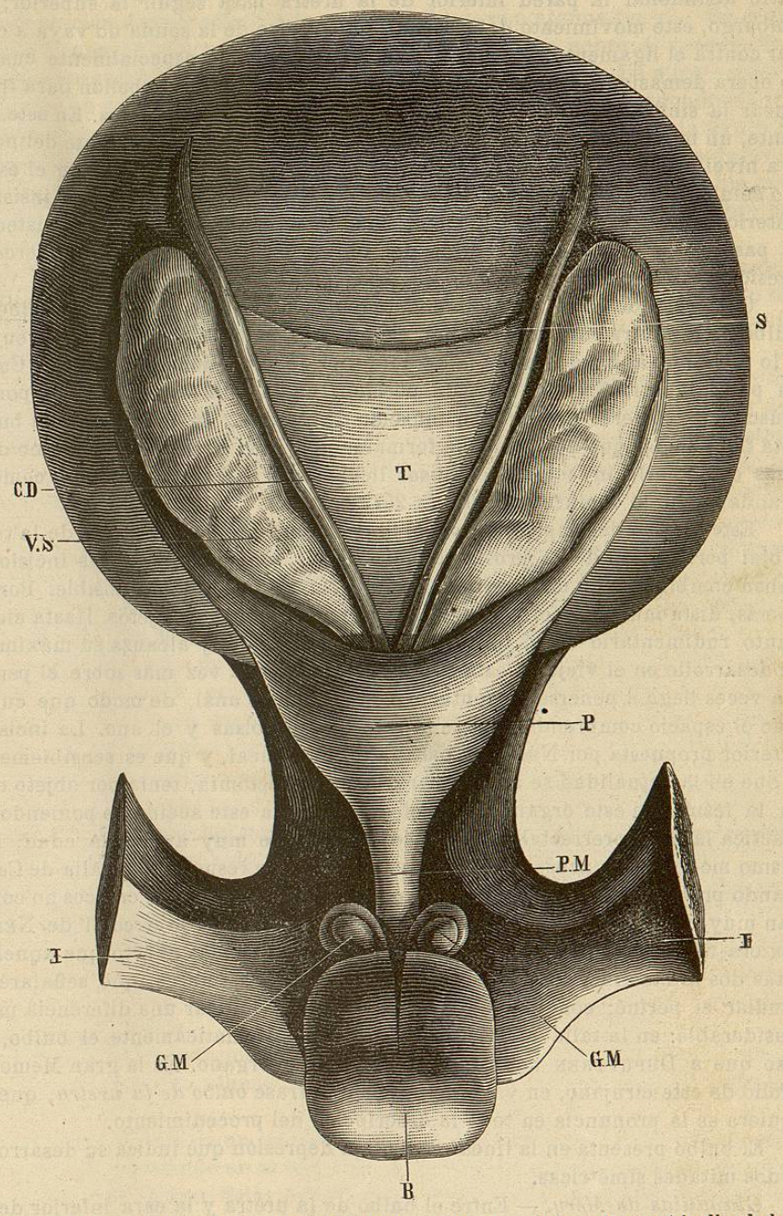

Fig. 257.—*Cara inferior de la vejiga.* (Adulto; tamaño natural). La vejiga está inclinada hacia delante sobre el cuerpo del pubis

B, bulbo de la uretra.
CD, conducto deferente.
II, rama ascendente del isquion.
GM, glándulas de Méry o de Cooper.
P, próstata.
PM, porción membranosa de la uretra.
S, línea que indica el límite a que desciende el peritoneo sobre el bajo fondo de la vejiga
T, espacio triangular desprovisto de peritoneo comprendido entre las dos vesículas seminales.
VS, vesículas seminales.

sario abandonar la pared inferior de la uretra para seguir la superior; sin embargo, este movimiento debe ser tal, que el pico de la sonda no vaya a chocar contra el ligamento de Carcassonne, lo cual sucede especialmente cuando se opera demasiado pronto el movimiento de descenso del pabellón para franquear la sínfisis, que es lo que hacen casi todos los principiantes. En este instante, un movimiento brusco produciría una falsa vía, ya por delante del pubis y a nivel del ligamento suspensorio del miembro, ya por detrás, en el espacio célulograsiento prevesical, la cavidad de Retzius, sobre el que he insistido anteriormente. En su consecuencia, cuando se encuentra alguna resistencia al paso de la sonda en la región del bulbo, en ningún caso debe ejercerse presión, sino imprimir un cambio de dirección al pico del instrumento.

Comprendido en un desdoblamiento de la aponeurosis media del periné, el bulbo de la uretra está cubierto por el músculo bulbocavernoso, que lo sujeta y lo mantiene aplicado contra la cara inferior de la porción membranosa. Cubre en parte la cara inferior de esta porción, de la cual está separado por el músculo transverso profundo o músculo de Guthrie. En el cadáver, el bulbo está tan flácido, que no es posible formarse una idea de su volumen, sino después de haberlo inyectado; entonces llega a ser casi tan voluminoso como el glande, como lo demuestra la figura 257.

Este órgano desempeña un papel muy importante en la historia de la talla y ojal perineales, de la prostatectomía por la vía perineal, y las incisiones deben combinarse de manera que se evite su herida todo lo posible. Por lo demás, dista mucho de ofrecer igual volumen en todos los sujetos. Hasta cierto punto rudimentario en el niño, aumenta en el adulto y alcanza su máximum de desarrollo en el viejo. A esta edad, desciende cada vez más sobre el periné y a veces llega a ponerse en contacto con el orificio anal, de modo que cubre todo el espacio comprendido entre la raíz de las bolsas y el ano. La incisión exterior propuesta por Nélaton para la talla perineal, y que es sensiblemente la que en la actualidad se adopta para la prostatectomía, tenía por objeto evitar la lesión de este órgano, y, en efecto, se evita este accidente poniendo en práctica la talla prerrectal, aun en los sujetos de muy avanzada edad. Del mismo modo que se acusaba a Dupuytren de haber resucitado la talla de Celso cuando propuso la talla bilateral (lo que probaba que aquellos críticos no conocían muy bien la primera), asimismo se dijo que la talla prerrectal de Nélaton era una simple copia de la bilateral, lo que no es más exacto que aquello. Estas dos tallas difieren la una de la otra en muchos puntos, que señalaré al estudiar el periné; con todo, desde ahora puedo indicar una diferencia muy considerable: en la talla prerrectal, se respeta sistemáticamente el bulbo, al paso que a Dupuytren nada le preocupaba este órgano. En la gran Memoria infolio de este cirujano, en vano he buscado la frase *bulbo de la uretra,* que ni siquiera se la pronuncia en toda la descripción del procedimiento.

El bulbo presenta en la línea media una depresión que indica su desarrollo en dos mitades simétricas.

Glándulas de Méry. — Entre el bulbo de la uretra y la cara inferior de la porción membranosa se encuentran dos glándulas, una a la derecha y otra a la izquierda, situadas a cada lado de la línea media e íntimamente unidas a la porción esponjosa, en la cual van a abrirse sus conductos excretores. Estas glándulas, conocidas con el nombre de *glándulas de Méry* o *de Cooper,* merecieron un estudio muy completo por parte del doctor Gubler, estudio que comprende los dos puntos de vista anatómico y patológico.

Para descubrirlas, es necesario desprender a pequeños tijeretazos el bulbo

de la porción membranosa, a la cual se adhiere con alguna fuerza. Estas glándulas tienen un color gris blanquecino, que destaca sobre el rosado de las fibras musculares del transverso profundo que las rodea. Lo mismo podemos decir de su consistencia, que es bastante firme. Su forma es redondeada y su volumen variable. Las he representado en su tamaño natural en la figura 257. Se ve que cada una está rodeada de una cápsula fibrosa que la aisla de las partes inmediatas. Son glándulas en racimo. Su conducto excretor, notable por su longitud, que es de unos 3 centímetros, se dirige hacia delante y se abre en la porción esponjosa.

Vemos, pues, que las glándulas de Méry son dos glándulas en racimo, tienen en general el volumen y la forma de un guisante, se encuentran en el periné, situadas profundamente por encima del bulbo y a los lados de la línea media, y, por último, se abren en la uretra.

En el curso de una blenorragia, el gonococo puede llegar a ellas, propagándose por sus conductos excretores. En este caso forman un tumor duro, profundo, mal circunscrito, muy doloroso y que va acompañado de trastornos en la micción. Estos caracteres, unidos al sitio que ocupa el tumor, podrían hacerlo confundir con un absceso urinoso, cuyos síntomas son en gran parte los que acabo de indicar. En ambos casos, el tumor parece formar cuerpo con la uretra; pero un carácter diferencial muy importante es el de que el absceso urinoso ocupa la línea media, al paso que el tumor debido a la inflamación de la glándula de Méry se encuentra en uno de los lados del rafe, porque, en general, sólo se encuentra afectada una sola glándula.

La parte media de la porción esponjosa de la uretra, intermedia entre el bulbo y el glande, no ofrece particularidades dignas de mención. Ocupa un canal situado en la cara inferior de los dos cuerpos cavernosos y forma un relieve muy pronunciado en el momento de la erección. Esta porción está rodeada de una vaina esponjosa mucho más gruesa por abajo, es decir, por el lado de la piel, que por el lado de los cuerpos cavernosos. Cuando se practica un corte transversal del miembro previamente inyectado (fig. 263), la uretra se presenta bajo la forma de una hendedura lineal.

Glande. — El glande constituye el engrosamiento anterior de la porción esponjosa de la uretra. Es digno de notarse que el glande ocupa la cara superior del conducto, al paso que el bulbo es una prolongación de su cara inferior.

Cruveilhier comparó el glande por su forma a una campana. Puede compararse a un cono hueco, recibiendo en su cavidad la extremidad afilada de los cuerpos cavernosos.

Su superficie exterior está cubierta por una mucosa encarnada y húmeda en los sujetos cuyo glande está habitualmente cubierto, blanca y seca en los demás.

Está sembrada de un infinito número de papilas dispuestas circularmente en la base y formando en el resto de la superficie radios que van desde la base al vértice del órgano. Estas papilas dan al glande una sensibilidad muy exquisita y de naturaleza especial, sensibilidad que se exagera, o mejor, no aparece sino cuando el órgano está distendido y crece a medida que la distensión aumenta, hasta el paroxismo que determina la eyaculación. En opinión de Kobelt, la sensibilidad del glande provoca, por acción refleja, la contracción de los bulbocavernosos e isquiocavernosos, en una palabra, de todos los músculos que se relacionan con el aparato genital, y de este modo contribuye poderosamente a la erección y a la excreción del esperma.

Todo alrededor de la corona del glande, en el punto de continuidad de la