sujetos persiste durante toda la vida. Entonces existe un conducto *vaginoperitoneal,* que casi siempre da paso a una hernia *vaginal.*

Otros autores designan esta hernia con el nombre de *congénita,* expresión que puede inducir a error, por cuanto implica que el niño ha nacido con la hernia. Ahora bien, no es esto lo que sucede: con un total de 23,292 niños nacidos o depositados en la Maternidad desde 1807 hasta 1812, CHAUSSIER no encontró más que un solo caso de hernia inguinal en el momento del nacimiento. La hernia vaginal se produce, pues, en los días inmediatos al nacimiento; puede también desarrollarse a la edad de veinte a treinta años, en sujetos que, sin embargo, ofrecen la persistencia del conducto peritoneovaginal.

El diagnóstico de la hernia vaginal en el adulto es extraordinariamente difícil, por no decir imposible y, en el curso de una operación, no es posible afirmar su existencia sino cuando el intestino está en contacto inmediato con el testículo, sin interposición del saco. Sin embargo, ni con mucho el intestino herniado está siempre en contacto con el testículo; la hernia puede ser detenida por un tabicamiento en el cordón por encima del testículo; tanto es así que MOREL-LAVALLÉE, disecando en el hospicio de Expósitos treinta hernias dentro de la túnica vaginal, únicamente dos veces encontró el intestino en relación inmediata con el testículo.

En la práctica, podemos aceptar que todas las hernias inguinales de los niños y de los púberes pertenecen al grupo de las congénitas, y ya he dicho antes que, en estos casos, se ha de practicar siempre la cura radical de la hernia.

En la época del nacimiento, la comunicación entre el peritoneo y la túnica vaginal está casi siempre interrumpida; sin embargo, los hidroceles de los niños de menor edad pueden estar en comunicación con el peritoneo por un estrecho conducto; por esto no conviene emplear la inyección yodada, con tanto más motivo cuanto que la afección tiene espontánea tendencia a desaparecer.

En el sitio del conducto vaginoperitoneal se encuentra más tarde un cordón celuloso macizo, extendido desde el orificio superior del conducto inguinal hasta el fondo de saco superior de la túnica vaginal. Una depresión del peritoneo, en forma de dedo de guante y a nivel de la fosita inguinal externa, atestigua la existencia primitiva de este conducto, y a esta disposición, a veces muy pronunciada, son debidas las hernias inguinales del adulto, las cuales por este motivo pertenecen al grupo de las congénitas.

Puede suceder que el conducto vaginoperitoneal no esté obliterado en toda su extensión. Si en el trayecto del cordón espermático queda un punto no obliterado y esta pequeña cavidad cerrada se llena de serosidad, tendremos de esta suerte un quiste del cordón; a veces se encuentran muchos de éstos superpuestos en forma de rosario, como indicó el doctor J. CLOQUET, lo cual, por otra parte, está en perfecta relación con la disposición que el doctor RAMONÈDE ha considerado como normal en su estudio sobre el conducto peritoneovaginal. Es bastante frecuente encontrar estos quistes en los niños, en cuyo caso fácilmente se les confunde con el testículo aun no completamente caído, o son tomados por un tercer testículo. Son movibles, se deslizan bajo los dedos, entran y salen del conducto inguinal y parecen reducibles: por esto se los confunde también a menudo con las hernias. En general, para conseguir la curación, es suficiente una simple punción con un trocar fino; pero es preferible extirpar estos quistes con el bisturí.

Por debajo de la túnica vaginal se encuentra la albugínea, cuya descripción debe ir unida a la del testículo.

Si, una vez estudiadas en particular cada una de las cubiertas del testículo, intentamos presentar de ellas un resumen sintético, encontraremos la disposición siguiente: la piel y el dartos están tan íntimamente unidos entre sí, que en realidad no forman más que una sola capa; por otra parte, el cremáster, la túnica fibrosa común y la hoja parietal de la túnica vaginal están tan unidas entre sí, que también se las puede considerar como una sola capa.

Resultado de esto que si, en anatomía descriptiva, es justo describir aisladamente las cinco capas precedentes, no lo es menos que, desde el punto de vista quirúrgico o directamente práctico, no reconozcamos más que dos capas: 1.ª La piel, cubierta por el dartos, y 2.ª La túnica fibrosa, cubierta exteriormente por algunas fibras musculares, a las cuales sirve de substrátum, y tapizada interiormente por una capa epitelial. Añadamos que estas dos cubiertas están separadas la una de la otra por una capa de tejido conjuntivo muy laxa, en la cual tienen lugar todas las infiltraciones. Cuando se toma un colgajo de escroto, por ejemplo, para cerrar una fístula urinaria, la primera capa es la única que sirve de colgajo y se la desprende con facilidad, gracias al tejido conjuntivo adyacente.

Las *arterias* de las cubiertas del testículo provienen de las pudendas externas, ramas de la femoral, y de la pudenda interna, rama de la hipogástrica. En número de dos, una supraaponeurótica y la otra situada por debajo de la aponeurosis, las pudendas externas se distribuyen por las cubiertas del testículo y se anastomosan ampliamente con las ramas correspondientes del lado opuesto. En un caso de obstrucción completa de la arteria ilíaca externa, el doctor SAPPEY ha visto estas anastomosis alcanzar el volumen de una pluma de cuervo.

Se anastomosan también con la arteria funicular.

De la pudenda interna nace la arteria del tabique.

Las *venas,* en general, acompañan habitualmente a las arterias. Para cada una de éstas existen dos venas pudendas externas, y van a parar a la safena interna. Sin embargo, un grupo importante de ellas comunica con las venas su mayor parte, van a terminar en la pudenda interna; algunas ascienden hasta el pene y desembocan en la vena dorsal del mismo.

Los *vasos linfáticos* son en gran número y terminan en los ganglios inguinales.

Los *nervios* provienen de las ramas genitales del plexo lumbar y también de los nervios pudendos internos, ramas del plexo sacro.

TESTICULO

El *testículo* es el órgano destinado a la secreción del esperma. En número de dos, uno derecho y el otro izquierdo, los testículos no tienen más que una sola cubierta que les sea común, la piel; las demás túnicas del escroto son especiales de cada uno de ellos. Por lo general, el testículo izquierdo desciende más que el derecho, circunstancia que, junto con la gran movilidad de que disfrutan estos órganos, permite evitar su compresión recíproca en la marcha y en el cruzamiento de los miembros inferiores.

El testículo puede presentar anomalías de sitio, lo cual se comprende perfectamente por la migración de este órgano durante el período fetal (véase el capítulo *Desarrollo de los órganos génitourinarios del hombre).* Cuando el tes-

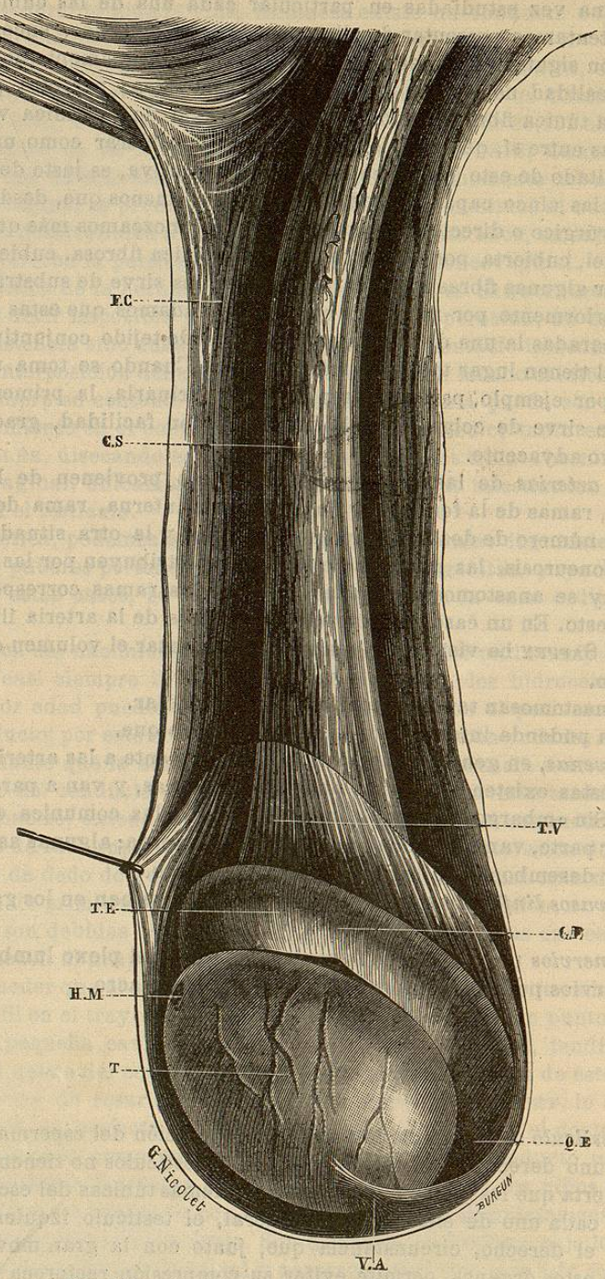

Fig. 260. — *Región escrotal* (tamaño natural)

CE, cuerpo del epidídimo.
CS, cordón espermático.
FC, túnica fibrosa común, que ha sido abierta longitudinalmente y extendida.
HM, hidátide de Morgagni.
QE, cola del epidídimo.
T, testículo.
TE, cabeza del epidídimo.
TV, túnica vaginal.
VA, punto de adherencia de estas dos hojas.

tículo no ocupa su sitio habitual dentro del escroto, se dice que se halla en estado de *ectopia* (ἐκ, fuera; τόπος, sitio). Las diversas especies de ectopia son: abdominal, inguinal, crural, cruroescrotal y perineal.

La ectopia más frecuente y la que más interesa al cirujano es la *ectopia inguinal*. Al estudiar el conducto inguinal, ya he insistido extensamente sobre el papel capital que desempeña esta anomalía del testículo sobre la producción de la hernia inguinointersticial.

Tiene además otros inconvenientes: en primer lugar, el testículo está atrofiado y no disfruta de sus propiedades fecundantes, está expuesto a contusiones repetidas que mantienen una inflamación crónica; la orquitis blenorrágica, de la que puede verse atacado, es más grave que la orquitis habitual; en este caso se han observado fenómenos de estrangulación con peritonitis, y, por último, parece bien demostrado que el testículo ectopiado está más predispuesto al cáncer que en estado normal.

Puede suceder que, naturalmente, o por efecto de maniobras prolongadas: masaje, aplicación de un braguero en horquilla, el testículo recobre su situación normal, por lo cual, a no ser que se desarrollen accidentes agudos, no hay que pensar en una intervención activa antes de la edad de quince años. Después de esta edad, se puede practicar la operación llamada *orquidopexia,* que consiste en poner el testículo al descubierto, atraerle hacia abajo y fijarlo en el fondo del escroto.

No es esta obra punto apropiado para discutir el valor de esta operación, que, en la actualidad, es todavía muy dudoso. Sin embargo, he de decir que es racional y debe practicarse cuando las incisiones necesarias para liberar el testículo no privan a este órgano de sus principales elementos de nutrición; de lo contrario, sería preferible la castración.

El *volumen* del testículo varía con la edad y en los distintos sujetos. Sus más generales dimensiones son las siguientes: longitud, de 4 a 5 centímetros; espesor, 2 centímetros y medio; altura (es decir, distancia de un borde al otro), 3 centímetros. Su volumen no está en relación constante con la facultad genésica.

La *forma* de los testículos es la de un ovoide aplanado transversalmente. Están suspendidos en la extremidad del cordón, y su eje mayor (fig. 260) es oblicuo de arriba abajo y de delante atrás. Resulta de esto que se consideran en ellos dos caras laterales: una externa y la otra interna; dos bordes, anteroinferior y posterosuperior, y dos extremidades, anterior y superior una, inferior y posterior la otra.

El *peso* de un testículo sano es de 18 a 20 gramos. En caso de testículo único, el peso aumenta: se han encontrado algunos que pesaban 70 gramos.

El testículo tiene bastante *consistencia* y es un poco elástico; su consistencia aumenta cuando está repleto de esperma, y, al contrario, disminuye considerablemente en los viejos. También aumenta esta consistencia en ciertos estados patológicos de este órgano, principalmente en la tuberculosis y en el testículo sifilítico. Lo que sobre todo importa notar es que la glándula es completamente lisa y *en toda ella es uniforme su consistencia;* por esto cuando el tacto revela la existencia de núcleos de induración, es un indicio seguro de un estado morboso. Las dos enfermedades que acabo de indicar dan sobre todo origen a estos núcleos; se los encuentra también en el encondroma y en algunas variedades de cáncer.

La presión sobre el testículo ocasiona un dolor especial, *sui géneris,* que los enfermos distinguen perfectamente; esta sensación sirve frecuentemente al

cirujano para determinar el punto preciso que ocupa el órgano. Este dato se utiliza especialmente en los casos en que falta la transparencia, como, por ejemplo, en el hidrohematocele, afección en la cual la punción y la inyección yodada pueden aún conseguir la curación. Si el enfermo acusa el dolor característico en la parte inferior y posterior, punto en el cual se encuentra ordinariamente el testículo, podremos, sin temor de herir la glándula, puncionar en la parte anterior. Si de ningún modo pudiésemos encontrar ningún indicio respecto del punto en que se encuentre el testículo, para tener las mayores probabilidades de no herirlo, deberíamos asimismo puncionar en este último sentido.

La contusión del testículo determina un dolor extraordinariamente vivo, de naturaleza especial y a menudo ocasiona el síncope. No producen el mismo resultado las punturas de este órgano.

En el testículo sifilítico, por ejemplo, la sensibilidad puede desaparecer; es tanto más fácil comprobar este fenómeno, cuanto que la enfermedad no ocupa ordinariamente más que un solo lado.

Estructura del testículo.—El testículo se compone de una cubierta fibrosa especial, la *túnica albugínea,* de *un tejido propio,* vasos y nervios.

Por su color, estructura y propiedades, la túnica albugínea se ha comparado con la esclerótica. Es de un color blanco azulado, y está surcada de arriba abajo por vasos situados en su espesor, en la misma disposición que los senos venosos del cráneo afectan respecto de la duramadre. Su espesor es de 1 milímetro; pero en un punto del que me ocuparé pronto, a nivel del *cuerpo de Higmoro,* este espesor es de unos 3 milímetros.

Como todas las cubiertas fibrosas, la albugínea, bajo la influencia de una presión continuada, puede distenderse, pero resiste en absoluto a una tensión brusca: de ahí los dolores intolerables que provoca la inflamación de su contenido y el consejo de desbridarla. Los síntomas determinados por la orquitis (me refiero a la orquitis propiamente dicha y no a la epididimitis), es decir, por la estrangulación que produce la túnica albugínea a la substancia seminífera, pueden acompañarse de irradiaciones dolorosas en el vientre y de vómitos, que a primera vista hacen creer en la existencia de una hernia estrangulada. Los accidentes generales desaparecen a medida que la túnica albugínea cede, y sin duda que lo que procede en estos casos es operar cuanto antes el desbridamiento.

Ya he dicho que los síntomas de estrangulación se desarrollan sobre todo cuando el testículo quedó en el interior del conducto inguinal.

La distensión gradual de la túnica albugínea se observa especialmente en los casos de sarcoma o de encefaloides del testículo. Durante mucho tiempo, el tumor permanece liso y ofrece una consistencia elástica, de donde la dificultad de establecer, por solos los signos físicos, el diagnóstico diferencial, por ejemplo, con el hematocele. No obstante, a la larga, la túnica albugínea se adelgaza, cede en algún punto, por el cual bien pronto se escapa la substancia morbosa para formar abolladuras, a las que se concede sumo valor diagnóstico.

La túnica albugínea y los tabiques celulosos que parten de su cara interna son sitio frecuente de la sífilis terciaria. En este caso se encuentran núcleos y placas induradas que, por lo general, aparecen mucho tiempo después del accidente primitivo, pero se desarrollan a veces de una manera precoz durante el período de los accidentes secundarios. El doctor Ricord dió a esta afección el nombre de *albuginitis;* es lo que se llama testículo sifilítico. Por otra parte, se desarrollan productos análogos en el epidídimo, y el doctor A. Fournier ha

descrito además una lesión terciaria de estos dos órganos, caracterizada por la presencia de tejido gomoso en su espesor: la llama *sarcocele gomoso.*

Si se divide la túnica albugínea a lo largo del borde inferior del testículo y se trata de aislar con cuidado la substancia propia, se ve que de la cara interna de la membrana se desprenden gran número de vasos y tabiques celulosos que penetran entre los lóbulos de la glándula seminal, dividiéndola en otros tantos compartimientos distintos. Vemos, pues, que el contenido de la tónica albugínea se compone de dos elementos distintos: celular y glandular. Ahora bien, creo que la inflamación del elemento celular constituye una de las variedades de la afección descrita con el nombre vago de *fungus benigno del testículo.* He aquí en pocas palabras el modo cómo se suceden las diversas fases de esta afección en esta variedad: orquitis con desarrollo de fenómenos locales y generales a menudo muy intensos. Algunos días después, la piel se pone encarnada y forma prominencia en un punto limitado del escroto, apareciendo pronto la fluctuación. Tanto si se punciona el punto fluctuante, como si la piel se ulcera por sí misma, sale una pequeña cantidad de pus, el orificio cutáneo se dilata, y en los días sucesivos aparecen colgajos de tejido celular esfacelado junto con una substancia que no es otra que la seminal misma, expulsada del interior al exterior en forma de hongo. Esta substancia se elimina paulatinamente, pero es reemplazada por una nueva porción hasta que queda completamente eliminado el testículo; al final no queda otra cosa que una simple cáscara formada por los restos de una túnica albugínea, y, en este caso, es cuando empieza la cicatrización, la cual se efectúa generalmente con rapidez.

Esta variedad de fungus no es otra cosa que un flemón del testículo, y aun añadiré un flemón difuso, o sea gangrenoso; los tabiques celulosos constituyen el sitio de esta enfermedad; atacados de esfacelo, son eliminados y arrastran consigo a los tubos seminíferos que normalmente contienen.

Se encuentran masas fungosas formando hernia a través de la túnica albugínea en el sarcoma, el tubérculo, etc.

Substancia propia.—La substancia propia del testículo no es comparable con ninguna otra; ofrece caracteres especiales que permiten reconocerla a simple vista, aun en muy poco volumen. Es una pulpa blanda de un gris amarillento, compuesta de una multitud de tubos *que podemos ponerlos de manifiesto en forma de filamentos doblados, ondulados, más o menos largos,* y que son absolutamente característicos.

Los tubos seminíferos se reunen en lobulillos completamente independientes unos de otros. El doctor Sappey admite de 250 a 300 lobulillos en cada testículo. Cada lobulillo se compone por término medio de tres o cuatro tubos, y presenta la forma de una pirámide cuyo vértice se dirige hacia el borde superior del testículo; resulta de esto, que la longitud de los lobulillos varía mucho según que ocupen la circunferencia o el centro de la glándula; los más largos son los que se extienden del uno al otro borde.

Los diversos tubos que entran en la composición del lobulillo se reunen en uno solo, que forma el vértice de la pirámide; existen, pues, 250 a 300 tubos seminíferos que provienen de las pirámides y se dirigen hacia el borde superior del testículo. Estos tubos son rectilíneos y han recibido el nombre de *conductos seminíferos rectos.*

Los tubos rectos penetran en seguida en el *cuerpo de Higmoro.* Así se llama un engrosamiento de la túnica albugínea, que ocupa la parte media del borde superior del testículo (CH, fig. 259).

Al cuerpo de Higmoro van a parar, pues, todos los tubos seminíferos y tam-

bién los tabiques celulosos que separan los lóbulos. Este punto puede considerarse como un centro de irradiación, una especie de pedículo.

En el espesor del cuerpo de Higmoro, los conductos seminíferos forman una red anastomótica, la *rete mirabile testis*.

De la *rete mirabile* parten los *conos eferentes* del testículo que van a parar al conducto del epidídimo. Tal es la disposición bastante complicada de la substancia propia.

Los conos eferentes son en número de diez a doce. Atraviesan primero la túnica albugínea, es decir, salen del cuerpo de Higmoro y van a ganar la cabeza del epidídimo. Están formados por un solo conducto, que se apelotona cada vez más sobre sí mismo a partir de su origen, de modo que ofrece la forma de un cono cuyo vértice corresponde al cuerpo de Higmoro y la base al epidídimo. Cada cono tiene una longitud de 1 centímetro y medio poco más o menos y, dato importante, en su trayecto todos penetran en medio de una capa celulosa laxa, de tal suerte que, para descubrirlos, una vez levantada la túnica vaginal, basta separar con las pinzas el tejido celular.

Esta disposición anatómica permite explicar la génesis de una curiosa enfermedad de esta región, sobre la cual han insistido los doctores Curling y Gosselin, enfermedad llamada por Sédillot *hidrocele espermático*, y mejor por Marcé, *hidrocele enquistado espermático*. Este hidrocele se distingue por la doble circunstancia de encontrarse fuera de la túnica vaginal y de que el líquido contiene espermatozoides. Casos hay en los cuales la bolsa es voluminosa y tan inmediata al testículo, que este órgano se confunde con ella y parece pegado a su superficie, aunque siempre independiente. Con seguridad el punto de partida del quiste es uno de los conos eferentes, como así lo demuestra el hecho de que examinando recientemente (1902) un muy pequeño quiste del volumen de un guisante, situado en la cabeza del epidídimo, lo encontré lleno de espermatozoides, exactamente lo mismo que el gran quiste que hizo necesaria una operación. No es raro ver salir tras la punción un líquido turbio, como lactescente (1) y, por lo tanto, opaco, circunstancia importante desde el punto de vista clínico, puesto que el tumor no es transparente. El líquido se distingue a primera vista del del hidrocele por la circunstancia de que, en vez de ser citrino, es acuoso y recuerda el que contienen los quistes hidatídicos.

Los tubos seminíferos son a veces el punto de partida de dilataciones quísticas simples, pero los quistes del testículo muchas veces van unidos al sarcoma. Lo mismo sucede respecto del hematocele, que ordinariamente no es más que un derrame de sangre en el seno de un tumor encefaloideo. Por lo demás, sólo muy raras veces se desarrollan en el testículo tumores orgánicos de naturaleza benigna. Recordaré únicamente los quistes por inclusión fetal del escroto, de los que Velpeau observó un notable ejemplo.

Los quistes epididimarios o periepididimarios pueden, como el hidrocele de la túnica vaginal, transformarse en hematocele; pero esto sucede raras veces.

En la parte anterior del testículo, existe un pequeño cuerpo pediculado, más o menos voluminoso, pero constante, llamado *hidátide de Morgagni*. El doctor Gosselin le ha denominado *apéndice testicular* y lo ha considerado

(1) En el hidrocele enquistado espermático, cuando el líquido sale turbio, lactescente, si se conserva en un frasco, algún tiempo después habrá adquirido una absoluta transparencia; pero en el fondo del vaso se verá un depósito blanco, como gredoso, de cosa de 1 milímetro de espesor. Agitando el vaso, el líquido recobra sus primitivos caracteres.—*(N. del A.)*

como origen posible de quistes. Este apéndice consiste en un pelotón de grasa envuelto por la túnica vaginal.

EPIDÍDIMO

El *epidídimo* está formado por un tubo seminífero de unos 6 metros de longitud, muchas veces arrollado sobre sí mismo, adonde van a parar los vasos eferentes del testículo y del cual parte el conducto deferente. Considerado en su sitio, es decir, antes de toda preparación, el epidídimo representa un cuerpo prolongado en sentido anteroposterior, aplanado transversalmente y colocado sobre el borde superior y el posterior del testículo, cubriéndolo como la cimera de un casco. El epidídimo ocupa una pequeña parte de la cara externa del testículo; está separado de la interna por los vasos que penetran en la glándula.

No obstante, no siempre es esta la situación del epidídimo. En vez de cubrir el borde posterior del testículo, puede ser que cubra el anterior, lo cual constituye la *inversión del epidídimo*. El interés que tiene esta disposición anatómica no es una simple curiosidad. He dicho anteriormente que el testículo estaba fijo por detrás por medio de las dos hojas de la túnica vaginal, de modo que, en el hidrocele, el órgano se encuentra siempre en la parte inferior y posterior; pero cuando existe inversión del epidídimo, como el testículo está sujeto a la pared anterior de la bolsa, el líquido se acumula en la posterior. Resulta de esto que, en los casos de inversión del epidídimo, si se desarrolla un hidrocele de la túnica vaginal, el testículo se encuentra en la parte inferior y *anterior*. Si en un caso semejante se opera la punción siguiendo la regla general, es decir, en la parte anterior, se hiere el testículo, como ha sucedido diferentes veces. Aunque poco grave, es preciso poner todo el cuidado para evitar este accidente, sobre todo porque predispone al hematocele; por esto repetiré el siguiente consejo: no se empeñe el cirujano en saber en dónde se encuentra el testículo en el hidrocele, porque a menudo es muy difícil reconocerlo, pero sí asegúrese bien del punto en que no se encuentra. Jamás se practique la punción sino en un punto cuya transparencia se haya reconocido en el momento mismo de la operación: de este modo se evita, no sólo la herida del testículo, sino también la del conducto deferente y también de las venas parietales. Por lo general, practico la punción en una de las caras laterales, en la que se ve más limpia la transparencia. Asimismo, conviene poner todo el cuidado en evitar que la punta del trocar hiera el tabique, porque la tintura de yodo podría penetrar en esta puntura y producir un esfacelo que llegaría hasta el periné.

La inversión *anterior*, que acabo de indicar, es con mucho la más frecuente, puesto que, por término medio, se presenta una vez por cada 15 o 20 sujetos, y de ella proceden las demás variedades llamadas *lateral, superior, horizontal* y *en honda*.

Se distinguen en el epidídimo tres partes: una anterior, ligeramente dilatada, que se llama *cabeza;* otra media, el *cuerpo*, y otra posterior, la *cola;* distinción útil, porque una de estas partes a menudo se halla afectada aisladamente.

Hemos señalado ya las relaciones de la túnica vaginal con el epidídimo. Hemos visto que la cabeza y la cola están inmediatamente aplicadas contra el testículo, al paso que el cuerpo está separado de este órgano.

El volumen del epidídimo, mucho menor que el del testículo, es variable como el de este órgano mismo. Mide aproximadamente 1 centímetro de altura, su longitud es de 5 a 6 centímetros, y de 4 a 5 milímetros su espesor. Esta última dimensión se refiere al cuerpo, porque la cabeza es bastante regularmente redondeada.

He dicho ya que, gracias a la resistencia de la túnica albugínea, el testículo aumenta lentamente de volumen en estado patológico; todo lo contrario sucede con el epidídimo. Este está cubierto tan sólo por una membrana serosa, y las numerosas circunvoluciones que describe el tubo de que está formado están unidas entre sí por una capa celulosa laxa y abundante, de modo que en pocas horas puede alcanzar un volumen considerable, sobre todo a nivel de la cola. Muchas veces resulta mucho más voluminoso que el mismo testículo, como, por ejemplo, en la epididimitis blenorrágica; existe entonces una periepididimitis. Si la tumefacción se ha operado con rapidez, la vuelta al estado normal se hace igualmente muy pronto, una vez iniciada la resolución.

En estado patológico, a menudo es difícil distinguir por el tacto el testículo del epidídimo. El mejor medio para ello consiste en coger con la mano izquierda todo el escroto y, manteniéndolo inmóvil, explorar las dos caras laterales deslizando suavemente por su superficie, de delante atrás y de atrás adelante, el pulgar y el índice de la mano derecha. De este modo, sin ocasionar sufrimientos al enfermo, se llegan a notar las menores diferencias de forma y consistencia. Aun en los casos más difíciles, se reconoce el *surco* que separa el epidídimo del testículo; se ve si el primero se encuentra en el borde posterior, en el anterior o en una de las caras laterales del segundo, es decir, si hay inversión.

La *consistencia* del epidídimo no es igual a la del testículo. No estando envuelto por una túnica fibrosa, este órgano es menos duro, menos resistente y no tiene tanta elasticidad. Su consistencia es igual en todos los puntos, carácter muy importante, porque no es raro encontrarla alterada en la totalidad del órgano o en una de sus partes. En la epididimitis blenorrágica, está todo él uniformemente duro y no presenta ninguna abolladura. La induración parcial del epidídimo se observa frecuentemente en dos circunstancias principales: en la afección tuberculosa y a consecuencia de la epididimitis aguda. Los tubérculos de las vías genitales empiezan casi siempre por el epidídimo, quizá por las vesículas seminales. Desde luego se presentan bajo la forma de *núcleos* muy duros, redondeados, perfectamente circunscritos, en general de poco volumen, el de una avellana, por ejemplo, y ocupando una de las tres partes del epidídimo, algunas veces las tres a la vez, pero dejando siempre entre sí una porción del órgano de consistencia normal. Los casos recogidos por el doctor Reclus demuestran que frecuentemente existen al propio tiempo tubérculos en la glándula misma, pero que no son clínicamente apreciables, gracias sin duda a la resistencia y espesor de la túnica albugínea.

Los tubérculos del epidídimo afectan ordinariamente la forma caseosa difusa y no de granulación miliar, considerada antes por la Escuela alemana como único elemento constitutivo del tubérculo. Por esto Rindfleisch, y con él Richet, no admitían los tubérculos del epidídimo, sino una caseificación de este órgano, una *epididimitis caseosa*. Esta manera de ver, combatida ya por Cruveilhier, tiene en su contra todos los trabajos de la Escuela francesa. Los núcleos del epidídimo son indudablemente tubérculos y no un producto de la inflamación. No obstante, desde el punto de vista clínico, hemos de admitir dos formas muy distintas de tuberculización crónica del epidídimo, benigna la una y grave la otra.

En la forma grave, los tubérculos no quedan limitados al epidídimo, sino que invaden el testículo, el cordón, la próstata, las vesículas seminales, el uréter mismo, y es raro que se vean libres de este producto las vísceras torácicas; en este caso, no debe practicarse jamás la ablación de estos testículos tuberculosos. Pero, por otra parte, no es raro ver que, habiendo los tubérculos invadido únicamente el epidídimo, se reblandecen, supuran y se eliminan, dejando en su lugar una cicatriz deprimida y adherente característica. En este caso, en nada se resiente la salud general. Está absolutamente indicado el extirpar esos núcleos y practicar la *epididimectomía antes de que se hayan reblandecido.* Cuando la supuración se prolonga mucho tiempo y focos múltiples han destruído manifiestamente la mayor parte de la substancia propia del órgano, no es necesario extirpar el testículo; basta limitarse a los raspados y cauterizaciones. La castración debe reservarse exclusivamente para los casos de neoplasmas del testículo.

La induración parcial del epidídimo es lo más comúnmente de origen inflamatorio. Sucede a una epididimitis aguda. A consecuencia de esta afección, queda siempre a nivel de la cola del órgano un núcleo indurado, que persiste por más o menos tiempo e impide el paso de los espermatozoides: por esto los sujetos que padecen una epididimitis doble quedan infecundos, a lo menos por algún tiempo. Aparte de los antecedentes que facilitan mucho el diagnóstico, esta induración se distingue de la que es debida a la presencia de los tubérculos, en que el núcleo inflamatorio forma menos relieve, y no está tan bien circunscrito como el núcleo tuberculoso. Sin embargo, la confusión es posible, pero la marcha no tarda en desvanecer todas las dudas, porque el primero tiende a la resolución, al paso que el segundo va a la supuración.

CAPITULO VI

Cordón espermático

Aislado el testículo de las cubiertas que lo envuelven, queda colgando en la extremidad del *cordón espermático* (fig. 260).

Un conducto que lleva el esperma hasta las vesículas seminales, múltiples arterias, numerosas venas, vasos linfáticos, nervios y una abundante cantidad de tejido celular laxo, son los elementos constitutivos del cordón espermático. Una membrana celulosa, prolongación de la vaina del oblicuo mayor del abdomen, parte del orificio inferior del conducto inguinal y reune todos estos órganos en un manojo redondo. En el interior del conducto inguinal, los diversos elementos de que se compone el cordón están menos en íntimo contacto; llegados al orificio superior de este conducto se disocian por completo, de tal suerte que, en el sentido riguroso de la palabra, en realidad no existe cordón, sino en la porción extrainguinal de su trayecto.