El volumen del epidídimo, mucho menor que el del testículo, es variable como el de este órgano mismo. Mide aproximadamente 1 centímetro de altura, su longitud es de 5 a 6 centímetros, y de 4 a 5 milímetros su espesor. Esta última dimensión se refiere al cuerpo, porque la cabeza es bastante regularmente redondeada.

He dicho ya que, gracias a la resistencia de la túnica albugínea, el testículo aumenta lentamente de volumen en estado patológico; todo lo contrario sucede con el epidídimo. Este está cubierto tan sólo por una membrana serosa, y las numerosas circunvoluciones que describe el tubo de que está formado están unidas entre sí por una capa celulosa laxa y abundante, de modo que en pocas horas puede alcanzar un volumen considerable, sobre todo a nivel de la cola. Muchas veces resulta mucho más voluminoso que el mismo testículo, como, por ejemplo, en la epididimitis blenorrágica; existe entonces una periepididimitis. Si la tumefacción se ha operado con rapidez, la vuelta al estado normal se hace igualmente muy pronto, una vez iniciada la resolución.

En estado patológico, a menudo es difícil distinguir por el tacto el testículo del epidídimo. El mejor medio para ello consiste en coger con la mano izquierda todo el escroto y, manteniéndolo inmóvil, explorar las dos caras laterales deslizando suavemente por su superficie, de delante atrás y de atrás adelante, el pulgar y el índice de la mano derecha. De este modo, sin ocasionar sufrimientos al enfermo, se llegan a notar las menores diferencias de forma y consistencia. Aun en los casos más difíciles, se reconoce el *surco* que separa el epidídimo del testículo; se ve si el primero se encuentra en el borde posterior, en el anterior o en una de las caras laterales del segundo, es decir, si hay inversión.

La *consistencia* del epidídimo no es igual a la del testículo. No estando envuelto por una túnica fibrosa, este órgano es menos duro, menos resistente y no tiene tanta elasticidad. Su consistencia es igual en todos los puntos, carácter muy importante, porque no es raro encontrarla alterada en la totalidad del órgano o en una de sus partes. En la epididimitis blenorrágica, está todo él uniformemente duro y no presenta ninguna abolladura. La induración parcial del epidídimo se observa frecuentemente en dos circunstancias principales: en la afección tuberculosa y a consecuencia de la epididimitis aguda. Los tubérculos de las vías genitales empiezan casi siempre por el epidídimo, quizá por las vesículas seminales. Desde luego se presentan bajo la forma de *núcleos* muy duros, redondeados, perfectamente circunscritos, en general de poco volumen, el de una avellana, por ejemplo, y ocupando una de las tres partes del epidídimo, algunas veces las tres a la vez, pero dejando siempre entre sí una porción del órgano de consistencia normal. Los casos recogidos por el doctor Reclus demuestran que frecuentemente existen al propio tiempo tubérculos en la glándula misma, pero que no son clínicamente apreciables, gracias sin duda a la resistencia y espesor de la túnica albugínea.

Los tubérculos del epidídimo afectan ordinariamente la forma caseosa difusa y no de granulación miliar, considerada antes por la Escuela alemana como único elemento constitutivo del tubérculo. Por esto Rindfleisch, y con él Richet, no admitían los tubérculos del epidídimo, sino una caseificación de este órgano, una *epididimitis caseosa*. Esta manera de ver, combatida ya por Cruveilhier, tiene en su contra todos los trabajos de la Escuela francesa. Los núcleos del epidídimo son indudablemente tubérculos y no un producto de la inflamación. No obstante, desde el punto de vista clínico, hemos de admitir dos formas muy distintas de tuberculización crónica del epidídimo, benigna la una y grave la otra.



En la forma grave, los tubérculos no quedan limitados al epidídimo, sino que invaden el testículo, el cordón, la próstata, las vesículas seminales, el uréter mismo, y es raro que se vean libres de este producto las vísceras torácicas; en este caso, no debe practicarse jamás la ablación de estos testículos tuberculosos. Pero, por otra parte, no es raro ver que, habiendo los tubérculos invadido únicamente el epidídimo, se reblandecen, supuran y se eliminan, dejando en su lugar una cicatriz deprimida y adherente característica. En este caso, en nada se resiente la salud general. Está absolutamente indicado el extirpar esos núcleos y practicar la *epididimectomía antes de que se hayan reblandecido.* Cuando la supuración se prolonga mucho tiempo y focos múltiples han destruído manifiestamente la mayor parte de la substancia propia del órgano, no es necesario extirpar el testículo; basta limitarse a los raspados y cauterizaciones. La castración debe reservarse exclusivamente para los casos de neoplasmas del testículo.

La induración parcial del epidídimo es lo más comúnmente de origen inflamatorio. Sucede a una epididimitis aguda. A consecuencia de esta afección, queda siempre a nivel de la cola del órgano un núcleo indurado, que persiste por más o menos tiempo e impide el paso de los espermatozoides: por esto los sujetos que padecen una epididimitis doble quedan infecundos, a lo menos por algún tiempo. Aparte de los antecedentes que facilitan mucho el diagnóstico, esta induración se distingue de la que es debida a la presencia de los tubérculos, en que el núcleo inflamatorio forma menos relieve, y no está tan bien circunscrito como el núcleo tuberculoso. Sin embargo, la confusión es posible, pero la marcha no tarda en desvanecer todas las dudas, porque el primero tiende a la resolución, al paso que el segundo va a la supuración.

---

# CAPITULO VI

## Cordón espermático

Aislado el testículo de las cubiertas que lo envuelven, queda colgando en la extremidad del *cordón espermático* (fig. 260).

Un conducto que lleva el esperma hasta las vesículas seminales, múltiples arterias, numerosas venas, vasos linfáticos, nervios y una abundante cantidad de tejido celular laxo, son los elementos constitutivos del cordón espermático. Una membrana celulosa, prolongación de la vaina del oblicuo mayor del abdomen, parte del orificio inferior del conducto inguinal y reune todos estos órganos en un manojo redondo. En el interior del conducto inguinal, los diversos elementos de que se compone el cordón están menos en íntimo contacto; llegados al orificio superior de este conducto se disocian por completo, de tal suerte que, en el sentido riguroso de la palabra, en realidad no existe cordón, sino en la porción extrainguinal de su trayecto.

Estudiemos ante todo aisladamente los diversos elementos del cordón espermático; después indicaremos sus recíprocas relaciones.

*Conducto deferente.* — El *conducto deferente,* largo de 40 a 45 centímetros, empieza en la cola del epidídimo, de la cual es continuación, y termina en la base de la próstata, en donde se une con el vértice de la vesícula seminal para dar origen al *conducto eyaculador.* Vemos, pues, que recorre un largo trayecto y podemos considerar en él tres porciones: escrotal, inguinal y abdominal.

Es de notar que su volumen es sencillamente igual en todo su trayecto, excepto en su parte terminal, en donde es un poco más grueso y abollado.

A veces interesa mucho distinguir con el tacto el conducto deferente en el vivo, lo cual se consigue sin dificultad fijándose en los caracteres siguientes: es perfectamente cilíndrico; en todos los puntos de su parte accesible su espesor es igual; es liso, *muy duro,* se escapa bruscamente de los dedos, como lo haría un hueso de fruta, y la sensación que da al tacto se parece a la que daría un hilo de látigo.

En su origen, el conducto deferente va adosado a la cara interna del testículo; se dirige de atrás adelante, paralelamente al epidídimo, y presenta en este punto numerosas sinuosidades; se endereza en seguida, se dirige directamente hacia arriba y, desde este momento, su trayecto es rectilíneo en toda la parte escrotal, hasta el orificio externo del conducto inguinal. En este momento se encuentra en la parte posterior del cordón. En los casos de inversión del epidídimo, por el contrario, se encuentra en la parte anterior.

Penetra en seguida en el conducto inguinal y lo recorre en toda su extensión. Con este motivo he de recordar que, en la hernia inguinal externa, el conducto deferente se encuentra por debajo y por dentro del cuello del saco, al paso que en la hernia interna o directa está situado por fuera del mismo. Lo mismo que el conducto inguinal, es oblicuo de abajo arriba, de dentro afuera y de delante atrás.

Llegado a nivel del orificio superior del conducto, se dobla bruscamente, inclinándose hacia adentro y abajo. A esta flexión es debido el repliegue falciforme o semilunar de la *fascia transversalis,* de que he hablado al estudiar el conducto inguinal. En este punto, el conducto deferente se aloja en la curva de concavidad superior que le ofrece la arteria epigástrica, de modo que estos dos órganos se abrazan en un asa recíproca.

Desde este punto, corre por debajo del peritoneo, gana los lados de la vejiga, la cara posterior de este órgano, a la cual está inmediatamente adosado, se coloca por dentro de la vesícula seminal correspondiente, en donde se dilata algo, y termina adelgazándose en la base de la próstata. Hacia su terminación, los dos conductos deferentes de cada lado interceptan un espacio triangular, sobre el cual he llamado ya suficientemente la atención (fig. 262).

En general, el diámetro del conducto deferente es de 2 a 3 milímetros. Puede adquirir un volumen mucho más considerable en caso de inflamación. La *deferentitis* acompaña a menudo a la epididimitis. En este caso, el volumen del cordón puede llegar a ser el de una pluma de escribir.

Es curioso ver que la inflamación, propagándose al epidídimo, siguiendo por necesidad el conducto deferente, rara vez deja huellas en este órgano. Esto es, por otra parte, lo que hizo admitir equivocadamente la epididimitis metastática.

No es raro encontrar al conducto deferente invadido por tubérculos.

Como en el epidídimo, los tubérculos se depositan en dicho órgano bajo la forma de núcleos múltiples y separados los unos de los otros por partes sanas.



La sensación que da al tacto el conducto deferente así alterado, se ha comparado a la que ofrece un tubo de pipa belga quebrado en muchos fragmentos y percibido a través de un lienzo.

La especial dureza del conducto deferente depende de su estructura. En efecto, su calibre ni con mucho está en relación con su volumen; tiene de luz aproximadamente un tercio de milímetro. Sus paredes están formadas de una capa interna mucosa, otra externa celulosa y otra media muscular, que es con mucho la más gruesa.

*Arterias del cordón espermático.* — Las arterias del cordón espermático son tres: *espermática, deferente* y *funicular.*

La arteria *espermática* es notable por su longitud, lo cual depende de la situación primitiva del testículo a cada lado de la columna vertebral antes de su migración. Ordinariamente existe una sola en cada lado. Nacida de la parte anterior y lateral de la aorta, entre la renal y la mesentérica inferior, la arteria espermática desciende casi verticalmente; se halla situada por detrás del peritoneo y por delante del psoas y del uréter, al cual cruza en ángulo muy agudo. A la derecha pasa por delante de la vena cava inferior. En la fosa ilíaca se encuentra en la capa celulosa laxa y abundante que separa el peritoneo de la fascia ilíaca. Penetra en seguida en el orificio superior del conducto inguinal, recorre todo este conducto y desciende en dirección vertical por la parte anterior del conducto deferente y en medio del grupo anterior de las venas espermáticas. Al llegar al testículo, se divide en dos ramas: una va destinada al epidídimo, en el cual penetra por su cabeza, y la otra al testículo. Esta última atraviesa la túnica albugínea a nivel del cuerpo de Higmoro, es decir, en la parte media del borde superior del cuerpo del órgano.

La arteria *deferente* proviene de la vesical posterior, rama de la hipogástrica. Corre adosada al conducto deferente y lo acompaña hasta su origen, en donde se anastomosa con una rama de la espermática.

La arteria *funicular,* nacida de la epigástrica, atraviesa el conducto inguinal y ocupa en seguida el espesor del cordón, en cuya cubierta se explaya, anastomosándose con la espermática y las pudendas externas.

Vemos, pues, que las tres arterias destinadas al testículo se anastomosan entre sí, de modo que la obliteración de una de ellas no significa seguramente la atrofia de la glándula. Esto es tanto más importante, cuanto que, en la ligadura de las venas espermáticas destinada a la curación del varicocele, la arteria espermática resulta necesariamente inutilizada.

Las arterias están rodeadas de una capa celulosa abundante y se retraen siempre fuertemente a consecuencia de la sección del cordón; por esto, después de la castración sobrevienen a menudo graves hemorragias, si no se ligan convenientemente.

Por otra parte, la ligadura del cordón espermático después de la castración, se ha simplificado mucho en nuestros días. Se verifica con uno o dos hilos de catgut, según su volumen, se cortan los hilos al ras y se abandonan dentro de la herida, que se cicatriza por primera intención.

*Venas espermáticas.* — Mi amigo y colega el doctor Ch. Perier ha hecho un estudio detenido de las *venas espermáticas.* Nacidas del testículo y del epidídimo, forman un plexo a nivel del cuerpo de Higmoro. De este plexo se desprenden muchos troncos venosos que ascienden verticalmente rodeando la arteria espermática. Por lo demás, se dividen en dos grupos con relación al conducto deferente: el más voluminoso está por delante y rodea la arteria espermática, y el menor está por detrás, en relación con la arteria deferente.

Todas estas venas penetran en el conducto inguinal, que atraviesan, y llegan a la cavidad abdominal, en donde se comportan de diferente modo.

El grupo anterior, que es el más importante, forma un plexo llamado *pampiniforme*. Las venas que de él salen se dirigen hacia arriba, acompañan a la arteria espermática, y acaban por condensarse en un solo tronco, que se abre a la derecha en la vena cava inferior y a la izquierda en la renal. Si se considera que la vena espermática izquierda desemboca en ángulo recto en la corriente venosa de la vena renal, mientras que en la derecha la corriente sigue la misma dirección que en la vena cava inferior, se comprenderá por qué la dilatación varicosa de las venas espermáticas es mucho más frecuente en el lado izquierdo que en el derecho.

El grupo posterior desemboca en las venas epigástricas.

Las válvulas de las venas espermáticas son muy incompletas, de manera que no impiden que una inyección penetre desde los troncos a las ramas, sobre todo si se la practica en el agua caliente.

Son notables por su número, por sus flexuosidades y por la tendencia que tienen a hacerse varicosas, especialmente en el lado izquierdo. El varicocele alcanza a veces proporciones considerables; la piel se distiende y prolonga, el testículo cuelga y se atrofia; las venas forman abolladuras apreciables a simple vista; el tacto del cordón da una sensación especial que se ha comparado a la de un paquete de bramante, o mejor, a un paquete de intestino de pollo.

El varicocele ¿debe operarse?

Antes se había discutido mucho esta cuestión, pero ahora operamos frecuentemente el varicocele cuando es doloroso, molesto o tan sólo desagradable para el enfermo. El mejor procedimiento consiste en descubrir y aislar el paquete de venas varicosas y resecarlo entre dos ligaduras hechas con catgut. La resección de la piel del escroto, sola o combinada con la operación precedente, dá también buenos resultados. La gran ventaja del procedimiento «resección de la piel del escroto» consiste en no comprometer jamás la nutrición del testículo.

*Vasos linfáticos.* — Gran número de *vasos linfáticos* nacen del testículo y del epidídimo. Siguen el trayecto de los órganos precedentes y van a parar a los ganglios lumbares. He de recordar que los linfáticos procedentes de las cubiertas del escroto terminan en los ganglios de la ingle. Tenemos, pues, que, en los tumores del testículo, en tanto que las cubiertas están intactas, debemos buscar el infarto ganglionar en la región lumbar y de ningún modo en la inguinal.

*Nervios.* — La mayor parte de los *nervios* del cordón espermático provienen del gran simpático. Acompañan a la arteria espermática (plexo espermático) y al conducto deferente (plexo deferente). Otros filetes provienen de las ramas genitales del plexo lumbar.

*Tejido celular.* — Todos los elementos de que se compone el cordón espermático están cubiertos por una vaina celulosa propia, y además están separados los unos de los otros por una capa abundante de tejido conjuntivo. En medio de este tejido se encuentran manojos de fibras musculares lisas, a las cuales Henle ha dado el nombre de *cremáster interno*. Se encuentran además en este punto restos del conducto peritoneovaginal, bajo la forma de un delgado cordón celuloso.

En el seno de esta capa celulosa, y en medio de los elementos casi siempre disociados del cordón, se coloca el saco de las hernias inguinales. Cuando la



hernia cura y el cuello se oblitera, puede suceder que una porción del saco continúe en el espesor del cordón, se llene de líquido y dé origen a una variedad de quiste, comparable, en cuanto a su origen, a la que resulta de la persistencia parcial del conducto peritoneovaginal.

Giraldés ha señalado la existencia de un grupo de granulaciones glandulares que, para este autor, serían restos del cuerpo de Wolff. Se encuentran en la parte inferior del cordón, a nivel del borde superior del testículo y entre el cuerpo del epidídimo y el conducto deferente. La cavidad contiene un líquido

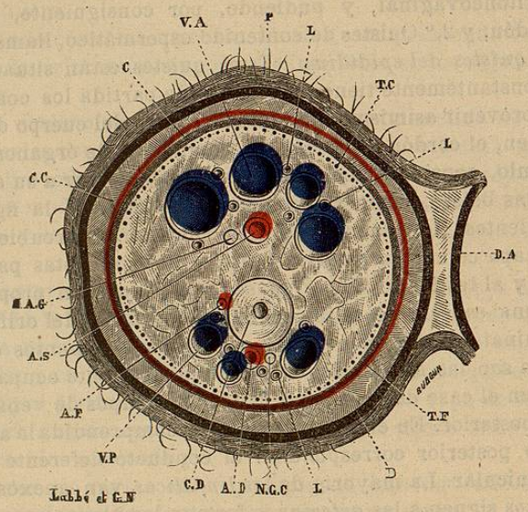


Fig. 261. — *Corte horizontal del cordón espermático a nivel de la raíz de las bolsas* (esquema)

AD, arteria deferente.
AF, arteria funicular.
AS, arteria espermática.
C, cremáster.
CC, capa celulosa interpuesta entre el dartos y el cremáster.
CD, conducto deferente.
D, dartos.
DA, dartos del lado opuesto.
LLL, vasos linfáticos.
NAG, rama del nervio abdóminogenital.
NGC, rama del nervio génitocrural.
P, piel.
TC, túnica celulosa inmediatamente en contacto con los elementos del cordón (línea de puntos).
TF, túnica fibrosa común.
VA, vena espermática perteneciente al grupo anterior.
VP, vena espermática perteneciente al grupo posterior.

transparente, y sin duda que éste puede ser el punto de partida de una tercera variedad de quistes.

He señalado ya la existencia del hidrocele enquistado espermático, desarrollado entre la cabeza del epidídimo y el testículo, hidrocele que, a mi entender, debe clasificarse entre los quistes del cordón, porque está colocado por fuera del testículo propiamente dicho y de la túnica vaginal. De ahí una cuarta variedad de quiste del cordón, caracterizada por la presencia de espermatozoides en el líquido. Este hidrocele, he dicho anteriormente, está contiguo al testículo, por razón del punto en que se desarrolla; se encuentran, sin embargo, quistes de contenido espermático en un punto más elevado del cordón, por ejemplo, en su parte media. Es de creer que tienen por punto de partida el *vas aberrans* de Haller.

El *vas aberrans* consiste en un divertículo de 2 a 3 centímetros de longitud, en comunicación con el conducto del epidídimo, en un punto cualquiera del trayecto de este órgano. Su forma es cónica con el vértice en relación con el epidídimo. Termina en fondo de saco, y por esto A. Cooper le dió el nombre de *conducto deferente ciego*. No es constante; según Sappey, únicamente se le encuentra una vez por cada seis individuos. El *vas aberrans* es, en general, considerado como un resto del cuerpo de Wolff.

En último término, hemos de dividir los quistes del cordón en dos clases: 1.° Quistes serosos o peritoneales desarrollados casi siempre en un resto del conducto peritoneovaginal, y pudiendo, por consiguiente, ocupar toda la altura del cordón, y 2.° Quistes de contenido espermático, llamados también inexactamente *quistes del epidídimo*. Estos quistes están situados en la parte baja y casi constantemente tienen por punto de partida los conos eferentes, si bien pueden provenir asimismo del *vas aberrans* o del cuerpo de Giraldés.

En resumen, el cordón espermático, compuesto de órganos que van o vienen del testículo, considerado en un corte perpendicular a su eje y practicado en la raíz de las bolsas, como representa el esquema de la figura 261, ofrece las capas siguientes: En primer término, se encuentran las cubiertas del escroto: piel, dartos, capa celular, cremáster y túnica fibrosa. Estas partes son comunes al cordón y al testículo. Viene en seguida el cordón propiamente dicho, rodeado de una especie de telilla celulosa que parte del orificio inferior del conducto inguinal. Las relaciones recíprocas de los elementos de que se compone el cordón son las siguientes: el conducto deferente ocupa la parte posterior, excepto en el caso de inversión; de los dos grupos de venas, uno es anterior y el otro posterior. En el grupo anterior va comprendida la arteria espermática; al grupo posterior corresponden: el conducto deferente y las arterias deferente y funicular. La mayoría de los *linfáticos* van anexos al grupo anterior. Los *nervios* siguen a las *arterias* y forman los plexos espermático y deferente.

Resulta de estas disposiciones que, en la operación del varicocele, aun comprendiendo en el asa del hilo el mayor número posible de venas, la necesidad absoluta de aislar el conducto deferente obliga a dejar con él la arteria del mismo nombre y una parte de las venas del grupo posterior, lo cual es suficiente para mantener la nutrición del testículo. Por desgracia, a esta misma disposición anatómica son debidas las recidivas que a menudo se observan algún tiempo después.

---

# CAPITULO VII

## Vesículas seminales

Las *vesículas seminales* son dos reservatorios en los cuales se acumula el esperma a medida que llega al conducto deferente. Existe una en el lado derecho y otra en el izquierdo.

Cada una va costeada por dentro por el conducto deferente y en relación por fuera con el uréter.



Su dirección es oblicua de arriba abajo, de atrás adelante y de fuera adentro.

Las vesículas circunscriben un espacio triangular sobre el cual he insistido al estudiar la vejiga (fig. 262). Son piriformes. La base está dirigida hacia arriba y atrás, y el vértice hacia abajo y adelante. Su longitud es de unos 5 centímetros, y su mayor amplitud de 1 ½ a 2 centímetros.

Cada vesícula seminal está aplicada por su cara anterior contra el bajo fondo de la vejiga, al cual se adhiere poco, y descansa por detrás sobre la cara anterior del recto, del cual la separa únicamente la aponeurosis próstatoperitoneal de Denonvilliers.

Así se comprende cómo las materias fecales, comprimiendo las vesículas en el momento de la defecación, expulsan el esperma en los sujetos que padecen espermatorrea.

Las vesículas están situadas inmediatamente por encima de la próstata. Es posible alcanzarlas con el dedo en los sujetos cuya próstata no está muy desarrollada y, sobre todo, en aquellos cuyas partes blandas se dejan fácilmente deprimir. De este modo se nota que, en ciertos casos de epididimitis, están dolorosas al tacto, y es posible reconocer la presencia de núcleos indurados en su espesor.

He indicado anteriormente (véase pág. 815) las relaciones del peritoneo con el bajo fondo de la vejiga y la distancia que separa el fondo de saco peritoneal del ano. La serosa se insinúa siempre en el espacio que separa las dos vesículas seminales y cubre una parte de su fondo, de modo que están en relación inmediata con el peritoneo, del cual las separa una capa de tejido celular laxo. Resulta, pues, que una peritonitis por vecindad puede complicar la inflamación de las vesículas seminales.

Algunos autores, en cortes anteroposteriores, han figurado el peritoneo a distancia de las vesículas seminales; pero esto es un error.

El reservatorio del esperma no consiste en una bolsa, semejante, por ejemplo, a la vesícula biliar, sino que es un tubo único arrollado sobre sí mismo. Desenrollado este tubo, su longitud es de unos 10 centímetros, y son de notar en él los divertículos que de cada lado se desprenden.

Las vesículas seminales se encuentran en medio de una capa celular que contiene gran número de manojos de fibras musculares lisas; estos haces están unidos entre sí por fibras elásticas; el doctor Rouget los ha comparado a la capa muscular superficial del útero. La estructura de las vesículas seminales en nada difiere de la del conducto deferente, es decir, que se compone de tres túnicas: externa o fibrosa, media o muscular e interna o mucosa.

Las *arterias* provienen de las vesicales. Los *linfáticos* van a parar a los ganglios pelvianos, y los *nervios*, en gran número, emanan del plexo hipogástrico.

A las vesículas seminales van anexos los *conductos eyaculadores*. Estos, en número de dos, resultan de la fusión del conducto deferente y del de la vesícula seminal, del mismo modo que el conducto colédoco es resultado de la unión de los conductos hepático y cístico. Los conductos eyaculadores atraviesan oblicuamente la próstata de arriba abajo, de atrás adelante, y vienen a abrirse por separado en el vértice de la cresta uretral a cada lado del utrículo prostático. Fácilmente se los aisla en el seno de la glándula. Una incisión que recaiga sobre los radios oblicuos de la próstata no interesa los conductos eyaculadores, al paso que una incisión media posterior los divide, circunstancia que, a mi entender, debe hacer abandonar por completo esta última, sobre todo en los sujetos jóvenes.

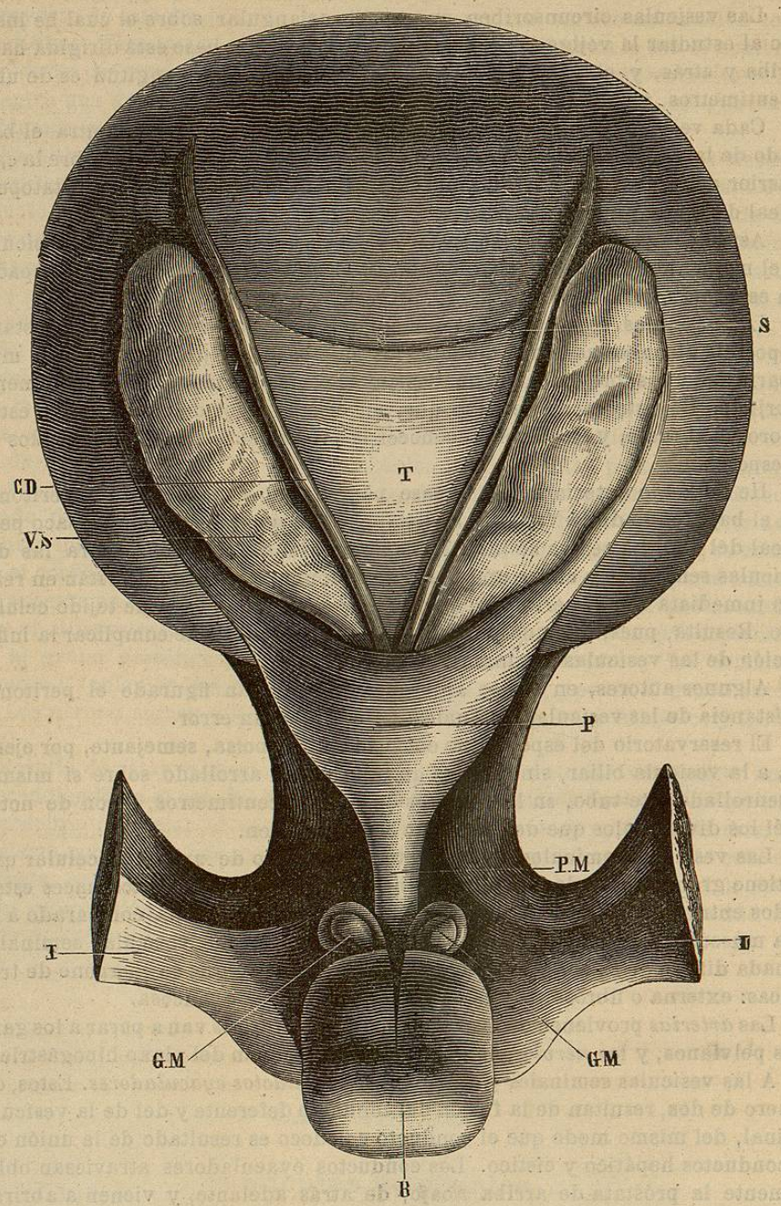


Fig. 262.— *Vesículas seminales.* Adulto; tamaño natural

B, bulbo de la uretra.
CD, conducto deferente.
GM, glándulas de Méry o de Cooper.
II, rama ascendente del isquion.
P, próstata.
PM, porción membranosa de la uretra.
S, línea que indica el punto hasta el cual desciende el peritoneo sobre el bajo fondo de la vejiga.
T, espacio triangular desprovisto de peritoneo comprendido entre las dos vesículas seminales.
VS, vesículas seminales.



Reliquet describió una afección a la que ha dado el nombre de *cólicos espermáticos*. Esta afección, debida a la obstrucción de uno de los conductos eyaculadores, se traduce por frecuentes deseos de orinar, dolor al final de la micción, dolores lancinantes que van desde el ano a la punta del pene, siendo también dolorosa la eyaculación. En un caso el doctor Reliquet encontró por el tacto rectal una prominencia muy marcada del lóbulo derecho de la próstata, prominencia que se continuaba con la vesícula seminal correspondiente y había sido considerada como un tubérculo. Introducida una sonda en la uretra, comprimió el tumor a través de la pared rectal, con lo cual salió del conducto eyaculador una materia gris en forma de finos fideos que se enredaron alrededor de la sonda. El enfermo curó.

---

## CAPITULO VIII

### Pene

El *pene* es el órgano de la cópula. Tiene por objeto colocar el esperma sobre el cuello uterino. Dos partes esenciales lo componen: la uretra, que conduce el esperma, y los cuerpos cavernosos, que, flácidos en estado normal, se ponen rígidos en el momento de la erección, y sirven, por decirlo así, de sustentáculos de la uretra.

En cuanto a su longitud y volumen, el pene ofrece infinitas diferencias individuales, que no dejan de tener su influencia en el desarrollo de ciertas afecciones uterinas.

Firmemente adherido al pubis y a la rama isquiopubiana por un ligamento llamado *suspensorio* y por los cuerpos cavernosos, el pene parece hundirse profundamente por detrás del pubis: esta extremidad posterior lleva el nombre de *raíz del pene*. A la raíz sigue el *cuerpo*, que ofrece una cara inferior y otra superior o dorsal. Anteriormente termina por un engrosamiento llamado *glande*.

Hemos visto anteriormente que la porción esponjosa de la uretra empieza por un engrosamiento, el bulbo, y termina por otro, el glande. Como estos dos órganos los hemos descrito ya por separado, en este punto los hemos de considerar tan sólo desde el punto de vista de sus correspondientes relaciones. Estudiaré sucesivamente las diversas cubiertas de que se compone el miembro y en seguida su parte esponjosa o eréctil.

### CUBIERTAS DEL PENE

Las *cubiertas del pene* toman también el nombre de *vaina* de este órgano. Constan de diferentes capas, que, ajustándose a la superficie de los cuerpos cavernosos y del cuerpo esponjoso de la uretra, se adaptan sobre los mismos, tanto durante la ampliación como durante la retracción del órgano. Se distinguen cuatro capas: cutánea, muscular, celular y fibrosa.