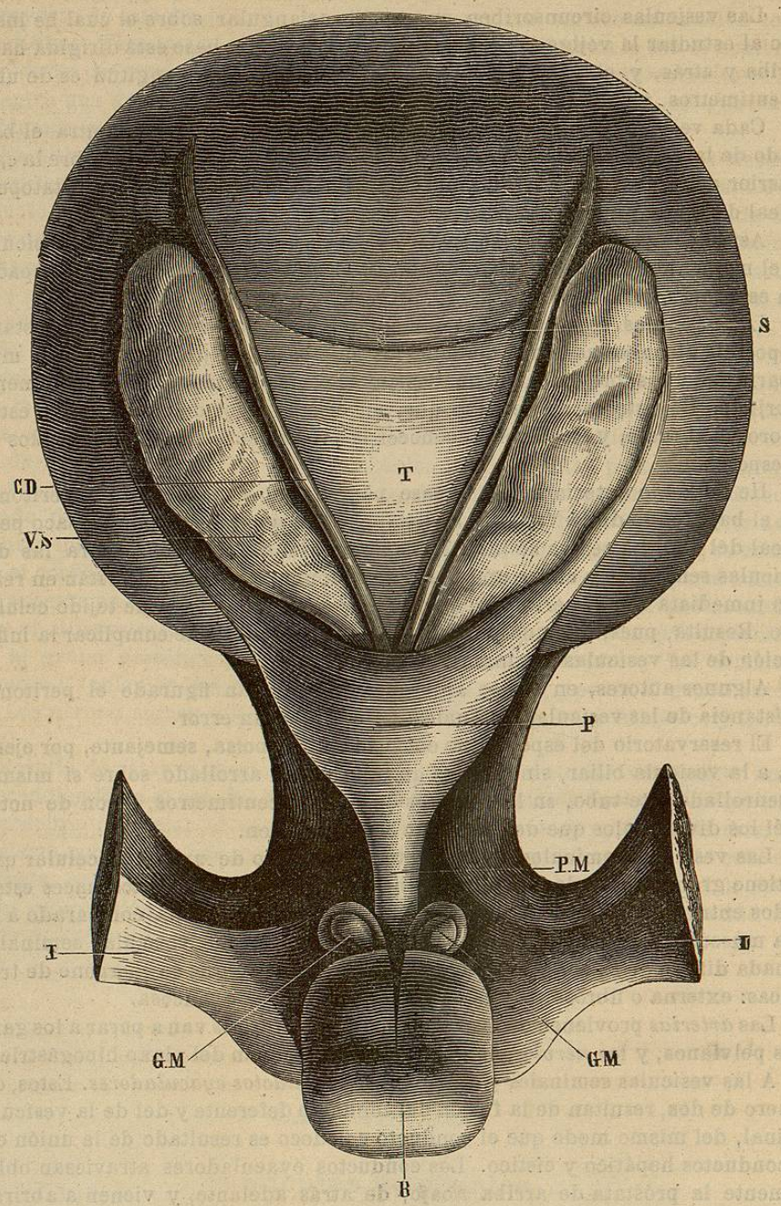

Fig. 262.— *Vesículas seminales.* Adulto; tamaño natural

B, bulbo de la uretra.
CD, conducto deferente.
GM, glándulas de Méry o de Cooper.
II, rama ascendente del isquion.
P, próstata.
PM, porción membranosa de la uretra.
S, línea que indica el punto hasta el cual desciende el peritoneo sobre el bajo fondo de la vejiga.
T, espacio triangular desprovisto de peritoneo comprendido entre las dos vesículas seminales.
VS, vesículas seminales.

Reliquet describió una afección a la que ha dado el nombre de *cólicos espermáticos*. Esta afección, debida a la obstrucción de uno de los conductos eyaculadores, se traduce por frecuentes deseos de orinar, dolor al final de la micción, dolores lancinantes que van desde el ano a la punta del pene, siendo también dolorosa la eyaculación. En un caso el doctor Reliquet encontró por el tacto rectal una prominencia muy marcada del lóbulo derecho de la próstata, prominencia que se continuaba con la vesícula seminal correspondiente y había sido considerada como un tubérculo. Introducida una sonda en la uretra, comprimió el tumor a través de la pared rectal, con lo cual salió del conducto eyaculador una materia gris en forma de finos fideos que se enredaron alrededor de la sonda. El enfermo curó.

CAPITULO VIII

Pene

El *pene* es el órgano de la cópula. Tiene por objeto colocar el esperma sobre el cuello uterino. Dos partes esenciales lo componen: la uretra, que conduce el esperma, y los cuerpos cavernosos, que, flácidos en estado normal, se ponen rígidos en el momento de la erección, y sirven, por decirlo así, de sustentáculos de la uretra.

En cuanto a su longitud y volumen, el pene ofrece infinitas diferencias individuales, que no dejan de tener su influencia en el desarrollo de ciertas afecciones uterinas.

Firmemente adherido al pubis y a la rama isquiopubiana por un ligamento llamado *suspensorio* y por los cuerpos cavernosos, el pene parece hundirse profundamente por detrás del pubis: esta extremidad posterior lleva el nombre de *raíz del pene*. A la raíz sigue el *cuerpo*, que ofrece una cara inferior y otra superior o dorsal. Anteriormente termina por un engrosamiento llamado *glande*.

Hemos visto anteriormente que la porción esponjosa de la uretra empieza por un engrosamiento, el bulbo, y termina por otro, el glande. Como estos dos órganos los hemos descrito ya por separado, en este punto los hemos de considerar tan sólo desde el punto de vista de sus correspondientes relaciones. Estudiaré sucesivamente las diversas cubiertas de que se compone el miembro y en seguida su parte esponjosa o eréctil.

CUBIERTAS DEL PENE

Las *cubiertas del pene* toman también el nombre de *vaina* de este órgano. Constan de diferentes capas, que, ajustándose a la superficie de los cuerpos cavernosos y del cuerpo esponjoso de la uretra, se adaptan sobre los mismos, tanto durante la ampliación como durante la retracción del órgano. Se distinguen cuatro capas: cutánea, muscular, celular y fibrosa.

Capa cutánea. — Los caracteres de la piel son diferentes según el punto en que se la considera. A nivel de la raíz, es gruesa y está forrada de grasa; por la parte exterior, la cubren pelos, que se continúan con los del pubis y adelantan más sobre la cara inferior que sobre la superior. Encuéntranse en este punto gran cantidad de voluminosos folículos sebáceos. Fina y transparente en el cuerpo, se percibe a su través la red venosa y superficial; contiene también gran número de glándulas sebáceas, a menudo voluminosas y que forman relieve en su superficie. A estas glándulas van anexos folículos pilosos rudimentarios. No se encuentra debajo de ella en este punto ningún panículo adiposo. En la cara inferior existe un rafe que se continúa con el del escroto y recuerda la unión en la línea media de los dos labios del canal cavernoso.

La piel del pene se distingue por su elasticidad y extraordinaria movilidad. De esto resulta que, si en la operación del fimosis se atrae inconsideradamente la piel por delante del glande para practicar la escisión, podrá suceder que, después de operado el sujeto, el tegumento se retraiga hasta la raíz del órgano y quede éste complemente desnudo. Por el contrario, Celso dice que entre los romanos no era raro formar un nuevo prepucio a sujetos circuncidados. A este fin se atraía la piel hacia delante del glande, y se la fijaba con un hilo; después se practicaba una incisión circular en la raíz del miembro y la piel se deslizaba, resultando una ancha herida circular que se cicatrizaba.

La piel afecta relaciones muy variables con el glande: unas veces no llega sino hasta la corona y se continúa con la mucosa; a veces cubre tan sólo una parte del glande, y en otros sujetos excede este órgano y forma el *prepucio*.

Llegada a cierta distancia por delante del glande, la piel se estrecha para formar el orificio o limbo prepucial, se repliega en seguida adosándose sobre sí misma, toma los caracteres de una mucosa, y, llegada a la corona del glande, se refleja para continuarse con éste. De esta disposición resulta un canal circular que rodea el glande; con todo, el canal está interrumpido en la parte inferior por efecto de la adherencia de un repliegue de la mucosa al glande, repliegue que constituye el *frenillo*.

La longitud del frenillo es variable. A veces es tan corto y se inserta tan cerca de la abertura uretral, que en el acto del coito se desgarra y constituye una verdadera molestia. Cuando esto sucede, es preciso escindirlo en parte después de haberlo puesto en tensión. Puede aplicarse un punto de sutura en los labios de la herida resultante.

Vemos, pues, que el prepucio está formado por una especie de saco cutáneo-mucoso, abierto por delante y cubriendo completamente al glande. Sujetos hay que nacen sin prepucio; en otros el orificio es suficientemente ancho para permitir libremente el paso del glande en el acto del coito, y en otros, por último, dicho órgano está constantemente cubierto, lo cual constituye el *fimosis congénito*. A mi entender, únicamente en este último caso conviene practicar la circuncisión; pero es preciso practicarla siempre, porque el fimosis expone a gran número de accidentes. Indicaré en particular la balanitis y la balanopostitis, afecciones que únicamente se encuentran en los sujetos que tienen este vicio de conformación, por efecto de la imposibilidad en que se encuentran de mantener en este punto la conveniente limpieza, aparte de que tienen mayor aptitud para contraer las enfermedades contagiosas, y además, el glande comprimido se desarrolla incompletamente y queda pequeño y cónico.

Puede suceder que el niño nazca con el prepucio completamente obliterado, como de ello citó curiosas observaciones J. L. Petit; a veces es tan estrecho el orificio que a duras penas penetra en él un estilete ordinario, y no se comprende que haya padres que dejen llegar a sus hijos a hombres sin haber corregido este defecto. En este caso la micción es difícil; la orina se acumula en la bolsa prepucial, distendiéndola, y se derrama en seguida bajo la presión de los dedos, la mucosa acaba por engrosarse, indurarse e incrustarse de materias calcáreas. La emisión del esperma experimenta la misma dificultad que la de la orina, y esto constituye una causa de infecundidad.

En estos casos debe practicarse la circuncisión cuanto antes mejor, porque, de lo contrario, casi siempre se producen adherencias entre la mucosa del prepucio y la del glande. No es raro encontrar estas adherencias, aun en los niños menores; pero en esta edad casi siempre ceden a simples tracciones con los dedos, o con las pinzas, al paso que a una edad más avanzada se encuentran a veces el glande y el prepucio tan íntimamente unidos, que es preciso separarlos cruentamente con las tijeras.

Uno de los accidentes más importantes del fimosis es el *parafimosis*. En los sujetos que padecen el fimosis, el glande está constantemente cubierto por el prepucio, tanto en estado normal como en el de erección del miembro, y ni siquiera se descubre en el acto del coito. Ahora bien, puede suceder que durante este acto o en el de la masturbación, el prepucio se retire violentamente detrás de la corona del glande, de tal modo que el limbo prepucial vaya a ponerse en contacto con el cuerpo del miembro. El glande, constreñido en su base, como si fuese atado con un hilo, se congestiona cada vez más, hasta el punto de que le es al paciente imposible volver el prepucio a su sitio ordinario: en esto consiste el parafimosis. Por lo demás, la estrangulación está en relación con el grado de estrechez del prepucio. Cuando se acude pronto, casi siempre es posible reponer las cosas a su estado normal, amasando, por decirlo así, el glande al mismo tiempo que se atrae el prepucio hacia delante; pero cuando han pasado ya muchos días, por lo general, esta maniobra no es suficiente, pues existe una tumefacción enorme, una ulceración más o menos profunda por detrás del glande, algunas veces parte gangrenada, y el único medio de hacer desaparecer tanto el dolor como los fenómenos de estrangulación consiste en practicar un desbridamiento paralelamente al eje del órgano. La incisión debe hacerse en el dorso del miembro; debe ser profunda, es decir, penetrar hasta la cubierta de los cuerpos cavernosos exclusivamente.

La operación del fimosis tiene por objeto dar libre paso al glande y no escindir la totalidad o una parte del prepucio, lo cual no siempre es útil. En efecto, dos circunstancias pueden presentarse: que el prepucio cubra exactamente el glande, sin excederle, y de modo que parezca exactamente amoldado sobre él, debiendo tan sólo a la estrechez de su orificio el no poder dar paso al glande. En este caso basta practicar con las tijeras una simple incisión a nivel de la cara dorsal del glande, volver los dos labios de la herida y unir entre sí la mucosa y la piel. El doctor Hüe (de Ruán) ha propuesto practicar la sección lenta con un hilo de caucho. Este es el caso en que es especialmente aplicable el procedimiento de dilatación de Nélaton.

En el segundo caso, no sólo es demasiado estrecho el orificio del prepucio, sino que además este último es excesivamente largo y excede más o menos de la extremidad del glande: entonces conviene escindirlo, o sea practicar la circuncisión propiamente dicha.

Infinito número de procedimientos se han ideado para esta operación, que es sin duda la más antigua de la cirugía; la mayoría de aquéllos tienen más

o menos por objeto practicar la sección de la piel y de la mucosa a un mismo nivel. Ahora bien, para mí entiendo que esta preocupación se ha exagerado. No veo la necesidad de seccionar la piel y la mucosa exactamente en la raíz del glande, es decir, de quitar el prepucio en su totalidad, porque, en definitiva, lo que el cirujano se propone es descubrir el glande; si esto pudiese conseguirse a pesar de la longitud del prepucio, no debería tener lugar la operación. No sólo es indudable que debemos guardarnos de tirar demasiado de la piel hacia delante, no fuera que después de la incisión se retirara hasta la raíz del miembro, sino que hasta es inútil empeñarse en hacer desaparecer por completo todo indicio de prepucio.

He aquí cómo he procedido infinitas veces, y siempre con el resultado más satisfactorio. Después de haber señalado el punto de la piel que corresponde a la raíz del glande, tiro de aquélla junto con la mucosa hasta que sobresale de la extremidad de éste, y aplico en este punto las pinzas de fimosis, colocándolas algo oblicuamente, a fin de separar alguna mayor extensión de la cara dorsal que de la inferior del prepucio. Después de haberme asegurado de que el glande no está comprendido entre los bocados de las pinzas (1), corto con el bisturí toda la porción excedente. En el instante la piel se retrae hasta la raíz del glande, y siempre este órgano queda en parte cubierto por la mucosa. Se divide en seguida ésta sobre la parte media de la cara dorsal y se invierten los dos colgajos para suturarlos a la piel.

Este procedimiento es extraordinariamente sencillo; tiene además la ventaja de no dividir jamás la arteria del frenillo, lo cual a veces da lugar a serias hemorragias. Si quedase sobre el glande una excesiva cantidad de mucosa, nada impediría escindir la porción conveniente.

Cuando el prepucio está indurado, engrosado, y es imposible formarse una idea de la situación precisa del glande, conviene introducir previamente una sonda acanalada en el conducto prepucial hasta la corona y practicar ante todo una incisión vertical sobre la cara dorsal. En un segundo tiempo se escindirán con las tijeras las porciones excedentes.

Gracias a la capa celular que separa la piel de la mucosa, el prepucio se infiltra y se pone edematoso con la mayor facilidad. Se observa este accidente sobre todo en sujetos que padecen chancros blandos; la piel no puede deslizarse hacia atrás y resulta de ello un *fimosis accidental*. ¿Conviene practicar la circuncisión en estas condiciones? Para esto existe un grave inconveniente: casi siempre se vuelve chancrosa toda la superficie de sección, aunque en el momento de operar se la cauterice, y hasta cuando junto con el prepucio se haya extirpado el chancro mismo, siendo, por lo tanto, imposible toda contaminación directa. Es de creer que, en este último caso, la ulceración resulte de estar los linfáticos repletos de virus y que éstos lo hayan vaciado en la superficie de la herida.

Vemos, pues, que, en el fimosis accidental, la circuncisión no es de regla: es necesario empezar por lavatorios muy repetidos entre el prepucio y el glande, para impedir el contacto y prolongada permanencia del pus en este espacio. Si, a pesar de todo, el flujo es muy abundante y es de temer la existencia de esas extensas y profundas ulceraciones que acaban por roer todo el glande, soy de

(1) He visto, junto con el doctor BLANCHARD, a un hombre en quien la extremidad del glande había sido torpemente seccionada, junto con el prepucio. Resultó de ello una curiosa deformidad: la piel del prepucio y la mucosa de la uretra se habían unido entre sí, de modo que el miembro terminaba por un pequeño cono en cuyo centro se encontraba el orificio muy estrechado del conducto. — *(N. del A.)*

parecer que se escinda el prepucio a fin de *ver* qué es lo que pasa, curando luego las heridas directamente.

Rara vez se encuentran chancros en la piel del miembro, y, cuando los hay, casi siempre son infectantes, si bien no se observa en ellos esa ancha base de induración que ha servido para caracterizar el chancro hunteriano. Son secos y presentan en toda su superficie una ligera induración, difícil de distinguir y acertadamente llamada por RICORD *apergaminada*.

La mayoría de los chancros, sean blandos o indurados, ocupan la corona del glande o la superficie de este órgano.

En el prepucio o en el glande se desarrolla también una tercera variedad de ulceración, el *herpes prepucialis*. Esta erupción puede desarrollarse en el prepucio sin causa apreciable, como se presenta en otras partes del cuerpo, en la comisura de los labios, por ejemplo; pero a menudo es de origen venéreo. Sucede frecuentemente que, en un sujeto que hasta entonces no había padecido de *herpes prepucialis*, se desarrolla esta afección a consecuencia de haber tenido relaciones con una mujer que la padecía. Desde este momento, y éste es uno de los signos característicos de este herpes, las ulceraciones se reproducen de cuando en cuando, sin causa conocida, siempre en el mismo sitio y durando de ocho a quince días.

El *herpes prepucialis* difiere esencialmente del chancro blando, y más aún del indurado, por diferentes caracteres que no es de este sitio recordar; pero es indudable que constituye una tercera especie de úlcera venérea de los genitales.

Capa muscular. — Por debajo de la piel del miembro existe una capa muscular análoga al dartos, con el cual se continúa, llamada por SAPPEY *músculo peripeniano*. Las fibras musculares se adhieren a la cara profunda de la piel, y entran, por consiguiente, en la composición del prepucio, en cuya extremidad forman como una especie de esfínter.

Capa celular. — La capa muscular está separada de la subyacente por una lámina celulosa desprovista de grasa y destinada a facilitar el deslizamiento de la piel sobre los cuerpos cavernosos. En medio de esta capa es en donde tienen lugar las infiltraciones de sangre u orina que tan frecuentemente se observan en esta región.

La capa celular continúa en el prepucio, de modo que este órgano está en realidad compuesto de cuatro capas: la piel, la capa muscular, la celular y la mucosa.

Capa fibrosa. — Envuelve al pene una capa fibrosa aponeurótica, llamada también *fascia penis*, que se continúa por detrás con el ligamento suspensorio y la aponeurosis superficial del periné, y se fija por delante todo alrededor de la corona del glande. Resulta, pues, que no llega a formar parte del prepucio. La *fascia penis* está íntimamente adherida a la cubierta propia de los cuerpos cavernosos y del cuerpo esponjoso de la uretra. Por esto se deslizan sobre su superficie las capas precedentes. Debajo de ella se encuentra la vena dorsal y las arterias dorsales del miembro.

La *fascia penis* está esencialmente compuesta de fibras elásticas, lo cual le permite dilatarse en el momento de la erección del órgano. Según SAPPEY, desempeña un papel importante en la producción de este último fenómeno, comprimiendo las venas y determinando un *estasis* venoso en los cuerpos cavernosos.

PARTE ESPONJOSA O ERÉCTIL DEL PENE

La *parte esponjosa* o *eréctil* del pene se compone del *cuerpo cavernoso* y del *esponjoso* de la uretra. Hemos estudiado ya la porción esponjosa de la uretra, y, como su estructura no difiere de la de los cuerpos cavernosos, me ocuparé únicamente de la de estos últimos.

Cuerpos cavernosos. — Vistos en un corte horizontal practicado en la parte media del miembro (fig. 263), los cuerpos cavernosos representan dos cilindros adosados uno a otro, como los dos cañones de una escopeta doble. Sus dos extremidades, anterior y posterior, son afiladas.

La extremidad posterior o *raíz* de los cuerpos cavernosos es bífida: cada mitad se adhiere fuertemente a la rama isquiopubiana correspondiente y se dirige oblicuamente hacia arriba y adentro, como esta rama misma, para unirse a la otra por delante del pubis. En el punto de unión de las dos raíces de los cuerpos cavernosos y en su cara dorsal se inserta el ligamento suspensorio del pene. A partir de este punto, los dos cuerpos cavernosos están contiguos y separados el uno del otro por un *tabique*.

La extremidad anterior, menos afilada que la precedente, termina igualmente en punta, sin que los dos cuerpos cavernosos dejen de ser contiguos. El cono que forman se hunde en la excavación del glande y se adhiere a éste íntimamente.

Adosándose el uno al otro, los dos cilindros que forman los cuerpos cavernosos dejan, por arriba y por abajo, dos espacios de forma triangular, ocupados: el superior, por la vena, arterias y nervios dorsales del pene, y el inferior, por la uretra.

El armazón del cuerpo cavernoso consiste en una cubierta fibrosa de un blanco opaco y de unos 2 milímetros de espesor, cuando el miembro está flácido. Es extraordinariamente resistente y puede soportar, sin desgarrarse, todo el peso del cuerpo. No obstante, puede rasgarse, sobre todo cuando, estando el miembro en erección, una fuerte presión tiende a bajarlo. De este accidente resulta que, en la erección, el miembro queda acodado, como formado de dos partes de diferente dirección, e inhábil para el coito. Esta lesión es irreparable.

Lo mismo sucede con los *nódulos fibrosos* de los cuerpos cavernosos. Esta afección, análoga o los nódulos fibrosos que producen la retracción de la aponeurosis palmar, está caracterizada por una pequeña masa dura, adherente a la cubierta y hundiéndose en el interior del órgano. Los que yo he tenido ocasión de observar ocupaban la parte media de la cara dorsal del pene. Indudablemente en los cuerpos cavernosos pueden desarrollarse induraciones inflamatorias o cicatriciales, pero estos nódulos son completamente distintos por su fisonomía clínica, además de que no son dependientes de la sífilis. Deben ser atribuídos al estado general: gota o artritismo. Su principal inconveniente consiste en cierta molestia y a veces verdadero obstáculo para el coito a causa de la incurvación del miembro durante la erección. Esta incurvación es más o menos marcada, según la extensión del nódulo, y se produce siempre en sentido del sitio que éste ocupa, a causa de que en este punto la cubierta fibrosa ha perdido su extensibilidad.

Todo tratamiento local sería inútil. Una operación agravaría probablemente el estado del sujeto.

La cubierta fibrosa se compone de fibras de tejido conjuntivo y de fibras

elásticas; por esto es extensible y elástica, para prestarse a la ampliación de los cuerpos cavernosos, a la cual se oponen los nódulos de que acabamos de hablar.

Un tabique situado en la línea media y extendido desde la cara superior a la inferior, divide el cuerpo cavernoso en dos mitades laterales. El tabique es incompleto y se compone de manojos fibrosos dispuestos paralelamente, como los peldaños de una escalera, de modo que los dos lados se comunican ampliamente entre sí.

De la cara interna de la cubierta fibrosa de los cuerpos cavernosos se desprende una infinita cantidad de trabéculas que, entrecruzadas en todos sentidos, circunscriben espacios areolares que se comunican entre sí. Resulta de este modo un tejido semejante al de una esponja, y de ahí el nombre de *tejido esponjoso*. Las aréolas son de mayor cabida en el centro del órgano que en la circunferencia. Las paredes que las constituyen, es decir, la trama areolar, está formada de fibras de tejido conjuntivo, de fibras elásticas y, sobre todo, de

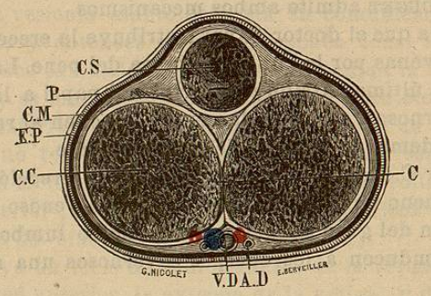

Fig. 263. — *Corte del pene perpendicular a su diámetro mayor.* Tamaño natural

AD, arteria dorsal del miembro.
C, tabique de los cuerpos cavernosos.
CC, cuerpos cavernosos.
CM, capa muscular.
CS, cuerpo esponjoso de la uretra.
FP, aponeurosis del pene o fascia penis.
P, piel.
VD, vena dorsal del miembro.

fibras musculares lisas. La superficie interna de las aréolas está cubierta de una capa epitelial, de modo que estos espacios representan en realidad enormes capilares en los cuales viene a verterse la sangre arterial.

Las *arterias* que se distribuyen por los cuerpos cavernosos provienen de dos orígenes: las *dorsales* del miembro y las *cavernosas*. Las primeras apenas envían al tejido esponjoso otras ramas que las simplemente anastomóticas. Las cavernosas, en número de dos, una derecha y otra izquierda, se extienden a toda la longitud del cuerpo cavernoso, del cual ocupan el centro. No se dividen dicotómicamente, sino que de su circunferencia se desprenden en ángulo recto una multitud de pequeñas ramas que van a abrirse directamente en las aréolas del tejido esponjoso, es decir, en los capilares.

La terminación de estas arterias es muy singular: cada una de ellas se divide formando un ramito compuesto de 6 u 8 ramas cuya dirección es la de una hélice, y por este motivo MÜLLER las denominó *arterias helicinas*.

Las *venas cavernosas* son en número extraordinario y nacen en la periferia del órgano; en su mayoría rodean las partes laterales del cuerpo cavernoso y, en definitiva, vienen a terminar en la *vena dorsal* del miembro, que ocupa el canal superior de los cuerpos cavernosos. Esta vena, que se distingue por ir

acompañada de dos arterias, atraviesa el ligamento suspensorio y termina en el plexo de Santorini.

Los *nervios* de los cuerpos cavernosos provienen del plexo hipogástrico y de los dorsales del miembro, terminación, estos últimos, de los pudendos internos. Estos van más especialmente destinados a la mucosa del glande.

La disposición de las aréolas del tejido esponjoso, de las arterias y de las venas, tiene por objeto producir la erección, es decir, el aumento de volumen y resistencia del pene.

Se han dado a este fenómeno diversas explicaciones. Empecemos por decir que es evidentemente debido, como lo hizo notar antes que nadie GRAAF, a la acumulación de sangre en las aréolas del tejido esponjoso. Existe una falta de equilibrio entre la llegada y la salida de la sangre; pero ¿cuál es el obstáculo que se opone a la salida de la sangre?

Para el doctor MERCIER, se debe esto a la contracción muscular ejercida sobre el plexo de Santorini; para P. BÉRARD, se debe a la contracción de las fibras musculares de las trabéculas ocluyendo los puntos de origen de las venas; el doctor ROUGET admite ambos mecanismos.

Hemos visto ya que el doctor SAPPEY atribuye la erección a la compresión ejercida sobre las venas por la cubierta fibrosa del pene. La opinión de KOBELT se aproxima a esta última. Atribuye el principal papel a la contracción de los bulbo e isquiocavernosos, que no solamente se oponen al retorno de la sangre venosa, sino que además la impelen de atrás adelante.

Para el doctor C. ROBIN, el mecanismo de la erección es otra cosa muy distinta; este fenómeno no tiene lugar en el sistema venoso, sino en el arterial. Suprimida la acción del gran simpático o del centro lumbogenital, las arterias quedan flojas y conducen a los cuerpos cavernosos una mayor cantidad de sangre.

LIÉGEOIS cree que ambas teorías opuestas deben aceptarse: al principio existe un estado paralítico de las arterias que permite a la sangre afluir en mayor cantidad a los cuerpos cavernosos; pero, para este autor, no es posible la erección completa sin que el gran número de haces musculares que rodean al pene se contraigan para oponerse al retorno de la sangre por las venas.

Me parece evidente que la erección, en cierto modo *pasiva*, producida por la repleción de la vejiga, depende de la compresión del plexo de Santorini detrás de la sínfisis del pubis y, por consiguiente, de la retención momentánea de la sangre dentro de la vena dorsal y de las cavernosas.

En la blenorragia aguda, no sólo la mucosa, sino también los cuerpos esponjosos de la uretra han perdido una parte de su extensibilidad; por esto, cuando se produce la erección en estas condiciones, es muy dolorosa, a causa de las tracciones ejercidas sobre la uretra, y, además, es incompleta. La uretra, en efecto, no prestándose a la distensión, no sigue a los cuerpos cavernosos; éstos, encorvados hacia abajo, describen una especie de arco sujetado por una cuerda dura formada por la uretra: en esto consiste la blenorragia encordada. No es raro ver que imprudentemente se ha operado el enderezamiento del miembro por medio de una brusca presión sobre la convexidad de la curva: resulta de esto un desgarro de la mucosa y del cuerpo esponjoso, un abundante derrame de sangre y muchas veces en lo sucesivo una estrechez.

Los *linfáticos* del prepucio van a terminar en los ganglios inguinales; los del glande desembocan en estos mismos ganglios. Sin embargo, algunos siguen los linfáticos de la porción peniana del pene para ganar los ganglios crurales profundos.

CAPITULO IX

Desarrollo de los órganos génitourinarios del hombre

Vejiga. — La vejiga proviene de la vesícula alantoides. Esta última nace de la parte inferior del intestino y, cuando las láminas ventrales del embrión se aproximan para formar el ombligo, se encuentra dividida en dos porciones, una extra y otra intrafetal. La primera concurre a la formación del cordón umbilical, y la segunda forma el uraco y la vejiga. El uraco se oblitera mientras que la vejiga se distiende; sin embargo, a veces el uraco queda permeable y resulta de ello una fístula urinaria umbilical.

En su origen, la vesícula alantoides está en comunicación con la parte inferior del intestino, y entonces existe una cloaca como la que se nota en ciertos animales; las dos cavidades se separan en seguida la una de la otra por un mecanismo que no es bien conocido; la vesícula alantoides se frunce y se estrecha en su parte inferior, en un punto que después ha de ser el cuello de la vejiga. Termina en un fondo de saco que constituye el *seno urogenital*. La próstata y la porción membranosa de la uretra se desarrollan a expensas de este seno (uretra posterior), al paso que la porción esponjosa es una dependencia de la hoja externa del blastodermo (uretra anterior).

He mencionado ya un vicio de conformación de la vejiga, que consiste en la ausencia de su pared anterior, la extrofia de la vejiga, y del cual me parece difícil darse explicación fundándose en el modo de desarrollo que acabamos de referir.

Riñones. — En los primeros tiempos de la vida intrauterina, los riñones están reemplazados por un órgano transitorio, el cuerpo de Wolff. En cuanto a los verdaderos riñones, provienen de la vesícula alantoides y, al principio, están representados por dos fondos de saco que nacen de la pared posterior de esa vesícula. Esos fondos de saco se prolongan para formar los uréteres. De ellos nacen igualmente los tubos uriníferos y los corpúsculos de Malpigio.

Organos genitales externos. — Acabamos de ver que ocupan la extremidad inferior del embrión dos cavidades, ambas terminadas en fondo de saco: el intestino y la vesícula alantoides. Comunican entre sí y forman la cloaca. El fondo de saco de la vesícula alantoides lleva el nombre de *seno urogenital*, recibe la extremidad del conducto deferente y da origen a las porciones prostática y membranosa de la uretra. En este momento no existen aún indicios de los órganos genitales externos (cuerpos cavernosos, porción esponjosa de la uretra y escroto). Tampoco existe aún el ano.

Los genitales externos se desarrollan a expensas de la hoja externa del blastodermo hacia la quinta o sexta semana. Ante todo aparece una hendedura en la cara cutánea del embrión, frente a frente del seno urogenital y de la extremidad inferior del intestino. Esta hendedura se ensancha por efecto de la destrucción sucesiva del blastema interpuesto entre el tegumento y el seno. Bien pronto se desarrolla un tabique transversal (el periné), que divide esta hendedura en dos compartimientos: uno anterior, que va a parar al seno urogenital, y otro posterior, que desemboca en el intestino; en este mismo momento se cierra la comunicación entre la alantoides y la cavidad intestinal.