turo, y así lo declaró, lo cual sorprendió muy poco a la enferma. Pero el error se desvaneció pronto; habiéndome sido mandada en seguida ésta al hospital Lariboisière, practiqué una incisión crucial en el himen dando salida a 4 litros y medio de sangre negruzca y líquida como la de los hematoceles. La membrana tenía mucho espesor y era como carnosa.

Mi parecer es que, en los primeros días, no se practiquen lavados vaginouterinos a fin de evitar el contacto del aire con tan vasta cavidad, contacto que quizá haya contribuído de algún modo a determinar la muerte que en casos análogos ha podido ser la terminación. Es posible que la sangre, distendiendo las trompas, acabe por caer en la cavidad abdominal y produzca una peritonitis agudísima.

La mucosa de la vulva disfruta de una sensibilidad muy exquisita; por esto a veces es sitio de una hiperestesia tal, que el más ligero contacto ocasiona atroces dolores, circunstancia que hace imposible el coito.

Las más de las veces la hiperestesia está ligada a una contracción espasmódica e involuntaria del músculo constrictor de la vagina, de donde procede el nombre de *vaginismo* dado a este estado.

La curación del vaginismo, antes de la operación de Sims, era extraordinariamente difícil. He visto frustrarse completamente la incisión del himen y la dilatación forzada previa cloroformización (1). El doctor Sims aconseja la operación siguiente: una vez cloroformizada la enferma, empieza por escindir completamente el himen y después introduce en la vagina el índice y el medio de la mano izquierda, separándolos todo lo posible a fin de distender la horquilla. Practica en seguida a cada lado de la línea media una incisión profunda, que comprende el esfínter vaginal, y la dirige hacia el rafe perineal. Estas dos incisiones reunidas dan a la herida la forma de una V. Después de esto es necesario colocar en la vagina, durante algunas horas diarias, un dilatador, hasta que sea completa la curación.

El autor dice haber operado 39 enfermas de vaginismo, y siempre con éxito completo.

En muchos casos me ha sido posible obtener, con las incisiones de Sims, la curación de vaginismos rebeldes a todo tratamiento, aun sin emplear el dilatador.

(1) El doctor Sims refiere en su *Cirugía uterina*, página 404, un caso de vaginismo, notable por más de un concepto. Tratábase de una mujer de veintiún años; después de gran número de ensayos, siempre infructuosos, fué llamado un nuevo médico, quien eterizó a la mujer, y en este estado el marido pudo cumplir el acto sexual. Nueva aproximación ensayóse en la noche inmediata, pero fué imposible. Llamado de nuevo dicho médico, aconsejó que durante un año se repitieran las eterizaciones dos o tres veces por semana. Con esto tuvo lugar la concepción, y durante todo el tiempo del embarazo fué posible el coito. Después del parto reapareció el vaginismo; nuevas eterizaciones se practicaron durante un año y tuvo lugar un segundo embarazo, que terminó por un aborto a los tres meses. Repitiéronse otro año más las eterizaciones; pero al fin los esposos decidieron renunciar a todo acto sexual durante cinco años. Consultado entonces el doctor Sims, practicó una incisión a cada lado de la horquilla hasta el rafe del periné, con lo cual se consiguió la curación. —*(Nota del autor.*

CAPITULO IV

Vagina

Conformación exterior de la vagina

La *vagina* es un conducto músculomembranoso que se extiende desde la vulva al útero, a cuyo órgano se adhiere fuertemente.

Dirección. — La dirección de la vagina es, como la de la uretra, oblicua de delante atrás y de abajo arriba; se aproxima mucho a la vertical cuando la mujer está de pie; en esta actitud, el útero tiende a descender y la vagina se acorta; por esto, cuando es difícil alcanzar el cuello, es mejor practicar el tacto estando la mujer de pie.

Cuando la mujer está acostada, la dirección de la vagina es casi horizontal; pero si se aplican almohadillas debajo de las nalgas, elevando mucho la pelvis, se llega a dar a la vagina una dirección casi vertical en sentido inverso, la vulva arriba y el útero abajo, de manera que la pared anterior o vésicovaginal se presenta de frente y se hace muy accesible a la acción quirúrgica. A mi entender, en esta actitud es en la que debe colocarse la mujer para operar las fístulas vésicovaginales, mejor que sobre los codos y las rodillas, posición aconsejada por Bozeman, y mejor también que la preconizada por Sims, o sea echada sobre el lado izquierdo. Es indudable que la posición sobre las rodillas permite ver muy bien la fístula e impide el prolapso de la mucosa vesical dentro de la vagina; pero cuando la operación se prolonga algo, la enferma se cansa mucho, y de todos modos es imposible la cloroformización.

La vagina no es absolutamente rectilínea; describe una ligera curva de concavidad anterior, de modo que su pared anterior es algo más corta que la posterior. Resulta de esto que no debemos empujar el espéculo directamente de delante atrás, si no se quieren magullar las paredes de la vagina. Es necesario presentarlo a la vulva como si se le quisiese dirigir hacia el coxis; una vez introducido, se bajará ligeramente el mango para que se eleve la extremidad, la cual de este modo se encuentra dirigida hacia el ángulo sacrovertebral. Por lo demás, la situación del orificio vulvar está lejos de ser igual en todas las mujeres: unas veces la vulva, aproximándose al pubis, se inclina hacia delante, y es útil deprimir la horquilla y el periné con el espéculo para alcanzar el cuello; en este caso la incurvación del conducto uterovaginal es más pronunciada que de ordinario, y el centro de la vulva no corresponde ya, como normalmente, al eje del estrecho inferior de la pelvis. Las mujeres que afectan esta conformación tienen más extenso el periné y están más expuestas a las rasgaduras de esta parte durante el parto; las roturas centrales se observan especialmente en las que se encuentran en este caso. Por el contrario, mujeres hay cuya vulva está situada muy atrás, de modo que la vagina resulta rectilínea y el periné muy corto.

Longitud. — La *longitud* de la vagina es por término medio de 7 a 8 centímetros. Puede llegar hasta 10 y 11, pues hay mujeres en quienes por el tacto vaginal difícilmente se puede llegar al cuello. La pared posterior mide poco más o menos 1 centímetro más que la anterior.

Diámetro. — El *diámetro* de la vagina es muy variable y está en relación con los hábitos de la mujer y con los embarazos anteriores. La parte más estrecha es el orificio inferior en el punto que corresponde al bulbo y al músculo constrictor. Existe en este punto, gracias sin duda a la tonicidad del músculo, un verdadero anillo, que con el himen sirve de obstáculo a la introducción del pene; cuando falta el himen o es muy depresible, se percibe perfectamente con el dedo este anillo, cuya existencia es un signo de virginidad.

La vagina es en gran manera dilatable, sobre todo en estado puerperal, y verdaderamente sorprende la cantidad de gasa que puede contener este órgano cuando se practica el taponamiento, pues entonces su distensión no tiene otros límites que las paredes de la excavación.

En estado normal, las paredes anterior y posterior están contiguas, de modo que podemos considerar la vagina como un conducto aplanado de delante atrás.

Relaciones de la vagina

Las relaciones de la vagina son en gran manera importantes; por lo tanto, estudiaré sucesivamente, desde este punto de vista: las paredes anterior, posterior y laterales, y las dos extremidades inferior y superior.

Pared anterior. — La *pared anterior* de la vagina se halla en relación sucesivamente de arriba abajo: con el útero, la vejiga y la uretra. Está íntimamente unida a la vejiga, formando el tabique vésicovaginal. Este tabique ofrece un espesor de unos 7 a 8 milímetros. Sin embargo, no es raro verlo deprimido y empujado por la vejiga, formando en la vulva un tumor prominente que constituye el *cistocele vaginal.*

Habiendo el doctor Sims notado que el cistocele vaginal, es decir, la procidencia de la pared anterior de la vagina no precede siempre a la caída del útero en los casos de procidencia completa de este órgano, y habiendo observado, además, que la aplicación del dedo en el fondo de saco anterior de la vagina mantiene al útero en su sitio, tuvo la idea de estrechar la vagina escindiendo una porción del tabique vésicovaginal. Propúsose primero escindir una extensa porción del tabique, produciendo una vasta comunicación entre la vejiga y la vagina. Para esto, con unas pinzas, análogas a las ideadas por Ricord para la fimosis, formó un pliegue anteroposterior y lo cortó por su base. Sorprendióse en gran manera al ver que no quedaba abierta la vejiga, pues sólo había sido interesada la pared vaginal.

La operación de Sims, que designamos con el nombre de *colporrafia anterior,* consiste, pues, en escindir de la pared anterior de la vagina una porción en forma de V, cuya base corresponde al cuello del útero, y en suturar los dos bordes de esta extensa herida. Se puede igualmente escindir un colgajo cuadrilátero y suturar de delante atrás.

Al doctor Le Fort se le ha ocurrido la ingeniosa idea de suturar entre sí, en la línea media, en una parte de su extensión, las caras anterior y posterior de la vagina, constituyendo un tabique vertical que se opone al descenso de la matriz.

Aunque, en rigor, a beneficio de una buena disección podemos desdoblar el tabique vésicovaginal, sin embargo, la adherencia de la vagina a la vejiga es tan íntima, que aquélla no puede dislocarse sin atraer a ésta: así es que, en los casos de caída del útero de que acabo de hablar, como la vagina está en cierto modo invertida a manera de dedo de guante, arrastra al exterior la vejiga y la uretra, de modo que este último conducto se encuentra dirigido

oblicuamente en sentido inverso de su dirección habitual, es decir, de atrás adelante y de arriba abajo; resulta, pues, que, para penetrar en la vejiga, será necesario comunicar a la sonda esta dirección.

La presión que la cabeza del feto ejerce recae contra las dos paredes de la vagina; pero la posterior se substrae en parte de ella, en virtud de la depresibilidad del periné y de la movilidad del coxis. La pared anterior, al contrario, está directamente aplicada contra el pubis. Por poco que la cabeza quede por algún tiempo detenida en la excavación, el tabique vésicovaginal, comprimido entre dos planos óseos, se esfacela, resultando de ello una fístula vésicovaginal. Aunque la pared anterior de la vejiga se halla comprimida lo mismo que la posterior, es de notar que aquélla nunca se gangrena.

Unas veces no existe más que un pequeño agujerito en el espesor del tabique, al paso que otras está completamente destruído desde el cuello uterino hasta la uretra. La fístula puede encontrarse en los diversos puntos de la altura del tabique (fig. 266). Puede ser *vésicouterina, vésicovaginal* o *uretrovaginal.* Cuando el uréter se abre en los bordes de la fístula, se la llama *ureterovaginal.* Unas veces no ocupa más que una parte de la anchura del tabique, al paso que otras ocupa toda su extensión. Puede suceder que los ángulos se adhieran a las paredes de la pelvis, circunstancia que hace mucho más dudosa la curación.

Hasta nuestra época se ha considerado como imposible la curación de las fístulas vésicovaginales extensas, por la extraordinaria dificultad de aproximar los dos labios de la fístula, o mejor, de mantenerlos aproximados sin tirantez. En efecto, el tejido celular interpuesto entre las dos paredes vesical y vaginal es muy denso y no permite el despegamiento de la pared vaginal. No sucede lo mismo respecto del que separa la vejiga de la cara anterior del útero (debajo de CM. fig. 266); este tejido es flojo y permite el deslizamiento de la vejiga sobre el útero. Esta disposición anatómica aprovechóla Jobert (de Lamballe). Desprendió la inserción de la vagina al cuello del útero y movilizó la vejiga; desde entonces fué posible aproximar sin tirantez el labio posterior de la fístula. De este modo el doctor Jobert pudo ser el primero que curó completamente fístulas vésicovaginales con pérdida de substancia. Esta operación es tanto más practicable cuanto que el peritoneo se refleja a unos 2 centímetros por encima del fondo de saco anterior de la vagina.

Después de Jobert, el método ha sido profundamente modificado por los cirujanos americanos, y en particular por Marions Sims. Hanse modificado todos los puntos de la operación, pero algunas de estas modificaciones son insignificantes. Dos de ellas son capitales: el modo de refrescamiento y la manera de pasar los hilos; el refrescamiento debe hacerse en superficie y no en los bordes de la fístula; debe sólo comprender la pared vaginal y respetar la vejiga, lo cual es fácilmente posible dado el espesor del tabique. Los hilos jamás deben penetrar en la vejiga. En efecto, un hilo, aunque metálico, determina siempre una ligera ulceración a su alrededor, y, desde el momento que se encuentra dentro de la vejiga, la orina penetra entre el hilo y la pared atravesada y es probable el fracaso. Gracias a los trabajos de Jobert y a los de la escuela americana, puede decirse que, aparte de casos muy excepcionales, no se encuentran ya fístulas vésicovaginales incurables. Para estos casos excepcionales, Trendelenburg ha aconsejado abrir la vejiga por encima del pubis y suturar la fístula por la vejiga; esta operación presenta verdaderas dificultades, especialmente por razón de la profundidad a que debe operarse.

El tejido celular subperitoneal situado entre la vejiga y el cuello del útero

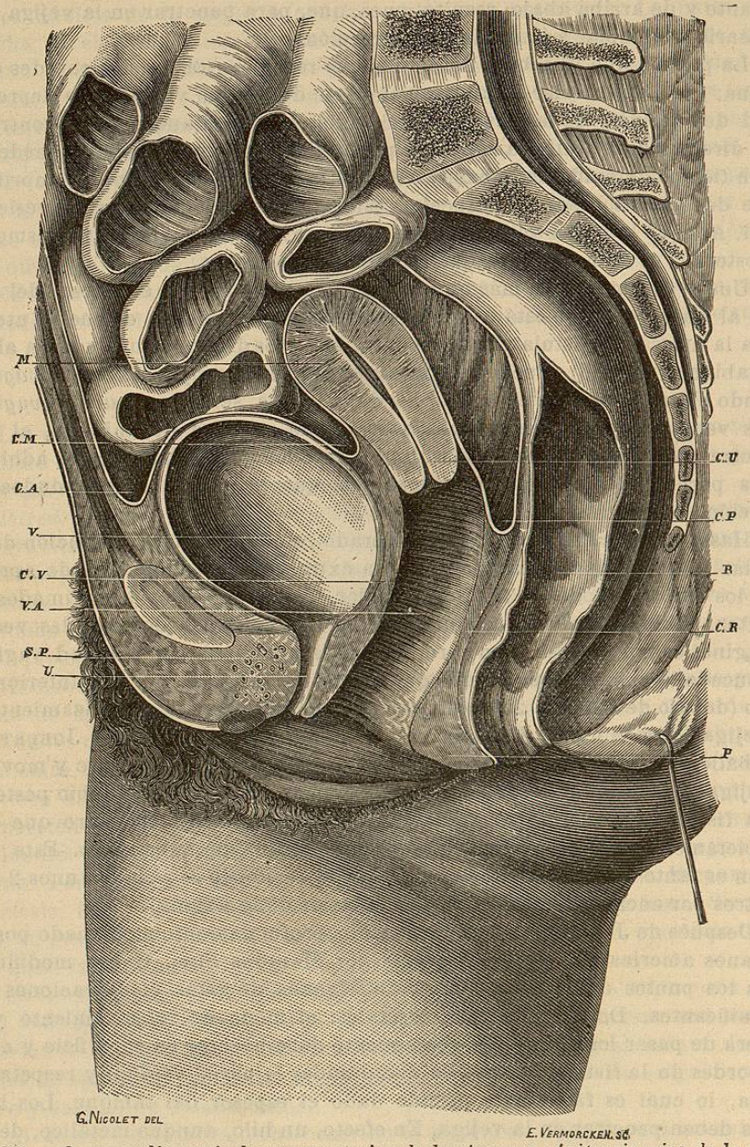

Fig. 266. — *Corte medio vertical anteroposterior de los órganos génitourinarios de la mujer* Adulta; 1/2 del tamaño natural

CA, fondo de saco peritoneal anterior o pubiovesical.
CM, fondo de saco peritoneal medio o vésicouterino.
CP, fondo de saco peritoneal posterior o rectouterino.
CR, tabique rectovaginal.
CU, cuello del útero.
CV, tabique vésicovaginal.
M, matriz.
P, periné.
R, recto.
SP, espacio subpubiano.
U, uretra.
V, vejiga.
VA, vagina.

puede inflamarse y formar un tumor muy circunscrito, tan sólo accesible por el fondo de saco anterior de la vagina. Por el tacto ordinario es bastante difícil darse cuenta de él exactamente, porque para ello es preciso colocar la mano en pronación; en este caso, Nélaton practicaba el tacto con el pulgar, cuyo pulpejo llegaba directamente sobre la cara anterior del cuello.

Pared posterior. — La pared posterior de la vagina en gran parte de su extensión está en contacto con el recto y forma el *tabique rectovaginal.* Hacia su terminación, los dos conductos se separan, la vagina se inclina ligeramente hacia delante y el recto algo bruscamente hacia atrás. Así interceptan un espacio triangular en forma de cuña, cuya base corresponde a la piel: es el periné.

Una diferencia capital entre los tabiques vésico y rectovaginales consiste en que este último, en una parte de su extensión, está tapizado por el peritoneo. Después de haber cubierto toda la cara posterior del útero, la serosa desciende sobre la vagina y se refleja en seguida sobre la cara anterior del recto, formando así el fondo de saco peritoneal posterior CP (fig. 266) o de Douglas.

¿A qué nivel desciende el peritoneo sobre la cara posterior de la vagina? A partir de la inserción de la vagina en el cuello, la profundidad del fondo de saco es de unos 3 centímetros, de modo que el peritoneo cubre algo más del cuarto superior de la cara posterior de la vagina.

Importantes consecuencias resultan de esa disposición. Cuando se derrama un líquido en la pelvis, por lo general, cae en este fondo de saco, y así acaba por enquistarse (lo cual sucede siempre en el hematocele retrouterino, por ejemplo), forma un tumor que rechaza al útero hacia delante, al recto hacia atrás y forma prominencia dentro de la vagina. Explorando por este conducto se percibe fácilmente la fluctuación, tanto si se trata de un absceso como de un hematocele.

Tumores desarrollados en la cavidad abdominal y fibromas uterinos pueden llenar el fondo de saco peritoneal y formar prominencia en el interior de la vagina. El cuerpo del útero mismo en considerable retroflexión puede hacer lo mismo y, en un examen superficial, podrá el cirujano creer en la existencia de un fibroma o de un tumor desarrollado en el recto. Cuando un quiste del ovario está enclavado en la pequeña pelvis, llena el fondo de saco peritoneal posterior y a veces forma también prominencia en el interior de la vagina. He observado un caso de esta naturaleza en el que la vejiga estaba aplanada y rechazada hasta por encima del pubis, de manera que, para penetrar en ella, era necesario dar a la sonda una dirección oblicua hacia arriba y hacia delante. Puncioné este quiste por la vagina y conseguí la curación después de haber hecho durante mucho tiempo lociones con el auxilio de una gruesa sonda. Hoy practicaría en seguida la ovariotomía. Antes de la antisepsia, la presencia del peritoneo impedía de un modo especial la acción quirúrgica en ciertos casos, en el epitelioma del cuello del útero, por ejemplo. Claro está que debe evitarse la abertura de esta serosa cuando no sea necesario; pero en nuestros días este accidente ha perdido casi toda su gravedad, ya que algunos puntos de sutura bastan para corregirlo.

He dicho anteriormente que el tabique rectovaginal casi nunca sufre la presión de la cabeza del niño y, por consiguiente, muy rara vez se gangrena por esta causa. Sin embargo, no son raras las fístulas rectovaginales, pero se producen por un mecanismo diferente. Son casi siempre la consecuencia de una rasgadura completa del periné y de una parte del tabique en el momento del parto. Tanto si el comadrón ha aplicado inmediatamente puntos de sutura

o ha abandonado las cosas a la naturaleza, como si el cirujano ha practicado algo más tarde una perineorrafia, a menudo se produce una especie de puente más o menos extenso que separa el ano de la vulva, pero queda una fístula por encima. Cuando la fístula es muy pequeña, resultan de ello pocos inconvenientes, y muchas son las mujeres que tienen este defecto sin que las personas de su mayor intimidad tengan de ello conocimiento. Una de las principales razones de la persistencia de estas fístulas es la extrema dificultad de obtener una curación *radical*. Además, las enfermas, después de haber sufrido una o dos operaciones, se dan por satisfechas y dicen hallarse curadas.

¿A qué circunstancia debe atribuirse la dificultad de la curación? No es posible culpar al paso de los líquidos ni de las materias fecales, por cuanto podemos producir, por el tiempo necesario, una absoluta astricción de vientre. Es probable que la causa deba atribuirse a los gases. Para practicar esta operación, he hecho construir unas pinzas especiales análogas a las que el doctor Desmarres ideó para operar la chalación; de este modo podemos atraer la fístula casi al exterior, no se derrama sangre y el manual operatorio es mucho más fácil. Me parece que, para evitar el contacto de los gases con la sutura, podríamos comprender la fístula entre las dos ramas de unas pinzas análogas a las precedentes, pero siendo llenas estas ramas. Una sola vez he puesto en práctica esta idea y me dió muy buen resultado. Con el mismo objeto, una vez introduje y mantuve en el recto una sonda hueca, a fin de facilitar la evacuación de los gases; pero sobrevino tenesmo y me vi precisado a retirarla.

El doctor Courty, quien, según dice, ha operado muchas fístulas rectovaginales con éxito completo, aconseja reunir de derecha a izquierda, en vez de hacerlo de delante atrás, conservar, siempre que posible sea, colgajos autoplásticos y aplicar una sutura profunda de botón y otra superficial con hilos metálicos (1).

Las asas del intestino delgado ocupan ordinariamente el fondo de saco peritoneal; a veces hacen presión sobre la pared posterior de la vagina, empujan a ésta hacia delante y abajo y producen un *enterocele vaginal*. Esta presión puede efectuarla igualmente el recto y producirse el *rectocele vaginal*. Procede reducir estos tumores y mantenerlos reducidos por un pesario. De todos modos, podemos curar radicalmente el rectocele escindiendo una porción de la mucosa vaginal *(colporrafia posterior)*, lo mismo que para la cura del cistocele.

El tejido conjuntivo que reune entre sí las paredes rectal y vaginal no es ni con mucho tan apretado como el del tabique opuesto. Permite fáciles deslizamientos de una pared sobre la otra: así es que en la caída del útero, cuando la vagina ha salido toda al exterior, en general el recto ha sufrido aún muy poca dislocación; asimismo, la caída del recto no significa el prolapso de la vagina.

Paredes laterales. — Las caras laterales de la vagina son más bien bordes, puesto que el conducto está aplanado de delante atrás. De arriba abajo consideradas, están en relación: con el tejido celular subperitoneal que se encuentra entre las dos hojas del peritoneo que constituyen el ligamento ancho; con la aponeurosis perineal superior y con los músculos elevadores del ano, que toman inserción en su superficie. En los bordes es en donde se encuentran los vasos más importantes.

(1) Para conseguir la curación de las fístulas rectovaginales es preciso suturar separadamente cada uno de los conductos y procurar, mediante deslizamiento, que pierdan el paralelismo las dos líneas de sutura. Una asepsia perfecta acaba de asegurar el éxito operatorio. — *(N. del T.)*

Extremidad inferior. — La extremidad inferior o anterior de la vagina es continuación de la vulva y empieza a nivel del himen o de sus restos, las carúnculas mirtiformes. Esta extremidad es notable por la existencia de un órgano esponjoso, el bulbo de la vagina, y la de un músculo constrictor análogo al bulbo cavernoso, el constrictor de la vagina.

El *bulbo de la vagina* es análogo al de la uretra en el hombre. En vez de ser único y situado en la línea media, como este último, se compone de dos engrosamientos situados por encima de los grandes labios mayores e inmediatamente por fuera de los pequeños labios. Estos engrosamientos son piriformes, con la extremidad mayor dirigida hacia atrás, y están separados el uno del otro por toda la amplitud de la horquilla. Por delante terminan en punta, convergen el uno hacia el otro y se reunen por debajo del clítoris, formando así una especie de cojinete destinado a abrazar al pene en la entrada de la vagina. El bulbo está cubierto por su cara externa por el músculo constrictor.

La estructura del bulbo de la vagina es la misma que la de los cuerpos cavernosos y esponjosos en el hombre. Las venas bulbares son en gran número y están en comunicación con las del clítoris. Algunas de ellas van a parar directamente al plexo vesical.

En los casos de caída de la matriz, una de las operaciones propuestas para remediarla consiste en disminuir la altura de la vulva, y en hacer una especie de nueva fosa navicular, desprendiendo la mucosa vulvar en la semicircunferencia posterior de la vulva, para levantarla a manera de delantal. Se aproximan en seguida entre sí las paredes refrescadas y se reunen a beneficio de puntos de sutura profundos y superficiales. No obstante, creo que es preferible escindir toda la porción de mucosa levantada, porque puede esfacelarse y ocasionar hemorragias secundarias. Esta *vulvorrafia* parcial me ha dado en diferentes ocasiones resultados satisfactorios, como puede verse en la tesis inaugural del doctor A. Dard. Es una operación muy sencilla; no obstante, es preciso que, al disecar la mucosa en cada lado de la vagina, se procure no interesar el bulbo, lo cual puede dar lugar a una hemorragia venosa abundante y molesta. Si se prolonga la disección de la mucosa vulvar hasta cierta altura de la vagina, esta operación constituye la colpoperineorrafia, que se aplica al desgarro del periné y al rectocele.

El *músculo constrictor de la vagina* envuelve al bulbo. Se continúa por detrás con el esfínter externo del ano y se entrecruza con él formando una especie de 8 de guarismo, de tal modo que las contracciones de estos dos músculos son solidarias. Por la parte anterior se reunen en la línea media y se fijan a una aponeurosis situada entre el clítoris y la uretra.

La contracción de estos músculos se ejerce de una manera más o menos enérgica según los sujetos, y a veces llega a ser tal, que el coito se hace doloroso para el hombre *(penis captivus)*; por el contrario, su tonicidad desaparece a menudo por causa de la distensión extrema que sufren durante el parto. De ahí que, en ciertas mujeres, la vulva permanezca siempre abierta.

El constrictor de la vagina puede, como el del ano, sufrir contractura dolorosa, afección que muchas veces coincide con la hiperestesia de la vulva, de que he hablado anteriormente.

Vemos, pues, que el aparato eréctil de la mujer es enteramente análogo al del hombre: los mismos músculos van inherentes a este aparato y el mecanismo es en ambos casos idéntico.

Extremidad superior. — La vagina se inserta fuertemente por arriba a

todo el contorno del cuello del útero, una parte del cual sobresale en el interior de su cavidad. De esta disposición resulta la formación de una especie de canal circular muy marcado en las nulíparas y más o menos borrado en las que han parido. La exploración de este canal o fondo de saco es en clínica de la mayor importancia. Para más fácil comprensión, se le ha dividido en fondo de saco anterior, posterior, lateral derecho y lateral izquierdo. El fondo de saco posterior es más profundo que el anterior, está situado más arriba y, por lo tanto, es más difícil llegar a él con el dedo. Para conseguirlo conviene, en ciertos casos, bajar mucho el codo y aun hacer que un ayudante haga presión sobre esta parte. Colocándose a la derecha de la enferma, podemos explorar los fondos de saco anterior, posterior y lateral derecho, pero no así el lateral izquierdo; para esto, es preciso colocarse a la izquierda de la enferma y practicar el tacto con la mano izquierda. Muchas veces han pasado inadvertidas las lesiones, por no haber observado este precepto.

Los fondos de saco deben ser normalmente flexibles: con el tacto se puede reconocer si están más o menos borrados u ocupados por un tumor duro, blando, etc.; el tacto en estos fondos de saco nos permite en gran parte reconocer las salpingoovaritis, apreciando sus caracteres. La incisión de estos fondos de saco *(colpotomía)* constituye el primer tiempo de la histerectomía vaginal; por aquí se abren ciertos abscesos periuterinos.

Estructura de la vagina

La vagina se compone de tres túnicas que, de dentro afuera, son: una mucosa, otra muscular y la tercera célulofibrosa.

Mucosa de la vagina. — La mucosa de la vagina se continúa directamente con la de la vulva por abajo y con la del útero por arriba; pero, desde cualquier punto de vista que se la considere, se distingue de ambas por sus caracteres. Su espesor es de 1 a 1 milímetro y medio, y de color rosado. Se pone blanca en las mujeres anémicas y también en las que padecen cáncer del útero. En estas últimas ofrece un tinte especial, que casi nunca engaña al observador experimentado. En la vaginitis tiene un color encarnado subido, al mismo tiempo que se encuentra tumefacta y da sangre al menor contacto. Algunas veces se distinguen en ella granulaciones.

La mucosa de la vagina se distingue, sobre todo, por el gran número de pliegues que forma. Estos pliegues afectan una dirección transversal y están mucho más desarrollados en la mitad inferior de este conducto. En la línea media es en donde son más considerables, de manera que forman dos columnas: una anterior, que es la más desarrollada, y otra posterior. Las columnas terminan inferiormente por un tubérculo, y, según hemos visto, el tubérculo anterior constituye un punto de referencia esencial para el cateterismo sin descubrir a la enferma.

La superficie interna de la vagina es más o menos rugosa, según los sujetos. Mujeres hay en las cuales el tacto de la mucosa vaginal se parece al de una escofina. Los pliegues son más pronunciados en las vírgenes y disminuyen considerablemente en las mujeres que han tenido hijos.

La mucosa presenta una gran cantidad de papilas cubiertas por un epitelio pavimentoso estratificado y de mucho espesor. Está íntimamente unida por su cara profunda con la capa muscular subyacente.

¿Contiene en su espesor folículos mucosos? Rigiéndonos por lo que la clínica enseña, la contestación no podría ser dudosa, y, por otra parte, son muchos

los anatómicos que los admiten; sin embargo, debo decir que los doctores Sappey y C. Robin dudan en absoluto de su existencia. Pero, en este caso, ¿de dónde provienen las secreciones a veces tan abundantes de la vagina?

«Si no es que haya secreción propiamente dicha, con toda probabilidad en la mucosa vaginal se opera una exhalación líquida o perspiración, entre las células de su cubierta epitelial, de un flúido, habitualmente muy escaso, pero que puede hacerse abundante, sobre todo cuando existe irritación y descamación parcial de la mucosa, produciéndose entonces la leucorrea vaginal» (Courty).

La *túnica muscular* es mucho más gruesa que las otras dos. Se compone de fibras lisas que por arriba se continúan con las del útero.

La túnica externa o *fibrocelular* es muy delgada y viene a constituir como una especie de vaina de la precedente.

Vasos y nervios de la vagina. — Las *arterias* de la vagina provienen de la hipogástrica. Las principales nacen de la vaginal. Otras, más pequeñas, provienen de la uterina, de las vesicales inferiores y de las hemorroidales inferiores. Las más voluminosas ocupan las partes laterales. Es raro que las operaciones que se practican en la vagina, tales como el refrescamiento de las fístulas, por ejemplo, den lugar a serias hemorragias, si bien dan siempre mucha sangre. Sin embargo, conviene no olvidar que, por efecto de una anomalía de la arteria uterina, al doctor Horteloup se le murió una enferma por hemorragia en la operación de una fístula vésicovaginal. Por lo tanto, siempre deberemos explorar con los dedos los contornos de la perforación, para asegurarnos de que no existe ningún vaso voluminoso.

Las *venas* son en gran número; constituyen plexos situados en las partes laterales de la vagina y van a desembocar en la hipogástrica.

Los *linfáticos* van a parar a los ganglios de la excavación pelviana.

Los *nervios* provienen del plexo hipogástrico.

La vagina presenta algunos vicios de conformación, para cuyo estudio he de remitir al lector al capítulo *Desarrollo de los órganos génitourinarios de la mujer.*

CAPITULO V

Utero

El *útero* o *matriz* es el órgano de la gestación. Al llegar al término del embarazo es, además, el principal agente de la expulsión del feto.

El útero está situado en la excavación de la pelvis, encima de la vagina, debajo de las asas del intestino delgado, detrás de la vejiga y delante del recto. Comprendido entre órganos que se distienden y se constriñen alternativamente, el útero es esencialmente movible y obedece a la impulsión que se le imprime.

El útero tiene la forma de un cono o de una pera aplanada de delante atrás y con la base dirigida hacia arriba. En el punto de unión del tercio inferior con los dos superiores se encuentra un estrechamiento que divide la matriz en dos partes: *cuerpo,* que es superior, y *cuello,* que es inferior.