bien, es preciso establecer sobre este particular una importante distinción: unas veces la prolongación recae exclusivamente en la porción supravaginal y otras en la intravaginal. En ambos casos, con el examen local se notan diferencias que permiten establecer el diagnóstico.

Cuando la hipertrofia ocupa la porción supravaginal, el tacto demuestra que los fondos de saco no han aumentado de profundidad, y pudiera creerse en la existencia de una caída de la matriz; hasta HUGUIER, este estado se confundió con la procidencia del útero. Pero si se quiere rechazar el cuello hacia arriba para reducir el útero, lo cual es generalmente muy fácil en la procidencia, se nota una resistencia invencible y la enferma aqueja violentos dolores debidos a la tirantez de los ligamentos. La palpación hipogástrica indica que el fondo del útero está en su sitio normal, y, signo patognomónico, el histerómetro introducido en la cavidad uterina revela un aumento de altura en relación con la mayor longitud del cuello. Fácilmente se comprende que ningún género de pesario ha de poder nada contra este accidente, como no sea agravarlo.

HUGUIER ideó, para esta variedad de hipertrofia, una operación que tiene por objeto escindir un cono de substancia uterina, ahuecando el cuello del exterior al interior, operación ingeniosa que modernamente han remedado un buen número de cirujanos.

Si la hipertrofia recae exclusivamente en la porción intravaginal, se nota que son extraordinariamente más extensos los fondos de saco de la vagina, y el diagnóstico es de los más fáciles, porque la prominencia del cuello dentro de la vagina es muy apreciable. Esta prolongación es un obstáculo para el coito; no obstante, aun puede efectuarse en la variedad intravaginal, es decir, fraguándose el pene una vía entre el cuello y una de las paredes de la vagina.

La porción intravaginal es la más importante de las dos; es la única visible, la más accesible al tacto y, por lo mismo, la más expuesta a lesiones de todo género. Forma dentro de la vagina una prominencia cónica perforada en su centro, lo cual le ha valido el nombre de *hocico de tenca*. Vemos, pues, que esta última denominación se aplica, no sólo al orificio uterino, sino a toda la porción intravaginal.

Su forma es extraordinariamente variable. En las nulíparas, el cuello forma dentro de la vagina una prominencia redondeada de 1 a 2 centímetros de longitud. Aplanado y como aplastado en las multíparas, se encuentra a veces que ha desaparecido por completo, y entonces la vagina termina por un fondo de saco en medio del cual existe un orificio. CRUVEILHIER ha notado que el hocico de tenca desaparece casi por completo en las mujeres ancianas.

La mejor conformación para el cuello del útero, desde el punto de vista de la concepción, es el ser redondeado y truncado. A veces es enteramente cónico, puntiagudo como un hocico de topo, según la exacta comparación del doctor SIMS. Este autor considera esta disposición como causa muy frecuente de esterilidad y propone escindir una porción del cuello para darle su forma normal, aunque tenga lugar, como de ordinario, el flujo menstrual.

He dicho ya que la porción intravaginal del cuello experimenta un movimiento de báscula en sentido inverso al del cuerpo y que unas veces se inclina muy hacia delante y otras no menos hacia atrás. En cuanto a los fondos de saco de la vagina es evidente que son tanto más profundos cuanto más prominente es el cuello.

La extremidad de éste presenta un orificio que tiene generalmente la forma

de una pequeña hendedura transversal. Según comparación del doctor P. DUBOIS, da al tacto la misma sensación que el lóbulo de la nariz. A veces es circular, sobre todo cuando está estrechado. La atresia del orificio uterino no es un caso raro; constituye un obstáculo a la libre salida del líquido menstrual, produce una dismenorrea, a veces extraordinariamente dolorosa, y puede ser causa de esterilidad. En estos casos procede dilatar el orificio, ya con la esponja preparada, ya con un tallo de laminaria, o hendirlo con el bisturí. En las mujeres que han tenido hijos, este orificio está ensanchado; está hendido, más o menos rajado, sobre todo en el lado izquierdo, carácter que permite reconocer inmediatamente por el tacto si una mujer ha tenido o no hijos. De las cauterizaciones profundas del cuello puede resultar la estrechez cicatricial del orificio, siendo a su vez causa de dismenorrea e infecundidad.

El orificio está circunscrito por dos labios, uno anterior y otro posterior; el primero es un poco más voluminoso que el segundo. Lisos y redondeados en la nulípara, los labios del cuello son irregulares y rugosos en las mujeres que no se encuentran en esta circunstancia.

Como tratamiento de ciertas inflamaciones crónicas, el doctor EMMET ha propuesto la sutura de los labios del cuello cuando está desgarrado. Para algunos cirujanos esta operación sería un preservativo del cáncer del cuello, observación muy importante si llegara a demostrarse su exactitud.

Se observan en el cuello del útero diversas afecciones; únicamente mencionaré las ulceraciones simples, las hipertrofias totales o parciales (contra las que en cierta época se practicó la amputación del cuello, operación de la que no debe abusarse en este caso particular) y, en especial, el epitelioma, tan frecuente en esta región.

Existen a veces en la superficie del cuello quistes más o menos voluminosos, pequeños pólipos que están adheridos a él por un pedículo a menudo largo y estrecho. Por lo general, estas producciones no ocasionan ni molestia ni dolor, pero su presencia basta para determinar pérdidas a veces excesivas, que desaparecen inmediatamente después de la extirpación. Por esto conviene no dejar de explorar cuidadosamente el cuello en los casos de metrorragias.

SUPERFICIE INTERIOR DEL ÚTERO

Con la *superficie interior del útero* podemos estudiar la cavidad uterina. En ella se nota, aun más que en el exterior, el estrechamiento llamado *istmo del útero*, que establece entre la cavidad del cuerpo y la del cuello un límite perfecto.

La cavidad del útero no puede contener en estado normal más que algunos gramos de líquido. Según el doctor GUYON, en las vírgenes, la cavidad uterina puede contener de 3 a 5 centímetros cúbicos de líquido y de 5 a 8 en las mujeres que han tenido hijos. Según el doctor SAPPEY, la capacidad es tan sólo de 2 a 3 centímetros cúbicos en las vírgenes y de 3 a 5 en las multíparas. Por lo demás, las paredes uterinas están siempre en contacto y es necesaria cierta violencia para distenderlas.

Hemos visto anteriormente cuáles son las dimensiones de la cavidad uterina, tanto en altura como en amplitud.

La membrana mucosa que tapiza la cavidad uterina presenta una disposición única en la economía, disposición que es de la mayor importancia: continúa directamente con el peritoneo a nivel del pabellón de la trompa de Falopio,

de tal suerte, que estas dos cavidades se comunican entre sí. Así se comprende que el líquido contenido o inyectado en el útero pueda refluir por las trompas a la cavidad peritoneal y determinar una peritonitis. Existen de ello en la ciencia diferentes casos. He dicho antes, al hablar de la imperforación del himen acompañada de retención menstrual con distensión del útero, que no es conveniente hacer lociones inmediatas, a fin de evitar el contacto del aire; además, estando probablemente distendida la embocadura de las trompas, esta precaución tiene también por objeto evitar la penetración del líquido en el peritoneo.

He de recordar aquí que la inyección intrauterina es capaz de provocar por sí sola un cólico uterino extremadamente intenso, acompañado de colapso profundo, aun sin que el líquido haya penetrado en el peritoneo.

Cavidad del cuerpo. — Aplanada de delante atrás, la cavidad del cuerpo del útero afecta la forma de un triángulo equilátero. De los tres bordes, uno, el superior, corresponde al fondo del útero, y los otros dos son laterales. Los bordes del triángulo son convexos por el lado de la cavidad en la nulípara y rectilíneos en la mujer que ha tenido hijos. En cada ángulo existe un orificio: los dos superiores son la embocadura de las trompas de Falopio, y el inferior es el orificio de comunicación de la cavidad del cuerpo con la del cuello. Tanto la cavidad del cuerpo como los orificios del cuello, en las mujeres que padecen de metritis, por lo general, están dilatados.

Cavidad del cuello. — La cavidad del cuello tiene una forma enteramente diferente de la del cuerpo; sigue la configuración exterior de esta parte del órgano, es decir, dilatada en su parte media y estrechada en sus dos extremidades, es fusiforme; por esto se distinguen en el cuello: un *orificio externo* o *inferior,* que no es otra cosa que el del hocico de tenca ya descrito, un *orificio superior* o *interno,* y *una parte intermedia.*

En las paredes anterior y posterior de la cavidad del cuello existe una cresta media, de la cual parten crestas secundarias a manera de las ramas de un árbol naciendo del tronco, de donde procede el nombre de *árbol de vida* que se ha dado a esta disposición. El doctor Guyon ha hecho notar que los árboles de vida no ocupan la línea media, en cuyo caso estarían superpuestos, sino que se inclinan a un lado, de modo que están yuxtapuestos. El anterior se desvía hacia la derecha y el posterior hacia la izquierda. Lo mismo sucede con las crestas secundarias, es decir, que se entrecruzan.

El orificio interno del cuello es muy estrecho. Como el externo, puede hallarse de tal modo estrechado, que ocasione violentos dolores en el momento de las reglas y se oponga a la fecundación. Podrán emplearse los mismos medios de dilatación, o sea esponja preparada, laminaria, candelillas de goma más o menos voluminosas, etc., o bien se practicará la incisión. En el catetorismo uterino, la sonda encuentra a menudo dificultades para franquear este orificio. El orificio interno del cuello sufre con la edad una singular modificación: experimenta un estrechamiento gradual y aun puede acabar por obliterarse por completo. De 20 mujeres de cincuenta y cinco a setenta y cinco años, el doctor Guyon lo encontró obliterado en 13.

ESTRUCTURA DEL ÚTERO

El útero se compone de tres túnicas: peritoneal, muscular y mucosa.

Anteriormente he insistido ya lo bastante acerca de la disposición de la túnica peritoneal y, por consiguiente, sería superfluo que volviéramos a ocuparnos de este particular.

Túnica muscular. — La túnica muscular es la más gruesa de las tres. De aspecto grisáceo al corte, parece formada de filamentos entrecruzados en medio de los cuales se ven orificios vasculares (fig. 268). Se divide en tres capas: superficial, media y profunda.

La capa superficial se compone de haces longitudinales (manojos ansiformes de Helie y Chenantais) que ocupan la cara anterior, el fondo y la cara posterior del útero, y manojos transversales que, partiendo de los precedentes, se dirigen hacia los lados para continuar forrando la cara profunda de los ligamentos anchos.

La capa media está formada por manojos plexiformes inextricables.

La capa profunda se compone de fibras circulares dispuestas en tres grupos: dos situados a nivel de la embocadura de las trompas y el tercero alrededor del cuello.

En la capa muscular es de notar la hipertrofia que sufre durante el embarazo. No sólo las fibras aumentan de volumen, sino que se desarrollan fibras nuevas: en efecto, ellas son las que, contrayéndose, expulsan el feto de la cavidad uterina.

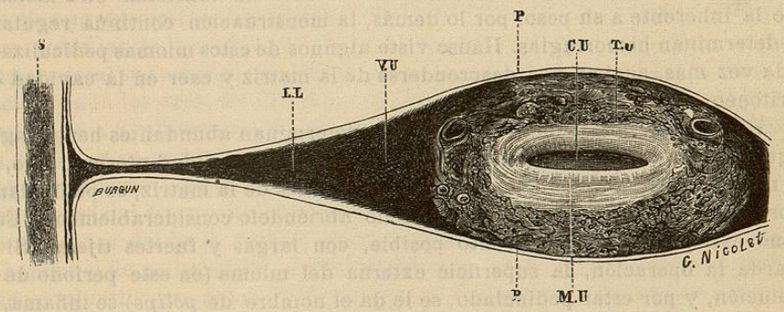

Fig. 268. — *Corte del útero y de los ligamentos anchos perpendiculares al eje mayor de aquél y a 2 centímetros de su fondo.* Adulta; tamaño natural

B, pared de la pelvis.
CU, cavidad uterina.
LL, ligamento ancho.
MU, mucosa uterina.
PP, peritoneo.
TU, tejido del útero.
VU, venas uteroováricas

Aparte del estado de embarazo, el útero es susceptible de hipertrofiarse. En 1868 presenté de ello un ejemplo muy notable a la Sociedad de Cirugía, caso que había observado en el hospital de San Antonio, en una época en que todavía no se practicaba la histerectomía. La hipertrofia me parece que se desarrolló por el mismo mecanismo que la del ventrículo izquierdo en la estrechez del orificio aórtico; en efecto, existía en la cavidad del cuello un cuerpo fibroso de ancha base, el cual, sin duda, excitaba las contracciones del útero (1).

(1) Tratábase de una mujer de cuarenta y siete años, que sucumbió en mi clínica a consecuencia de menorragias que desde muchos atrás venía padeciendo.

En la época de las reglas, el útero alcanzaba un volumen enorme, ascendía por encima del ombligo y casi llenaba la cavidad abdominal. Cesado el flujo menstruo, disminuía hasta tal punto, que la enferma afirmaba que el tumor desaparecía, aunque siempre era posible encontrarlo en el hipogastrio. Durante muchos meses pude observar estas oscilaciones de volumen, que me parecieron importantes para establecer el diagnóstico.

El útero pesaba 2 kilogramos, el fondo medía 8 centímetros de espesor y las paredes laterales 7 centímetros. La altura total era de 20 centímetros. En la superficie de sección veíanse enormes senos venosos. El tejido presentaba un aspecto cavernoso. (Deposité esta pieza en el Museo del Anfiteatro de los hospitales.)—*(N. del A.)*

De la túnica muscular del útero nacen tumores designados con los nombres de *fibromas, fibroides, fibromiomas, cuerpos fibrosos e histeromas,* que desempeñan un importante papel en la patología del útero. Estos miomas, formados por la hipertrofia parcial del tejido uterino, son al útero lo que los adenomas a las glándulas. Estas dos clases de tumores son benignos, no ocasionan por sí mismos ningún dolor y están generalmente enquistados en medio de los tejidos.

De esta última disposición resulta que el útero, contrayéndose enérgicamente, a veces los expulsa en su totalidad; pero tan feliz terminación es rara.

La evolución y síntomas de los miomas uterinos son diferentes según el punto de la capa muscular en que se desarrollan, y, en este concepto, se les ha dividido en *subperitoneales, intersticiales* y *submucosos*. Los menos graves son los miomas subperitoneales. Estos forman prominencia dentro de la cavidad abdominal y pueden llegar a un volumen enorme sin ocasionar otra molestia que la inherente a su peso; por lo demás, la menstruación continúa regular y no determinan hemorragias. Hanse visto algunos de estos miomas pediculizarse cada vez más, acabar por desprenderse de la matriz y caer en la cavidad del peritoneo.

En general, los miomas submucosos determinan abundantes hemorragias y quedan durante más o menos tiempo dentro de la cavidad uterina; pero, en un momento dado, impelidos por las contracciones de la matriz, se pediculan y sobresalen por entre los labios del cuello abriéndolo considerablemente. Conviene extirparlos lo más pronto posible, con largas y fuertes tijeras. Si se retarda la operación, la superficie externa del mioma (en este período de su evolución, y por estar pediculado, se le da el nombre de *pólipo*) se inflama, se reblandece y gangrena. Sale por la vagina un líquido negruzco de olor aun más penetrante que el que se desprende del cáncer del cuello, y las enfermas acaban por sucumbir. Conviene saber que algunos de estos pólipos de cuando en cuando salen de la cavidad uterina en la época menstrual, para reintroducirse en seguida; fácilmente se comprende a cuántos pareceres contradictorios por parte de los prácticos puede dar lugar semejante disposición.

Asimismo conviene fijarse en gran manera en el punto de implantación de los pólipos fibrosos pediculados. Los que se insertan directamente en el fondo del útero son los más graves. Empiezan por llenar la cavidad, luego la distienden paulatinamente, franquean el cuello, aparecen en la vulva y pueden llegar a un volumen tal que llenen la excavación. Los hay que no es posible darles vuelta, no digo ya con el dedo, sino que ni siquiera con el instrumento más delgado: tan enclavados se encuentran en la excavación. Para operarlos se hace, pues, indispensable atraerlos al exterior, y aun a veces conviene dividirlos en porciones, desbridar la vulva y valerse de una especie de fórceps. Pero, al descender, estos tumores arrastran consigo el fondo del útero, que se deprime a manera de fondo de botella, y nos exponemos a extirpar junto con el fibroma una porción de la matriz, porque forma parte del pedículo. El empleo del estrangulador lineal exponía a este terrible accidente, porque la cadena se desliza necesariamente hasta la raíz del tumor. Por esto, siempre que un fibroma uterino pediculado no puede operarse en su propio sitio, lo cual debe intentarse siempre, o si a causa de su volumen es necesario atraerlo previamente al exterior, no debemos servirnos del estrangulador, sino del bisturí, practicando la sección capa por capa.

Los fibromas intersticiales se desarrollan simultáneamente por el lado del

abdomen y por el de la cavidad uterina. Ocupan el espesor de una u otra pared del útero, y, sobre todo al principio, su diagnóstico suele ser muy difícil. Para cerciorarse de su presencia se explorará el útero del modo que he indicado anteriormente, se introducirá la sonda uterina y se dilatará la cavidad cervical con un portaesponjas o la laminaria, de manera que en caso necesario pueda introducirse el dedo.

En general, por estos medios es bastante fácil reconocer los cuerpos fibrosos, sobre todo si son pediculados. Pero los fibromas intraparietales son siempre sesiles, y la dirección de la sonda es la que principalmente sirve para establecer el diagnóstico. La extracción de los fibromas intersticiales por la vagina presenta no sólo muchos peligros, sino grandes dificultades, y si son muy voluminosos, muchas veces no es posible conseguirlo. Por esto, cuando estos tumores trastornan la salud de tal modo que hasta la vida se encuentra amenazada o es intolerable, debe recurrirse a la *histerectomía;* pero entiéndase bien que esto está únicamente permitido en las sobredichas circunstancias.

Mucosa uterina. — La mucosa del útero es la que tiene más espesor de entre todas las de la economía; sin duda por esto (que en apariencia resulta una paradoja) se ha dudado durante tanto tiempo y tan resueltamente de su existencia. Según los doctores Coste y C. Robin, en el cuerpo este espesor no desciende de 6 a 8 milímetros. En un corte perpendicular al eje mayor del útero (fig. 268) por su color blanco destaca perfectamente sobre la túnica muscular. Está íntimamente adherida a esta última. La mucosa del cuerpo consta de una capa superficial de epitelio, compuesta de células cilíndricas con pestañas vibrátiles dirigidas desde la vagina hacia el útero. La capa profunda, desprovista de papilas y de vellosidades, está formada, según el doctor C. Robin, por un tejido conjuntivo en estado embrionario, es decir, rico en elementos fibroplásticos. La mucosa del cuerpo contiene muchos capilares y glándulas, que miden todo su espesor. Según el mismo Robin, estas glándulas son tubos ligeramente flexuosos con sus extremidades dilatadas, algunas veces bífidos y colocados paralelamente entre sí. La mucosidad que sale de estas glándulas es alcalina, semilíquida y poco viscosa.

En estos últimos tiempos se ha emitido la poco verosímil idea de que la mucosa uterina experimenta una especie de muda en cada época menstrual.

La mucosa del cuello tiene menos grosor que la del cuerpo. Presenta papilas, y su epitelio es pavimentoso en la porción intravaginal. Se encuentran en ella tres clases de glándulas: unas son simples depresiones, otras están formadas por dos o tres fondos de saco, que se abren en un conducto excretor común, y las terceras son glándulas compuestas y consisten en un conducto principal, que presenta a veces en su trayecto fondos de saco parietales y se divide en dos o más conductos secundarios, que terminan por fondos de saco múltiples.

La mucosidad que segregan las glándulas del cuello es alcalina, viscosa y gelatinosa. No es raro ver que esta mucosidad forma un tapón que obstruye la cavidad, siendo así un obstáculo para la fecundación.

Las secreciones de las glándulas del cuerpo y del cuello del útero, casi nulas en estado normal, se alteran frecuentemente en su calidad y en su cantidad, como se observa en los catarros, y, en este caso, no pudiendo los espermatozoides vivir en semejante atmósfera, el resultado es la infecundidad.

A veces la mucosa uterina se inflama (endometritis) y puede suceder que se cubra de placas grisáceas, como diftéricas (dismenorrea membranosa), que son expulsadas en cada época menstrual. Este fenómeno se observa principalmente en mujeres que han tenido hijos. Otra variedad de dismenorrea membra-

nosa consiste en la expulsión de la mucosa misma. La descamación, resultado de una especie de apoplejía, es parcial o total y va siempre acompañada de estrechez de los orificios. Se la observa especialmente en las nulíparas, las cuales experimentan violentos dolores hasta tanto que son expulsadas las membranas.

La mucosa del cuello es frecuentemente sitio de granulaciones que determinan hemorragias y leucorrea cervical. Las cauterizaciones con el nitrato de plata muchas veces resuelven el caso. Contra esta afección, RÉCAMIER había pensado limpiar el cuello con su cucharilla. En efecto, a veces se consigue hacer desaparecer maravillosamente antiguas metrorragias. SIMPSON, y después de él SIMS, contra las granulaciones del cuello han preconizado mucho la aplicación de agentes dilatadores, de la esponja en particular, que obraría por compresión. SIMS atribuye al portaesponjas virtudes tan maravillosas, que me hacen desconfiar algo de este medio: en la página 70 de su *Tratado de Cirugía uterina* describe y representa esquemáticamente un grueso pólipo intrauterino implantado en el fondo del útero y llenando toda la cavidad, pólipo que desapareció espontáneamente a consecuencia de haber quedado olvidado en el cuello durante una semana un portaesponjas (?).

Hoy día tratamos con buen éxito las endometritis, sobre todo las catarrales y hemorrágicas, por el raspado. A condición de ser absolutamente asépticas, las diversas maniobras practicadas en el útero, que tanto nos atemorizaban antes, y con razón, resultan inofensivas.

Las glándulas del cuello son puntos de origen de quistes, que al principio ocupan el espesor del cuello; durante mucho tiempo se les ha descrito con el impropio nombre de *huevos de Naboth*. Son igualmente punto de partida de pequeños tumores pediculados y de pólipos del cuello. Es notable ver un pólipo, por pequeño que sea, implantado en el cuello, ocasionar pérdidas de sangre que comprometen la existencia de la mujer. Se extirpan estas producciones cogiéndolas con unas pinzas, a las cuales se imprimen movimientos de torsión; también pueden emplearse las tijeras.

Vasos y nervios del útero. Arterias. — Las *arterias* del útero provienen de las uterinas, ramas de la hipogástrica y de la arteria uteroovárica, que nace directamente de la aorta. La arteria uterina gana los bordes del útero a nivel de su cuello y asciende en seguida a lo largo de este borde hasta la embocadura de las trompas, en donde se anastomosa de lleno con la uteroovárica. Estas arterias se unen entre sí las de un lado con las del otro y se distinguen por las numerosas flexuosidades que describen. Sobre estos vasos deben colocarse las pinzas de forcipresión en la histerectomía vaginal.

Venas. — Las *venas uterinas* o *senos uterinos* se adhieren íntimamente al tejido muscular y, durante el embarazo, adquieren un enorme desarrollo. Fuera del útero, forman en el ligamento ancho un vasto plexo, plexo uteroovárico, del cual nacen muchas ramas. De éstas, unas acompañan a las arterias uterinas y van a parar a la vena hipogástrica, y otras siguen el trayecto de la arteria uteroovárica y llevan diferente vía en el lado derecho y en el izquierdo; las del izquierdo van a parar a la vena renal y las del derecho a la cava inferior. Operando un grande fibroma primitivamente desarrollado en el ligamento ancho izquierdo, encontré un cordón violáceo, del volumen del intestino delgado, que se dirigía hacia arriba en dirección del riñón izquierdo, y he de confesar que en el primer momento me estorbó mucho. Tratábase de un enorme varicocele de las venas uteroováricas.

El doctor RICHET ha atribuído a la rotura de estas venas, después de

haberse hecho varicosas, la producción de ciertos hematoceles periuterinos; pero nosotros podemos hoy asegurar que estos hematoceles reconocen por causa una rotura de la trompa consecutiva a un embarazo tubárico.

Más adelante estudiaremos los *vasos linfáticos* del útero al hablar de los anexos.

Nervios. — Los *nervios* provienen del plexo hipogástrico y del uteroovárico. Están en gran número en el cuerpo. Si bien se han podido seguir filetes hasta el espesor del cuello, no obstante, son éstos en tan corto número, que, en la inmensa mayoría de los casos, esta porción de la matriz es completamente insensible; por esto podemos dividir y cauterizar con el hierro candente el cuello uterino sin que las enfermas se perciban de ello. También de esta disposición, única en la economía, resulta que las mujeres que padecen epitelioma del cuello no perciben ningún dolor al principio de la afección y únicamente aquejan abundantes pérdidas. Por esto cuando empiezan a sufrir puede ya suponerse que la lesión ha traspasado los límites del cuello y que el cuerpo del órgano participa ya de la afección.

CAPITULO VI

Anexos del útero

Los *anexos del útero* comprenden: los ligamentos, el ovario y la trompa de Falopio.

LIGAMENTOS DEL ÚTERO

Los *ligamentos del útero*, en número de seis, tres por cada lado, son: los *ligamentos anchos*, los *ligamentos redondos* y los *ligamentos uterosacros*. Los estudiaremos sucesivamente:

Ligamentos anchos. — Llevan el nombre de *ligamentos anchos* dos repliegues del peritoneo que, partiendo de los bordes del útero, se dirigen a las paredes de la excavación. Estos repliegues son cuadriláteros, llevan una dirección vertical y forman un tabique que separa la cavidad pelviana de la mujer en dos compartimientos, uno anterior y otro posterior (fig. 269), el primero contiene la vejiga y el segundo el recto. Estos compartimientos tienen casi igual cabida cuando el útero lleva su dirección normal; pero se comprende que la inclinación de este órgano hacia delante o hacia atrás altere considerablemente esta relación.

El modo de formación de los ligamentos anchos se comprende fácilmente. Hemos visto que las caras anterior y posterior del útero están cubiertas por el peritoneo y que esta membrana está íntimamente adherida al tejido uterino. Al llegar a los bordes laterales, cada una de las hojas, en vez de unirse a la otra para envolver al órgano por todos lados, continúa dirigiéndose hacia fuera (fig. 268) hasta llegar a las paredes de la pelvis, en donde se continúa con el peritoneo parietal. Los ligamentos anchos representan, pues, con bastante exac-