nosa consiste en la expulsión de la mucosa misma. La descamación, resultado de una especie de apoplejía, es parcial o total y va siempre acompañada de estrechez de los orificios. Se la observa especialmente en las nulíparas, las cuales experimentan violentos dolores hasta tanto que son expulsadas las membranas.

La mucosa del cuello es frecuentemente sitio de granulaciones que determinan hemorragias y leucorrea cervical. Las cauterizaciones con el nitrato de plata muchas veces resuelven el caso. Contra esta afección, RÉCAMIER había pensado limpiar el cuello con su cucharilla. En efecto, a veces se consigue hacer desaparecer maravillosamente antiguas metrorragias. SIMPSON, y después de él SIMS, contra las granulaciones del cuello han preconizado mucho la aplicación de agentes dilatadores, de la esponja en particular, que obraría por compresión. SIMS atribuye al portaesponjas virtudes tan maravillosas, que me hacen desconfiar algo de este medio: en la página 70 de su *Tratado de Cirugía uterina* describe y representa esquemáticamente un grueso pólipo intrauterino implantado en el fondo del útero y llenando toda la cavidad, pólipo que desapareció espontáneamente a consecuencia de haber quedado olvidado en el cuello durante una semana un portaesponjas (?).

Hoy día tratamos con buen éxito las endometritis, sobre todo las catarrales y hemorrágicas, por el raspado. A condición de ser absolutamente asépticas, las diversas maniobras practicadas en el útero, que tanto nos atemorizaban antes, y con razón, resultan inofensivas.

Las glándulas del cuello son puntos de origen de quistes, que al principio ocupan el espesor del cuello; durante mucho tiempo se les ha descrito con el impropio nombre de *huevos de Naboth*. Son igualmente punto de partida de pequeños tumores pediculados y de pólipos del cuello. Es notable ver un pólipo, por pequeño que sea, implantado en el cuello, ocasionar pérdidas de sangre que comprometen la existencia de la mujer. Se extirpan estas producciones cogiéndolas con unas pinzas, a las cuales se imprimen movimientos de torsión; también pueden emplearse las tijeras.

Vasos y nervios del útero. Arterias. — Las *arterias* del útero provienen de las uterinas, ramas de la hipogástrica y de la arteria uteroovárica, que nace directamente de la aorta. La arteria uterina gana los bordes del útero a nivel de su cuello y asciende en seguida a lo largo de este borde hasta la embocadura de las trompas, en donde se anastomosa de lleno con la uteroovárica. Estas arterias se unen entre sí las de un lado con las del otro y se distinguen por las numerosas flexuosidades que describen. Sobre estos vasos deben colocarse las pinzas de forcipresión en la histerectomía vaginal.

Venas. — Las *venas uterinas* o *senos uterinos* se adhieren íntimamente al tejido muscular y, durante el embarazo, adquieren un enorme desarrollo. Fuera del útero, forman en el ligamento ancho un vasto plexo, plexo uteroovárico, del cual nacen muchas ramas. De éstas, unas acompañan a las arterias uterinas y van a parar a la vena hipogástrica, y otras siguen el trayecto de la arteria uteroovárica y llevan diferente vía en el lado derecho y en el izquierdo; las del izquierdo van a parar a la vena renal y las del derecho a la cava inferior. Operando un grande fibroma primitivamente desarrollado en el ligamento ancho izquierdo, encontré un cordón violáceo, del volumen del intestino delgado, que se dirigía hacia arriba en dirección del riñón izquierdo, y he de confesar que en el primer momento me estorbó mucho. Tratábase de un enorme varicocele de las venas uteroováricas.

El doctor RICHET ha atribuído a la rotura de estas venas, después de

haberse hecho varicosas, la producción de ciertos hematoceles periuterinos; pero nosotros podemos hoy asegurar que estos hematoceles reconocen por causa una rotura de la trompa consecutiva a un embarazo tubárico.

Más adelante estudiaremos los *vasos linfáticos* del útero al hablar de los anexos.

Nervios. — Los *nervios* provienen del plexo hipogástrico y del uteroovárico. Están en gran número en el cuerpo. Si bien se han podido seguir filetes hasta el espesor del cuello, no obstante, son éstos en tan corto número, que, en la inmensa mayoría de los casos, esta porción de la matriz es completamente insensible; por esto podemos dividir y cauterizar con el hierro candente el cuello uterino sin que las enfermas se perciban de ello. También de esta disposición, única en la economía, resulta que las mujeres que padecen epitelioma del cuello no perciben ningún dolor al principio de la afección y únicamente aquejan abundantes pérdidas. Por esto cuando empiezan a sufrir puede ya suponerse que la lesión ha traspasado los límites del cuello y que el cuerpo del órgano participa ya de la afección.

CAPITULO VI

Anexos del útero

Los *anexos del útero* comprenden: los ligamentos, el ovario y la trompa de Falopio.

LIGAMENTOS DEL ÚTERO

Los *ligamentos del útero*, en número de seis, tres por cada lado, son: los *ligamentos anchos*, los *ligamentos redondos* y los *ligamentos uterosacros*. Los estudiaremos sucesivamente:

Ligamentos anchos. — Llevan el nombre de *ligamentos anchos* dos repliegues del peritoneo que, partiendo de los bordes del útero, se dirigen a las paredes de la excavación. Estos repliegues son cuadriláteros, llevan una dirección vertical y forman un tabique que separa la cavidad pelviana de la mujer en dos compartimientos, uno anterior y otro posterior (fig. 269), el primero contiene la vejiga y el segundo el recto. Estos compartimientos tienen casi igual cabida cuando el útero lleva su dirección normal; pero se comprende que la inclinación de este órgano hacia delante o hacia atrás altere considerablemente esta relación.

El modo de formación de los ligamentos anchos se comprende fácilmente. Hemos visto que las caras anterior y posterior del útero están cubiertas por el peritoneo y que esta membrana está íntimamente adherida al tejido uterino. Al llegar a los bordes laterales, cada una de las hojas, en vez de unirse a la otra para envolver al órgano por todos lados, continúa dirigiéndose hacia fuera (fig. 268) hasta llegar a las paredes de la pelvis, en donde se continúa con el peritoneo parietal. Los ligamentos anchos representan, pues, con bastante exac-

titud dos alas extendidas transversalmente dentro de la excavación de la pelvis y fijándose cada una de ellas al borde lateral correspondiente del útero.

Hemos de considerar en los ligamentos anchos dos caras y cuatro bordes. Las caras son anterior y posterior. Lisas y uniformes, están en relación: la primera con la vejiga y la segunda con el recto. De la cara posterior se desprenden, en ángulo recto, dos repliegues falciformes llamados ligamentos uterosacros o de Douglas (US, fig. 269).

Los cuatro bordes son: superior, inferior, interno y externo.

El borde superior se distingue por presentar tres aletas destinadas a contener cada una un órgano (fig. 269); la aleta anterior contiene el ligamento redondo; la posterior, el ligamento del ovario, y la media, la trompa de Falopio.

El borde inferior está en relación con el tejido celular subperitoneal de la pelvis, con la aponeurosis perineal superior y, en su parte más interna, con los bordes laterales de la vagina. Gracias a esta última relación, el tacto vaginal permite reconocer las colecciones desarrolladas en este ligamento.

El borde interno es muy ancho (fig. 268), pues las dos hojas están separadas la una de la otra por todo el espesor del útero, y hállase en relación con la arteria uterina y los plexos uteroováricos.

El borde externo está en relación con las paredes de la pelvis; es muy delgado, pues las dos hojas del peritoneo están aproximadas la una a la otra. Del espesor relativo de los dos bordes interno y externo resulta que, si se practica un corte horizontal del útero y de los ligamentos anchos, como viene representado en la figura 268, estos últimos tienen la forma de un triángulo isósceles muy prolongado, cuya base corresponde a los bordes laterales de la matriz.

Los ligamentos anchos contienen en su espesor una considerable cantidad de tejido conjuntivo, vasos y nervios.

Recordemos, en primer término, que las dos hojas del peritoneo no son simplemente tales, sino que el doctor Rouget ha demostrado que están forradas de una capa muscular, que es continuación de la capa superficial de las fibras uterinas. Por esto estos ligamentos disfrutan de cierta tonicidad, que mantiene al útero en su sitio y le impide inclinarse tanto a la derecha como a la izquierda, y también por esto sin duda los fibromiomas primitivos de los ligamentos anchos nacen a expensas de estas fibras musculares. Al desarrollarse el útero durante el embarazo, llena el espacio comprendido entre las dos hojas de los ligamentos anchos, de suerte que éstos desaparecen. Después del parto se retraen nuevamente, pero siempre quedan algo más flojos y se oponen muy poco a las desviaciones uterinas y a los descensos de este órgano. Por este motivo las mujeres que después del parto se levantan demasiado pronto, como se observa en la gente del campo, frecuentemente padecen descensos del útero.

Entre las dos hojas del ligamento ancho existe una capa floja, pero abundante, de tejido conjuntivo, especialmente en la parte inferior. Se continúa con el tejido subperitoneal que cubre la aponeurosis perineal superior, con el que tapiza las caras laterales de la vejiga, y con el tejido subperitoneal de la pared abdominal y de la fosa ilíaca interna. Resulta de aquí que una inflamación de los ligamentos anchos puede propagarse a estas diversas regiones. Por lo tanto, un absceso del ligamento ancho puede abrirse espontáneamente en la vagina, en la vejiga o en el recto. Puede atravesar la aponeurosis perineal superior, el elevador del ano y aparecer en la fosa isquiorrectal; el pus puede seguir los cordones del plexo sacro, salir de la pelvis por la escotadura ciática mayor y

aparecer en la nalga. Más frecuentemente la inflamación se propaga a la pared abdominal y a la fosa ilíaca, siguiendo el curso que he indicado al estudiar estas dos regiones.

Según el doctor A. Guérin, la cavidad circunscrita por las dos hojas del ligamento ancho está herméticamente cerrada por abajo por la *fascia propia*, de tal modo, que las extensas supuraciones de que acabo de hablar serían imposibles, según este autor, y tendrían otro origen. Cree, al contrario, que el flemón del ligamento ancho no es otra cosa que una adenitis del ganglio yux-

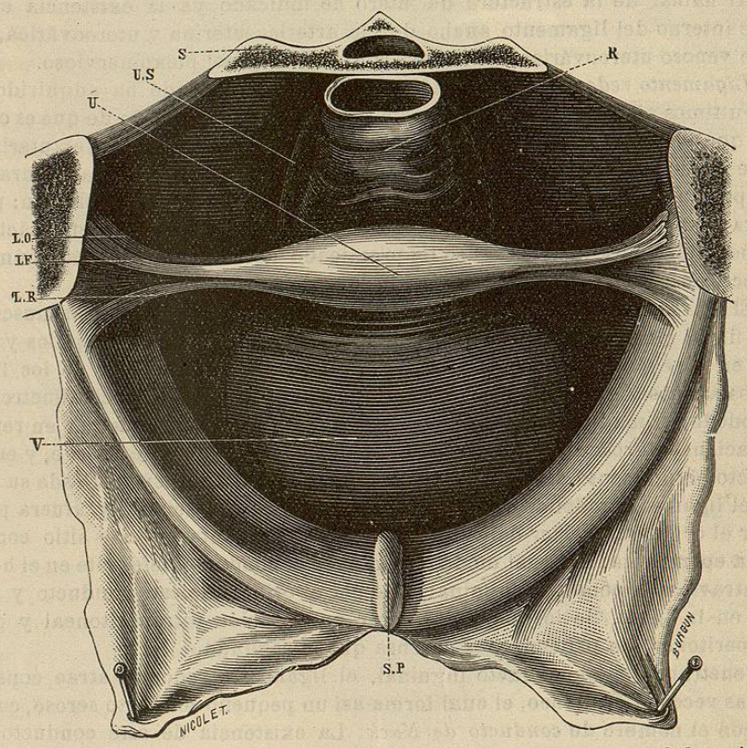

Fig. 269. — *Relaciones de las vísceras contenidas en la cavidad pelviana de la mujer*

LF, ligamento de Falopio.
LO, ligamento del ovario.
LR, ligamento redondo.
R, recto.
S, sacro.
SP, sínfisis del pubis.
U, útero.
US, ligamentos uterosacros.
V, vejiga.

tapubiano, al cual van a parar los vasos linfáticos de la vagina y del cuello del útero. Sin embargo, el doctor Poirier no acepta esta disposición anatómica.

La inflamación puede quedar limitada a los ligamentos anchos, pasar al estado crónico y formar esos tumores duros cuya consistencia es semejante a la del tejido fibroso y que desaparecen con pesada lentitud. Cuando sucede esto, el útero queda inmovilizado y la vejiga y el recto son rechazados, comprimidos.

En cuanto a la parte respectiva que en la producción del flemón del ligamento ancho toman el peritoneo y el tejido conjuntivo comprendido en su des-

doblamiento, me parece muy difícil establecerlo, tanto más cuanto que contribuyen a ello ambos elementos. Por otra parte, me parece que el resolver esta cuestión no tiene tanta importancia como se le ha supuesto. En un caso determinado puede predominar la pelviperitonitis, y en otro la inflamación del tejido celular; pero es difícil, si no imposible, que sean del todo independientes y, en este caso, no sería posible establecer el diagnóstico. Por lo demás, la historia de las salpingitis o de las salpingoovaritis ha quitado interés a este detalle.

Al hablar de la estructura del útero he indicado ya la existencia en el borde interno del ligamento ancho de las arterias uterina y uteroovárica, del plexo venoso uteroovárico, de los vasos linfáticos y del plexo nervioso.

Ligamento redondo. — El estudio del ligamento redondo ha adquirido en estos últimos años especial importancia, por la nueva operación de que es objeto y que consiste en acortarlo para corregir las retrodesviaciones uterinas. Desde hace mucho tiempo, ALQUIÉ había ideado esta operación para curar el prolapso de la matriz y ARAN la había aconsejado contra la retroflexión; pero ALEXANDER, cirujano americano, es quien primero la ha puesto en práctica. La operación, muy inofensiva, se ha practicado desde entonces gran número de veces; pero me parece que hoy va perdiendo terreno.

El ligamento redondo del útero es un cordón compuesto de fibras musculares y fibras elásticas, que sale del fondo del útero a nivel de sus ángulos y termina en la región inguinal. Está comprendido en la aleta anterior de los ligamentos anchos (figs. 270 y 271); su longitud varía entre 12 y 15 centímetros, y ésta puede ser mayor aún, cuando la matriz ha estado mucho tiempo en retrodesviación; su grosor es, en general, el de una gruesa pluma de cuervo, y en su trayecto el ligamento describe una curva de concavidad interna. Desde su origen, el ligamento redondo se dirige oblicuamente hacia delante y afuera para salvar el orificio posterior del conducto inguinal, se junta en este sitio con la arteria epigástrica, de igual modo que lo hace el conducto deferente en el hombre, atraviesa el conducto inguinal, sale por el orificio de este conducto y termina en la ingle. Se le debe considerar una porción intraperitoneal y otra extraperitoneal, la primera más extensa que la segunda.

Penetrando en el conducto inguinal, el ligamento redondo atrae consigo algunas veces al peritoneo, el cual forma así un pequeño conducto seroso, conocido con el nombre de *conducto de Nuck*. La existencia de este conducto ha sido desmentida, pero es innegable a lo menos en ciertos casos. Este divertículo del peritoneo puede dar origen a una hernia o quiste. RICHELOT ha observado y operado en una niña un hidrocele congénito originado en este conducto, y personalmente he operado varios casos de esta clase.

Examinando la figura 270, es fácil comprender que, atrayendo al exterior el ligamento redondo, se atrae al mismo tiempo el peritoneo, siendo posible la abertura de esta serosa al practicar la operación de Alexandre.

¿Cómo termina el ligamento redondo a nivel de la ingle?

Interesa conocer este detalle anatómico, porque debe servirnos de guía para ir en busca del ligamento. La disposición varía algún tanto según los sujetos, pero me ha parecido que la mayoría de las veces viene a ser la que he representado en la figura 270. Apenas salido del conducto inguinal, en cuyo interior forma un cordón bien redondeado, el ligamento se divide en una serie de filamentos divergentes, que se dirigen hacia el pubis y el labio mayor, en cuyo espesor penetran algunos. Por otra parte, en seguida se hace difícil seguirlos con el bisturí, porque se confunden con el tejido célulograsiento subcutáneo.

Para poner al descubierto el ligamento redondo, debe, pues, practicarse una incisión en la ingle paralela al conducto inguinal y hacer en cierto modo la disección del orificio inferior de este conducto. Servirá de guía la espina del

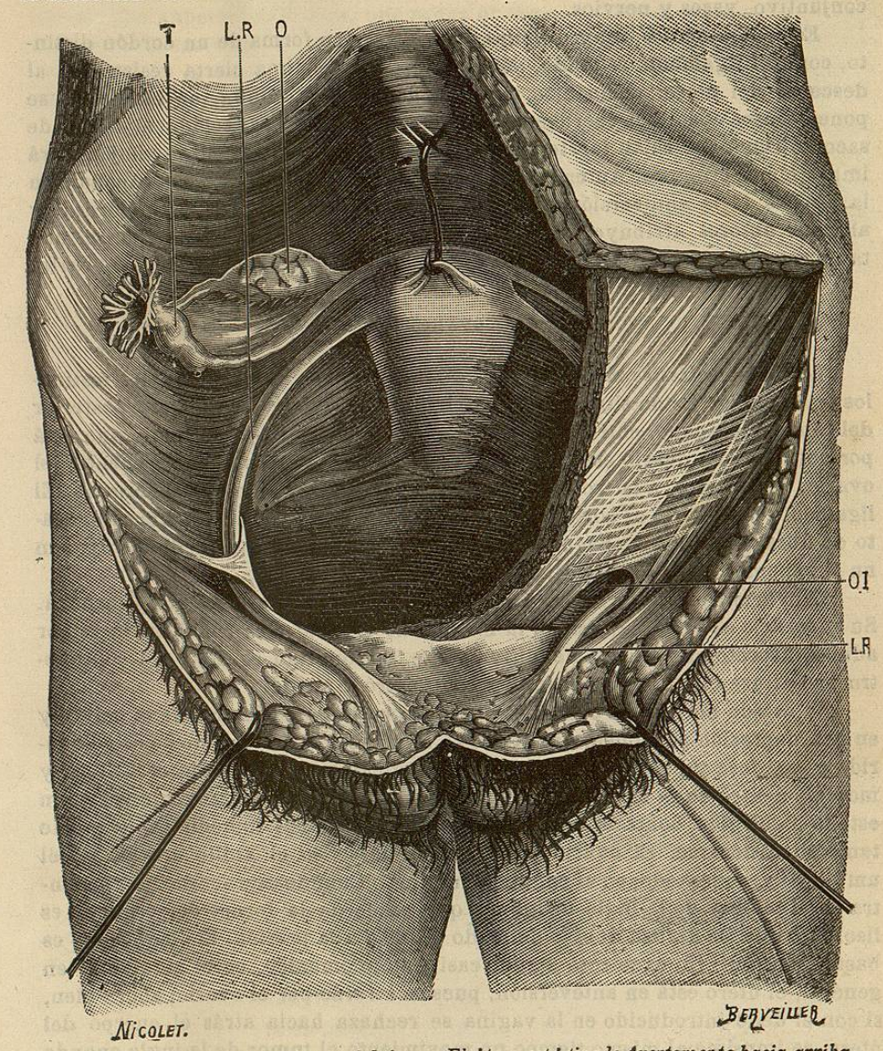

Fig. 270. — *Ligamento redondo del útero. El útero está tirado fuertemente hacia arriba*
Adulta; 1/3 del tamaño natural

LR, ligamento redondo completamente al descubierto en el lado derecho y saliendo del conducto inguinal en el izquierdo.
O, ovario.
OI, orificio inferior del conducto inguinal.
T, trompa de Falopio.

pubis a la que se fija el pilar externo del anillo, encontrándose el ligamento inmediatamente por dentro de esta espina. Muchas veces será necesario incindir la pared externa del conducto inguinal, para poder coger la totalidad del cordón entre los dedos.

Ligamentos posteriores o uterosacros. — De la cara posterior del cuello del

útero nacen dos ligamentos falciformes (US, fig. 269) que rodean las caras laterales del recto y van a fijarse en la tercera y cuarta vértebras sacras. Comprenden en su espesor fibras musculares, emanación de las del útero, tejido conjuntivo, vasos y nervios.

Estos ligamentos, muy difíciles de preparar en forma de un cordón distinto, como el ligamento redondo, por ejemplo, oponen una cierta resistencia al descenso del útero: como hizo notar el doctor MALGAIGNE, en este caso, se ponen tensos como dos cuerdas que circunscriben por cada lado el fondo de saco de DOUGLAS. Fijan fuertemente el cuello, y, mientras no se aflojen, será imposible el prolapso. Anteriormente he indicado el papel que desempeñan en la génesis de la anteversión. La tirantez de estos ligamentos es dolorosa, y algunos autores atribuyen a esta circunstancia los dolores de riñones, que tan a menudo aquejan las mujeres en el curso del embarazo y durante el parto.

OVARIO

Los *ovarios* (*testes muliebres*), en número de dos, representan los testículos en la mujer. Están situados a cada lado del útero y en la aleta posterior del ligamento ancho, entre la vejiga, que está por delante, y el recto, que está por detrás. Cada ovario está sujeto, por un lado, al útero por el ligamento del ovario, y, por otro, a la trompa de Falopio por el ligamento de este órgano. El ligamento del ovario es corto, muy resistente, y está exclusivamente compuesto de fibras musculares. Según RIEFFEL, sería un importante medio de fijación un ligamento que él llama *infundibulopelviano*.

El ovario tiene la forma de un ovoide aplanado; se parece a una almendra. Su superficie es grisácea, lisa en la niña y de aspecto cicatricial en la mujer adulta, aspecto que guarda definitivamente. Su longitud es de 3 o 4 centímetros, su altura de 2 y su espesor de 1 centímetro y medio.

En estado normal, el ovario está situado en la pared lateral de la pelvis y en una depresión peritoneal que RIEFFEL llama *fosa ovárica;* pero no está adherido a esta fosa y puede decirse que, fisiológicamente, el ovario está libre y movible dentro de la cavidad pelviana. Por el contrario, es frecuente verle, en estado patológico, contraer adherencias con los órganos inmediatos, y puede también dislocarse. El ovario puede introducirse en el anillo crural, en el umbilical y, sobre todo, en el conducto inguinal. Cuando esto sucede, se encuentra en el pliegue de la ingle un tumor que recuerda la forma del órgano; es liso, movible, se desliza debajo del dedo y duele a la presión. El diagnóstico es bastante difícil. Un excelente signo, casi patognomónico, es el siguiente: en general, el útero está en anteversión, pues es atraído por el ovario; ahora bien, si con el dedo introducido en la vagina se rechaza hacia atrás el cuerpo del útero, se imprime al mismo tiempo un movimiento al tumor de la ingle cuando éste está formado por el ovario. En caso contrario, no experimenta ningún cambio de posición. Además, el útero está más inclinado hacia el lado de la hernia.

El ovario metido dentro del conducto inguinal puede inflamarse y producir fenómenos dolorosos que hagan necesaria la ablación.

La *estructura* del ovario ha sido objeto de notables trabajos debidos a los doctores SCHROEN y SAPPEY. Aquí me limitaré a mencionarlos. Hasta estos autores, se habían considerado en el ovario: una cubierta serosa, otra fibrosa, análoga a la túnica albugínea, y una substancia esponjosa central, en cuyo interior se desarrollan los óvulos. Ahora bien, el doctor SAPPEY ha demostrado

que la cubierta serosa está representada por una simple capa epitelial; que la cubierta fibrosa no existe ni se encuentran de ella vestigios, y que la porción esponjosa no contiene ni vesículas de Graaf, ni óvulos. Divide el ovario en dos partes: una superficial blanca, que rodea el órgano por todos lados, es el sitio exclusivo de las vesículas ováricas y merece el nombre de *porción glandular* u *ovígena,* y la otra, profunda, central, esencialmente formada de vasos y fibras musculares, que es la porción *vascular* o *bulbar*.

Según SAPPEY, cada ovario contiene muchos centenares de miles de ovisacos o vesículas ováricas. En el momento de la pubertad, se desarrollan algunas; una de ellas lleva una marcha más rápida, evoluciona en el espacio de un mes, se rompe y deja paso al óvulo, el cual penetra en la trompa para caer en seguida en la cavidad uterina. Este fenómeno se reproduce cada mes y constituye la ovulación, la postura periódica de la mujer. Después de la salida del óvulo, las paredes de la vesícula se rehacen sobre sí mismas y forman pliegues. Según el doctor C. ROBIN, entonces se desarrollan en el espesor de las paredes granulaciones grasientas, algunas veces muy abundantes, que aumentan el volumen de la vesícula. Esta última, así modificada, constituye el *cuerpo amarillo*.

La ovulación corresponde al período de fecundidad de la mujer, y a este fenómeno se refiere otro de grande importancia, la *menstruación,* de la cual no he de hacer en este punto la historia. Me limitaré a decir que la sangre proviene del cuerpo del útero: la mucosa se hiende en diferentes puntos, como lo hace la pituitaria para producir la epistaxis. Puede suceder que se produzca una verdadera *menorragia,* y la sangre, en vez de salir en estado flúido, salga en forma de coágulos; entonces el fenómeno se convierte en patológico y es necesario intervenir.

El doctor ROUGET ha expuesto perfectamente el mecanismo de la menstruación; consiste, dice, en una verdadera erección. Cuando la vesícula ovárica se desarrolla, determina un aflujo considerable de sangre arterial; al mismo tiempo las fibras musculares de los ligamentos anchos, que rodean por todas partes los plexos venosos ováricos, se contraen para aumentar la tensión dentro del sistema venoso, y de ahí la rasgadura de los vasos y el derrame de sangre menstrual. La contracción refleja de las fibras musculares y la tensión venosa no cesan hasta que se ha efectuado la ovulación, es decir, cuando, después de rota la vesícula, el óvulo ha penetrado en la trompa y, conducido por ésta al útero, se ha injertado en él en caso de fecundación, o disuelto rápidamente en el caso contrario.

Vemos, pues, que el desprendimiento del óvulo y su llegada a la trompa corresponden al momento de terminación de las reglas: por esto es esta la época en que la mujer está en mejores condiciones para concebir, siquiera la concepción pueda tener lugar en cualquier otro momento. La concepción es resultado del contacto del espermatozoide con el óvulo, y hoy se conviene en admitir que este encuentro tiene lugar en la mitad externa de la trompa. COSTE cree que esto sucede en el ovario mismo.

Me limitaré a apuntar los curiosos resultados que, experimentando en animales, han obtenido THURY y en seguida G. CORNAZ. Para estos autores, el sexo depende del grado de madurez del huevo en el momento de su fecundación; consideran que el sexo femenino resulta del grado menos avanzado de madurez. Las vacas cubiertas al principio del celo paren constantemente hembras y, por el contrario, cubiertas al final de la misma época han nacido siempre machos.