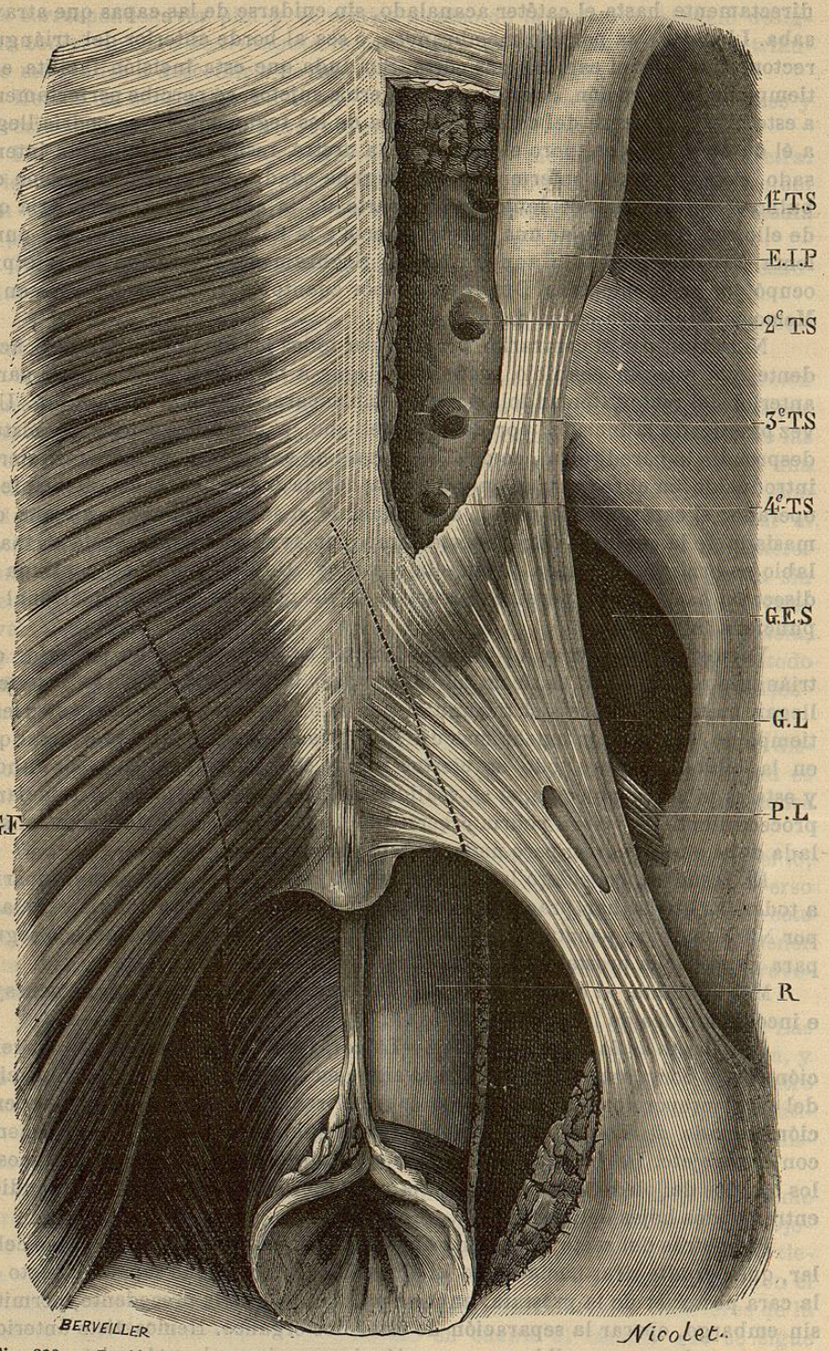

Fig. 273. — *Región sacra.* Figura principalmente destinada a hacer comprender la resección del recto por el método de Kraske

EIP, espina ilíaca posterosuperior.
GES, escotadura ciática mayor.
GL, ligamento sacrociático mayor.
MGF, músculo glúteo mayor.

intestino hasta su parte inferior; de ello resulta que, una vez divididas las inserciones rectales del elevador, el recto queda movilizable y, por consiguiente, se le puede atraer hacia abajo. Hase aprovechado esta disposición para extirpar la extremidad inferior del recto hasta una altura bastante regular, sin interesar el peritoneo; asimismo, en virtud de esa movilidad del recto, es posible atraerlo hacia abajo para fijarlo a la piel cuando le falta la porción anal. Por lo tanto, no debe deducirse la altura del intestino que puede escindirse sin interesar el peritoneo, de la distancia que separa el ano de los fondos de saco de la serosa, como parece que así lo han calculado algunos cirujanos, y en particular Lisfranc. Sin embargo, a pesar de esta disposición favorable del recto, ya he dicho que, por mi parte, desisto de la extirpación siempre que la operación ofrece pocas probabilidades de éxito, cuando la pared anterior ha sido invadida hasta la próstata, porque, en este caso, esta glándula y hasta la vejiga muchas veces participan de la degeneración.

Cuando el cáncer no ocupa la porción anal del recto, sino que se halla a un nivel más o menos elevado por encima del ano, es inútil sacrificar esta región, y este es el fin que nos proponemos alcanzar en la operación de Kraske. El examen de la figura 273 demuestra que, después de haber dividido el glúteo mayor del lado izquierdo y descubierto el ligamento sacrociático mayor, la sección de este ligamento en su punto de inserción al sacro, y, si es necesario, la resección de una parte de este hueso, permiten llegar a una porción muy elevada del recto. En estas circunstancias, puede resecarse la parte enferma y suturar el segmento superior con el segmento inferior de la herida rectal, con la esperanza de restablecer la continuidad del órgano evitando la incontinencia.

La ingeniosa operación de Kraske únicamente está indicada cuando la neoplasia es movible o puede movilizarse, y, aun en este caso, confieso que no me seducen del todo los resultados hasta hoy obtenidos.

La sección del ligamento sacrociático mayor, combinada con la ablación de una parte del sacro, da tal cantidad de luz, que hay operadores que han seguido esta vía, con preferencia a las vías vaginal o abdominal, para llegar hasta el útero y sus anexos; sin embargo, me resisto a creer que esta técnica se generalice.

Las caras laterales del recto no ofrecen ninguna particularidad digna de mención. Están en relación con la aponeurosis perineal superior y los músculos elevadores del ano.

En la mujer, la dirección y subdivisiones del recto son las mismas que en el hombre. La disposición del peritoneo, respecto de las caras anterior y posterior, es la misma, y son también idénticas las relaciones de la cara posterior. No sucede lo mismo respecto de la anterior. Esta está en relación de arriba abajo con la cara posterior del útero, de la cual la separa el fondo de saco peritoneal posterior, que ordinariamente está ocupado por asas de intestino delgado. Cuando el útero está en retroflexión o retroversión, su fondo se aplica contra el recto, aplana a este intestino y ocasiona sensación de peso dentro de la pelvis, tenesmo, etc.; si existe un fibroma en la pared, el intestino puede hallarse comprimido hasta el punto de interrumpir el curso de las materias

PL, ligamento sacrociático menor.
R, recto.
1er TS, primer agujero sacro posterior.
2.º TS, segundo agujero sacro posterior.
3er TS, tercer agujero sacro posterior.
4.º TS, cuarto agujero sacro posterior.

fecales. Por lo demás, remito al lector a los capítulos *Vagina* y *Utero,* en donde encontrará todo lo que concierne a las relaciones de estos órganos con el recto. El triángulo rectouretral del hombre está representado en la mujer por el *vaginorrectal,* que no ofrece más que un interés muy secundario. Son menores tanto su profundidad como su altura.

Las caras laterales del recto de la mujer están en relación con los ligamentos uterosacros (US, fig. 269).

El tejido celular laxo que rodea al recto permite a este intestino alguna variación de lugar.

He indicado ya el rectocele vaginal, pero el recto puede salir al exterior en su totalidad, lo cual constituye una verdadera invaginación, que es preciso no confundir con el prolapso exclusivo de la mucosa.

ESTRUCTURA DEL RECTO

Independientemente del peritoneo que le cubre en parte, el recto se compone de una túnica mucosa y de otra muscular, separadas la una de la otra por una túnica celular. Se encuentran en él arterias, venas, linfáticos y nervios.

Túnica mucosa. — La mucosa del recto se distingue por el gran número de pliegues que forma cuando el intestino está vacío. Estos pliegues los encuentra perfectamente el dedo, dificultan a veces la exploración y hasta pueden llegar a ser un obstáculo para la introducción de una sonda. No me refiero aquí a las columnas que presenta la mucosa en la porción anal y de las cuales me ocuparé al estudiar esta región. La prominencia que forman los pliegues de la mucosa da al corte transversal de este intestino un aspecto estrellado. Es encarnada y, en general, muy rica en vasos; en su superficie se desarrollan a veces, y especialmente en los niños, pólipos mucosos notables por la longitud de su pedículo. En las fístulas del ano está frecuentemente despegada. Conviene saber que este despegamiento muchas veces asciende más arriba del orificio fistuloso y que el colgajo de mucosa que queda después de la operación debe ser dividido con las tijeras, para no exponerse a una recidiva. El orificio interno de las fístulas del ano es a veces tan estrecho, que sólo por casualidad el estilete lo encuentra; otras veces es ancho y fácilmente apreciable al tacto. Por otra parte, me parece inútil buscarlo con insistencia, pues aun considero preferible introducir la sonda acanalada hasta la parte más elevada del despegamiento y atravesar la mucosa en ese punto. Así está uno seguro de no dejar un fondo de saco en lo más profundo de la herida.

La mucosa del recto puede estar lesionada por la presencia de cuerpos extraños. Estos pueden provenir de tres orígenes distintos: o bien han sido ingeridos, o se han desarrollado dentro del intestino (cíbalas, masas de ascárides), o se han introducido directamente, las más de las veces, con un objeto reprochable. La lista de estos últimos es interminable y por demás variada, desde un simple lápiz hasta una copa de tomar cerveza (VELPEAU) y una botella (DESORMEAUX).

En la mucosa del recto se desarrolla frecuentemente el epitelioma; asimismo, con más frecuencia que en las demás mucosas, se desarrolla en ésta el cáncer coloides, que al principio podría confundirse con un simple pólipo mucoso. A menudo se encuentran en ella, especialmente en la disentería, ulceraciones que pueden dar origen a estrecheces ulteriores del recto. Estas estrecheces acaban más tarde por ocasionar por sí mismas nuevas ulceraciones. En efecto, en

el recto, lo mismo que en la uretra, no sólo la parte situada por encima del obstáculo se distiende, sino que la mucosa, irritada por el contacto incesante de las materias fecales, se inflama, se excoria y segrega una cantidad más o menos considerable de materia puriforme. Cuando la secreción es abundante, el pus se derrama en el intervalo de las deposiciones y mancha la ropa; cuando es poco abundante, el líquido permanece en el recto y se mezcla con las heces. Por esto, los enfermos hacen deposiciones frecuentes y blandas, que pasan como a través de una hilera y toman la forma de la estrechez; siempre disminuído su volumen, la deposición fecal es ordinariamente aplanada en for-

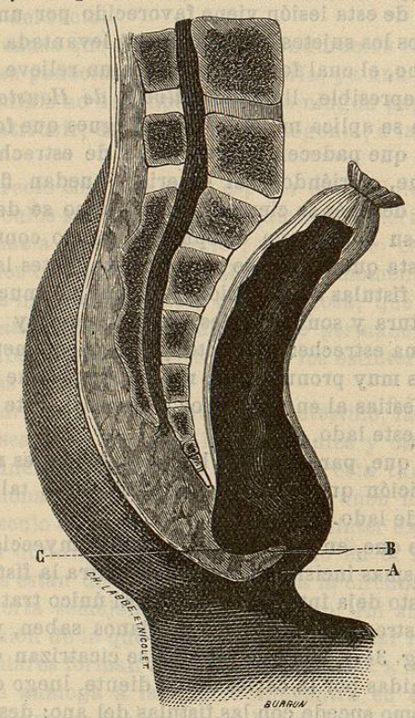

Fig. 274. — *Esquema que representa una estrechez parcial situada en la pared posterior del recto, con dilatación de la ampolla rectal*

A, ano; B, brida que forma prominencia dentro del recto; C, ampolla rectal dilatada

ma de cinta y a veces *triangular;* me ha parecido que esta última forma únicamente existe cuando la estrechez, en vez de ser anular, ocupa tan sólo una de las paredes.

La inflamación de la mucosa rectal, ocasionada y sostenida por la atresia del intestino, se propaga de cuando en cuando a las partes inmediatas y puede irradiarse a toda la circunferencia del recto. Así se desarrollan ciertos abscesos de la fosa isquiorrectal, que vienen a abrirse en la piel y quedan fistulosos. Otros siguen la concavidad del sacro y se abren a nivel del coxis, y otros, por último, pero mucho más raros, se dirigen hacia delante, se abren a nivel del periné o en los lados de la vulva y en la vagina en la mujer. Tenía en mi clínica a una mujer que padecía una estrechez sifilítica que determinó la perforación del recto en su porción intraperitoneal y una peritonitis aguda.

Todos estos hechos son bien conocidos, pero lo que, según creo, nadie ha indicado aún, es la circunstancia de que, para producir estos accidentes, no es necesario que la estrechez sea muy pronunciada, ni que ocupe toda la circunferencia del recto. Encuéntrase a veces, en el punto de unión de la porción esfinteriana con la ampular, y a nivel del borde superior del esfínter interno, una especie de brida transversal, dura, resistente, absolutamente desprovista de elasticidad, que no ocupan más que la pared posterior del recto. Si se introduce el dedo hasta por encima de esta brida, penetra perpendicularmente en una dilatada excavación, cuyo fondo no siempre podemos alcanzar.

El desarrollo de esta lesión viene favorecido por una disposición normal. En efecto, en todos los sujetos la mucosa está levantada por el borde superior del esfínter interno, el cual forma por detrás un relieve más o menos saliente, pero fácilmente depresible, llamado *válvula de Houston,* si bien la denominación de válvula se aplica mejor a los repliegues que forma la mucosa misma.

Los enfermos que padecen esta variedad de estrechez presentan abscesos de repetición, que, abriéndose al exterior, quedan fistulosos durante más o menos tiempo y después se cierran. Otro absceso se desarrolla, ya en el mismo punto, ya a su lado, o en el opuesto, y esto continúa así durante más o menos años, hasta que por fin se hacen permanentes las fístulas. No es raro ver atribuir estas fístulas a una lesión ósea, porque muchas veces su trayecto llega a mucha altura y son múltiples. Los abscesos y las fístulas son, pues, sintomáticos de una estrechez del recto que frecuentemente llama poco la atención, porque no es muy pronunciada, no ocupa más que una parte del recto y apenas causa molestias al enfermo. Por lo general, éste no llama la atención del médico hacia este lado.

He de añadir que, para conocer bien esta brida, es necesario dar al enfermo la misma posición que para la operación de la talla y de ningún modo colocarlo echado de lado.

Se comprende que, en estas condiciones, las inyecciones, las cauterizaciones y hasta las mismas incisiones, dirigidas contra la fístula, no den resultado, puesto que todo esto deja íntegra la causa. El único tratamiento racional consiste en curar la estrechez. Todos los cirujanos saben, y yo lo he hecho notar anteriormente (pág. 347), con qué rapidez se cicatrizan ciertas fístulas de las mandíbulas sostenidas por la caries de un diente, luego de haber extraído éste; ahora bien, lo mismo sucede con las fístulas del ano: desaparecen espontáneamente cuando la causa que las sostiene ha dejado de existir. He observado de ello muchos ejemplos evidentes (1).

(1) He aquí el resumen del primer caso por mí observado hace veintisiete años, y que es de los más notables: el señor M., oficial de caballería, padeció la disentería en el sitio de Metz, en 1870. De treinta años de edad, es muy robusto y jamás ha padecido sífilis. En Agosto de 1875, y sin causa conocida, le apareció un absceso en la fosa isquiorrectal derecha, que quedó fistuloso; un mes después apareció un segundo absceso en la fosa isquiorrectal izquierda, el cual quedó igualmente fistuloso. Después de cuatro meses de continuos e infructuosos cuidados, el señor M., aburrido ya de su mal, vino a consultarme.

Los dos trayectos fistulosos estaban separados de la circunferencia del ano unos 6 centímetros y eran simétricos; el estilete penetraba muy profundamente en cada uno de ellos, hasta 10 y 12 centímetros; el trayecto era paralelo a la pared rectal y el dedo introducido en el recto no encontraba el estilete.

Comprimiendo la nalga izquierda, salía pus por el orificio de la derecha; por consiguiente, las dos fístulas se comunicaban entre sí; pero como jamás salían ni gases ni materias fecales, no había prueba alguna para afirmar que el recto fuese su foco común. Introduciendo una pequeña sonda por la fístula izquierda, inyecté leche, que penetró inmediatamente en el recto y salió por el ano: la demostración no podía ser más evidente.

¿Cuál era la causa de estas fístulas? Desde luego pensé en la posibilidad de una estrechez del recto, aunque el enfermo jamás presentó de ello ningún síntoma. El tacto rectal, practicado estando el enfermo en la posición de la talla, permitió comprobar lo siguiente: en la pared *posterior* del recto, y a unos 3 centímetros por encima del ano, se encontraba una brida muy fuerte que tenía la resistencia del tejido cicatricial, midiendo de altura 1 centímetro y 2 de amplitud. Por encima de ella el dedo penetraba en la ampolla rectal, cuya pared formaba un ángulo recto con la porción esfinteriana. Interrogando entonces al enfermo más minuciosamente, dijo que jamás había tenido flujo alguno por el ano, pero que las materias fecales eran siempre blandas y de *forma triangular.*

Desde luego propuse al enfermo, antes de operar las fístulas, la sección completa de la brida, a fin de dar al intestino su calibre normal, para operar más tarde las fístulas, si necesario fuese. Practiqué la operación el 3 de Enero de 1876, en compañía de uno de mis compañeros del ejército. Introducido el índice izquierdo en el recto haciendo presión sobre la brida, deslicé sobre este dedo un bisturí de botón. La sección fué dolorosa y difícil por la extremada resistencia del tejido. Se produjo una especie de crujido perceptible a distancia. La sección profundizó en el espesor de la brida cosa de 1 centímetro y no hubo hemorragia.

Al octavo día la fístula izquierda supuraba más, salían por ella gases, líquidos estercoráceos y el agua de los enemas, lo cual no había sucedido nunca. Al décimoquinto día el resultado excedió a mis esperanzas y las del enfermo, porque la curación era completa. —*(N. del A.)*

Este hecho es tanto más importante cuanto que las fístulas que se producen por este mecanismo pertenecen a la variedad que yo llamo *extraesfinteriana;* se encuentran por fuera de los esfínteres y ascienden muy arriba en el periné, paralelamente al recto, por encima del músculo elevador del ano, tanto que, para operarlas, es necesario una muy extensa incisión, comprendiendo los dos esfínteres y casi toda la porción subperitoneal del recto.

Es, pues, posible, y este es el punto capital que se deduce de lo que precede, curar cierto número de fístulas del ano, y de las más graves, por medio de una operación sencilla, *sin tocar para nada la fístula,* y simplemente seccionando una brida del recto.

En cuanto a la causa que determina esta induración local, es desconocida. Muchos enfermos han padecido ya una disentería, ya una diarrea pertinaz; me ha parecido que la sífilis no desempeña en esto ningún papel. Me parece lo más verosímil poderlas atribuir, en cuanto a su patogenia, a las estrecheces congénitas del recto.

La mucosa del recto contiene en su espesor una infinita cantidad de glándulas en tubo y folículos solitarios. Está flojamente adherida a la capa subyacente, sobre todo hacia la parte inferior; por esto no es raro, como sucede constantemente en los caballos, verla salir en el momento de la defecación, especialmente en los niños. El prolapso de la mucosa, que también se le llama equivocadamente *caída del recto,* puede hacerse permanente: es resultado de un defecto de equilibrio entre la resistencia de los esfínteres y la potencia que tiende a expulsar las materias.

Túnica muscular. — Como en el resto del intestino, la túnica muscular se compone de dos clases de fibras, unas longitudinales y otras circulares; pero, por razón de las funciones especiales del recto, esta túnica tiene aquí una importancia excepcional. Por lo demás, a ella se unen fibras suplementarias procedentes del músculo elevador del ano y del esfínter externo.

En vez de estar divididas en tres tiras, como en el intestino grueso, las fibras longitudinales están diseminadas por toda la circunferencia del órgano, lo cual le da una cierta semejanza con el esófago. En su parte más inferior afectan una disposición de la que me ocuparé al estudiar la porción anal.

Las fibras circulares forman una capa concéntrica a la precedente y ofrecen una disposición análoga a la que se encuentra en el resto del intestino grueso. Conviene exceptuar, sin embargo, la parte inferior, en donde forman un anillo mucho más grueso, o sea el *esfínter interno,* del cual he hablado ya.

Nélaton indicó la existencia de manojos de refuerzo que se encuentran

en puntos variables, en general de 8 a 10 centímetros por encima del ano, manojos que, según él, pueden ser el punto de partida de una *estrechez valvular*. En este caso existe en la cavidad del recto un verdadero diafragma, provisto de un orificio más o menos estrecho, que en nada se parece a las estrecheces de que he hablado ya, pero que, sin embargo, determina casi idénticos síntomas. La curación es infinitamente más fácil, pues basta dividir la membrana en uno o más puntos.

En la parte superior del recto existe constantemente un manojo muscular; se le conoce con el nombre de *esfínter de O'Beirne,* por el importante papel que este autor le atribuyó. En efecto, según O'Beirne, el recto, lejos de ser el último reservatorio de las materias fecales, está siempre vacío en el intervalo de las deposiciones, y éstas no hacen otra cosa que pasar por él. Las materias se acumulan en la S ilíaca y su acumulación en este punto produce los deseos de defecar.

De estas dos proposiciones seguramente que la segunda no es exacta; la sensación de la necesidad de defecar no reside en la S ilíaca, sino en el recto, y así lo prueba la circunstancia de que, no sólo la presencia de las heces ventrales, sino un tumor cualquiera, un cuerpo extraño situado en la cavidad del recto, producen la misma sensación. En cuanto a la primera, o sea de que el recto no sirve de reservatorio a las materias fecales, ha sido enérgica y principalmente objetada por el doctor Richet, quien se apoya en un hecho perfectamente exacto: es muy frecuente, dice, encontrar materias fecales en el recto en sujetos que en aquel momento no tienen necesidad alguna de defecar. Con todo, no por esto dejan de quedar en pie los experimentos de O'Beirne: una sonda introducida en el recto no da salida ni a gases ni a materias fecales, al paso que este fenómeno tiene lugar desde el momento en que la sonda ha penetrado en la S ilíaca. Es que conviene distinguir aquí el estado normal del patológico. Me parece absolutamente demostrado por O'Beirne que, en un sujeto *cuyas funciones son regulares,* el recto no contiene materias en el intervalo de las deposiciones. Aquéllas se acumulan en la S ilíaca, y, en el momento de haber penetrado en el recto, se hace sentir la necesidad de la defecación. Cuando no es posible satisfacer esta necesidad, todos han podido observar que se la reprime, si el bolo fecal no es demasiado voluminoso ni líquido, ejerciendo cierta contracción que tiene por resultado repeler hacia arriba las materias que habían descendido. Hay, por el contrario, sujetos, y esto sucede más particularmente en las mujeres, cuya mucosa rectal ha perdido toda sensibilidad, quizá bajo la influencia de la acción demasiado prolongada de las materias; cuando esto sucede, el contacto de las heces no despierta la acción refleja y acaban por acumularse en el recto, sin ocasionar otra molestia que la que resulta del volumen de la masa, como se observa, por ejemplo, en la paraplejía. ¿No vemos semejante fenómeno producirse en otras mucosas? La titilación de la úvula, el contacto de la pituitaria, de la conjuntiva, etc., producen fisiológicamente el vómito, el estornudo y el guiño, y, sin embargo, estas mucosas acaban por volverse, con bastante rapidez, casi insensibles, si los contactos estos se multiplican. A mi entender, no de otro modo pueden explicarse esas enormes acumulaciones de materias fecales que es necesario extraer con los dedos o con una cucharilla.

En su consecuencia, puede ser perjudicial resistir a los deseos de defecar, y, por el contrario, conviene satisfacerlos en el acto, más aún, es muy útil expulsar regularmente las heces cada veinticuatro horas.

O'Beirne cree, pues, que, normalmente, el esfínter superior cierra toda

comunicación entre la S ilíaca y el recto, y, según él, a esto es debido que los enemas a veces no lleguen a penetrar en el intestino grueso y salgan al momento. Según este mismo autor, la astricción de vientre es resultado de una contracción espasmódica de este esfínter; pero esta opinión no me parece aceptable; cree, además, que la contractura podría llegar hasta el extremo de producir fenómenos de estrangulación interna, opinión enteramente hipotética. Lo mismo podemos decir de la suposición de que todas las estrecheces orgánicas del recto empiezan a nivel del esfínter superior.

Vasos y nervios del recto. Arterias. — Las arterias del recto proceden de tres orígenes distintos y se dividen en hemorroidales superiores, medias e inferiores. Las hemorroidales superiores, que son con mucho las más voluminosas, nacen de la mesentérica inferior, de la cual son terminación. Las medias emanan directamente de la hipogástrica, y las inferiores de la pudenda interna. Estas últimas (fig. 275) se distribuyen exclusivamente por la porción esfinteriana y atraviesan de fuera adentro el hueco isquiorrectal. Ninguna de estas arterias es bastante voluminosa para que en el curso de una operación pueda preocupar seriamente al cirujano.

Venas. — Las venas hemorroidales van a parar a la mesénterica inferior y desembocan en la vena porta. Sin embargo, hemos de hacer excepción de un pequeño grupo que acompaña a las arterias hemorroidales inferiores, va a parar a la vena pudenda interna y de aquí a la cava inferior.

Nacidas de la extremidad inferior del recto, las venas hemorroidales, que son en gran número, frecuentemente algo dilatadas y desprovistas de válvulas, afectan una disposición plexiforme y pasan a través de ojales musculares; por esto frecuentemente se hacen varicosas, que es lo que constituye las *hemorroides*. Pasado algún tiempo, las paredes venosas y el tejido conjuntivo que las rodea se hipertrofian, y se forman *tumores hemorroidales* que pueden alcanzar un volumen considerable, inflamarse, ulcerarse, estrangularse, ocasionar abundantes hemorragias y ser causa de los más graves accidentes.

¿Conviene operar las hemorroides? Durante mucho tiempo se ha contestado a esta pregunta negativamente, suponiendo que constituyen un emunctorio útil para la salud. La verdad es que no conviene operar a los sujetos que tan sólo experimentan escasas molestias, porque en realidad una operación no cura mejor las hemorroides que las várices en general. Pero sí conviene intervenir *contra los accidentes* producidos por las hemorroides, accidentes que son: la procidencia, las hemorragias graves, los dolores violentos, la inflamación y la estrangulación de los rodetes hemorroidales.

Chassaignac intentó la curación radical bajando la mucosa rectal por medio de erinas múltiples, para hacerla salir por el ano y pediculizarla con la cadena de su estrangulador, que producía una sección circular. A veces resultaban de ello estrecheces circulares del ano, constituyendo una deformidad tan grave como la misma enfermedad; por esto semejante método fué rápidamente abandonado.

Yo no sé ver en la moderna operación de Whitehead otra cosa que el método de Chassaignac resucitado. Aquel cirujano procede a la disección circular de la mucosa de abajo arriba, mientras que Chassaignac la hacía deslizar de arriba abajo, y le son aplicables las mismas objeciones. He tenido ocasión de ver a un hombre de treinta y tres años con una estrechez cicatricial incurable del ano a consecuencia de esta operación, y seguramente no sería el único ejemplo.

Conviene dejar intactos puentes de mucosa entre los rodetes, destruir éstos

aisladamente y, sobre todo, no interesar jamás la piel. Para obtener estos resultados yo me atengo todavía a la ignipuntura.

La dilatación forzada del ano constituye también una muy buena intervención en el tratamiento quirúrgico de las hemorroides; pero únicamente está indicada y resulta eficaz contra el elemento dolor, en aquellos casos en que los dolores violentos dominan toda la escena, porque entonces existe contractura y probablemente una fisura anal. La dilatación nada puede contra las hemorragias y no hace otra cosa que aumentar la procidencia.

Vasos linfáticos. — Los vasos linfáticos son en este punto muy abundantes; acompañan a la arteria hemorroidal superior y terminan en los ganglios hipogástricos y en una serie de ganglios situados por detrás del recto, en el espesor del mesorrecto, formando así una cadena continua con la de los ganglios lumbares.

Nervios. — Los nervios provienen del gran simpático y acompañan a las arterias. Constituyen los plexos hemorroidales superior, medio e inferior. Los filetes procedentes de la médula salen del plexo sacro: por esto una lesión medular a nivel de la undécima vértebra dorsal paraliza al recto.

CAPITULO II

Ano

El *ano* no es únicamente el orificio inferior del tubo intestinal, sino que se da este nombre a una región en cuyo centro se encuentra el orificio anal. Es comparable a la región palpebral y a la de los labios. Debiendo el orificio anal abrirse y volverse a cerrar, en la región de este nombre se encuentran los órganos que concurren al cumplimiento de esta función, cuyo agente esencial es un músculo, el esfínter.

La región anal es algo profunda. Considero que la parte más inferior del recto, la que está rodeada de fibras circulares que forman el esfínter interno, debe formar parte de ella; tenemos, pues, que región anal y porción esfinteriana del recto son dos expresiones sinónimas; su altura varía entre 2 y 3 centímetros.

ORIFICIO ANAL

El *orificio anal* es circular, está constantemente cerrado en el intervalo de las deposiciones y fruncido como la abertura de una bolsa. Su situación no es igual en el hombre y en la mujer. En esta última está más hacia delante del coxis y menos hundido entre los dos isquiones. El orificio anal está deprimido, situado en el fondo de un infundíbulum, y los pliegues que lo rodean están borrados en los sujetos que se entregan a la sodomía. Está menos apartado del meato urinario en la mujer que en el hombre, de donde se desprenden ciertas consecuencias, de las cuales se ha podido sacar partido en medicina legal. En el hombre está rodeado de pelos; rara vez los presenta en la mujer.

Del contorno del orificio nacen cierto número de pliegues, llamados *pliegues radiados del ano,* cuya disposición es semejante a la de los radios de una rueda. Para ver estos pliegues, y especialmente en el hombre, conviene ejercer una ligera tracción sobre las partes laterales. Mejor los vemos aún aconsejando al enfermo que al mismo tiempo haga esfuerzos como para defecar. Sin esta precaución, a menudo es imposible reconocer la presencia de pequeñas heridas que muchas veces se encuentran en el fondo de estos pliegues y constituyen las *fisuras del ano.*

La fisura del ano es notable por los violentos dolores que ordinariamente provoca, debido a la contractura del esfínter. El dolor de la fisura es tan característico que, sin reconocer al enfermo, podríamos establecer el diagnóstico. Muy soportable en el momento de pasar las materias, *se despierta algunos instantes después* y aumenta durante un rato muy variable; luego desaparece insensiblemente para reaparecer en la siguiente deposición. Algunas veces el dolor se prolonga desde una deposición a la otra; en este caso, los enfermos no encuentran un momento de reposo y acaban por apenas comer, a fin de evitar la necesidad de obrar. El dolor es a veces bastante intolerable para provocar ideas de suicidio.

Poseemos un medio infalible para hacer desaparecer instantáneamente estos dolores: es la *dilatación forzada,* ideada por Récamier.

La muçosa que reviste la porción anal del recto presenta cierto número de pliegues verticales designados con el nombre de *columnas del recto.* Entre estas columnas existen repliegues valvulares comparados a las válvulas aórticas y cuyo borde libre mira hacia arriba. De ello resulta la presencia alrededor del ano de muchas pequeñas depresiones, en las cuales se introducen a veces cuerpos extraños, tales como pepitas de uva, fragmentos de hueso, etcétera, que son origen de ciertos abscesos y fístulas del ano, ordinariamente sin gravedad.

ESTRUCTURA DEL ANO

El ano está esencialmente formado por una capa muscular muy potente, que por su tonicidad mantiene el orificio constantemente cerrado, de modo que se opone al paso involuntario de las materias fecales y de los gases. Esto sucede cuando los esfínteres por una causa cualquiera están paralizados o destruídos.

Tres músculos entran en la composición de esta capa: el esfínter externo, el esfínter interno y las fibras más inferiores del elevador del ano.

El *esfínter externo* es orbicular; sus fibras, dispuestas por capas concéntricas, se extienden lateralmente hasta unos 3 centímetros del borde del ano. Por detrás, se fijan en un rafe fibroso extendido desde el orificio anal hasta la extremidad del coxis; en la parte anterior, una porción de ellas se insertan en la aponeurosis perineal superficial. Otras atraviesan esta aponeurosis y se entrecruzan en 8 de guarismo con el bulbocavernoso en el hombre y el constrictor de la vagina en la mujer, de modo que la acción de estos músculos es necesariamente sinérgica.

El *esfínter interno* lo constituyen las fibras circulares más inferiores del recto. En el cadáver es bastante difícil determinar sus límites superiores, pero no sucede lo mismo en el vivo. Como lo he hecho notar ya, el dedo aprecia perfectamente el borde superior, sobre todo por detrás; queda aprisionado como