Otro profesor de la escuela de Caen, el doctor Le Bidois, sostenía lo contrario. Llevada la cuestión a la Academia de Medicina, no fué resuelta, porque también allí se defendieron opiniones opuestas. No es este lugar oportuno para discutir esta difícil cuestión; no obstante, diré, a pesar de la opinión de U. Trélat, expresada en su artículo del *Diccionario enciclopédico*, que, para mí, un niño que nace sin ano, como está privado de un órgano indispensable para la vida, no es más viable que un monstruo acéfalo. Un niño sin recto o ano puede *hacerse* viable, pero le es absolutamente imposible vivir sin la intervención de la cirugía: no puede, pues, decirse *que nació viable*. Me parece que no hay argumento que invalide este simple razonamiento.

Obsérvanse a veces anastomosis anormales del recto: así es que en las niñas podemos encontrar una imperforación del ano con abertura del intestino a nivel de la horquilla y por delante del himen. Si el orificio es suficientemente ancho para permitir la salida de las materias, si la vida es posible, conviene, a mi entender, aguardar uno o más años antes de intentar ninguna operación. En el caso contrario, conviene dilatar inmediatamente el orificio con el bisturí, hendiendo la horquilla sobre la línea media para dar libre salida a las materias, lo cual no tiene nada de peligroso, y dejar para más tarde el complemento de la operación. Entonces se intentará disecar la extremidad inferior del recto, como se hace cuando se va a proceder a la extirpación, atraerlo hacia atrás, fijar la extremidad en la piel en el punto correspondiente al ano y practicar en seguida una perineorrafia.

Existen anastomosis anormales con la vagina, el escroto, el pene, etc., anomalías que casi siempre están por encima de los recursos del arte. Si en estos casos notamos la existencia de una ampolla rectal, estamos autorizados para ensayar el establecimiento de un ano artificial perineal según el método de Amussat.

PARTE CUARTA

SUELO DE LA PELVIS O PERINÉ

Debemos entender por *periné* el conjunto de partes blandas que cierran inferiormente la cavidad pelviana, es decir, el suelo de la pelvis. Se encuentran en esta parte diferentes planos superpuestos de músculos y aponeurosis, atravesados (fig. 280) por el recto en la parte posterior y la uretra en la anterior, en el hombre, y en la mujer por estos mismos órganos, más el útero y la vagina.

Vemos, pues, que las vías génitourinarias forman parte integrante del periné en una parte de su trayecto; pero he debido presentar previamente una descripción aislada de estos órganos. Fáltame, sin embargo, describir el periné propiamente dicho, o sea las capas que se encuentran sucesivamente desde la piel hasta el peritoneo.

Desde luego es útil establecer una división que viene justificada tanto por la anatomía como por la patología: el periné comprende una porción anterior o génitourinaria, y otra posterior rectoanal. La línea de demarcación que las separa es en el esqueleto la isquiática, y en las partes blandas el borde posterior de los dos músculos transversos del periné. La porción rectoanal comprende el ano y el hueco isquiorrectal, que llevamos ya estudiados. No obstante, no creo útil describir aisladamente estas dos porciones, que tienen, por otra parte, un regular número de planos comunes; me limitaré a indicar, como de paso, lo que haya de particular en cada una de ellas.

Estudiaré sucesivamente el *periné del hombre* y el *de la mujer*.

CAPITULO PRIMERO

Periné del hombre

Superposición de los planos

Las capas que componen el *periné del hombre* son las siguientes:
La piel;
La fascia superficialis;
La aponeurosis perineal superficial;

Una primera capa muscular (transverso del periné, bulbocavernoso, isquiocavernoso);

La aponeurosis perineal media;

Una segunda capa muscular (músculo de Wilson, elevador del ano, isquiococígeo);

La aponeurosis perineal superior;

La capa celular subperitoneal;

El peritoneo.

Después de haber estudiado cada uno de estos planos en particular, examinaremos los espacios que algunos de ellos circunscriben y los órganos en éstos contenidos.

Piel. — En la piel del periné se notan caracteres diferentes según los puntos en que se la examina. En la línea media existe un rafe, más o menos saliente, indicio de la unión que tuvo lugar durante la vida embrionaria. Los antiguos consideraban que era peligroso incindir sobre este rafe: por esto JUAN DE LOS ROMANOS y MARIANO SANCTUS aconsejaban dividir la piel a la izquierda de la línea media; pero esto era un error.

La piel del periné es en general delgada; esta circunstancia es muy notable en el circuito del ano, en el punto designado con el nombre de *margen,* en donde es bastante difícil disecarla. Además, gracias a las fibras longitudinales del recto que se fijan a su cara profunda, no disfruta de movilidad. Forma los pliegues radiados señalados antes y contiene en su espesor un gran número de glándulas sebáceas, cuya secreción es bastante a menudo causa de eritema. La piel del periné, y en particular la que cubre los bordes del ano, es el sitio predilecto para placas mucosas, condilomas, vegetaciones, etc.

Fascia superficialis. — La fascia superficialis puede descomponerse en dos laminillas: la primera, superficial, se confunde con la capa análoga de las partes inmediatas; la segunda, profunda, se continúa por delante con el dartos y por detrás con el esfínter externo. Entre estas dos hojas existe tejido adiposo en cantidad muy diversa según los sujetos (G, fig. 276). Se continúa con el tejido de la misma naturaleza que llena la fosa isquiorrectal. A la presencia de la capa grasienta subcutánea debe el periné la circunstancia de ser tan variable su espesor. Así es que DUPUYTREN (Tesis de concurso) en 20 sujetos encontró, desde el cuello de la vejiga a la superficie del periné, una distancia que variaba desde 3 a 11 centímetros. Ya he hecho notar las dificultades que un periné profundo puede llevar a la operación de la talla perineal, y en particular a la prerrectal, así como también a la prostatectomía. El hueco isquiorrectal no está, pues, cerrado en su base más que por la piel y la fascia superficialis: por esto, las colecciones purulentas de esta región sobresalen rápidamente al exterior y la piel se esfacela muy pronto.

Aponeurosis perineal superficial (figs. 276 y 277). — Repetiré aquí lo que he dicho ya diferentes veces referente a las aponeurosis: su resistencia es muy diferente según los sujetos; la de que nos ocupamos, en particular, es a veces tan poco pronunciada que con trabajo podríamos separarla de la fascia superficialis. La aponeurosis perineal superficial, desprendida de la parte anterior e invertida hacia atrás (como en la fig. 276), tiene una forma triangular; la base es inferior y corresponde delante del ano, el vértice se prolonga sobre el pene; pertenece, pues, particularmente a la porción génitourinaria del periné. Por los lados, esta aponeurosis se fija al labio anterior de la rama ascendente del isquion y descendente del pubis (IA, fig. 276). Por detrás, se refleja a nivel

del borde posterior del músculo transverso superficial para continuarse con la aponeurosis media, que se distingue entre los dos músculos bulbo e isquiocavernosos (AM, fig. 276). Superiormente se continúa en el pene y rodea por com-

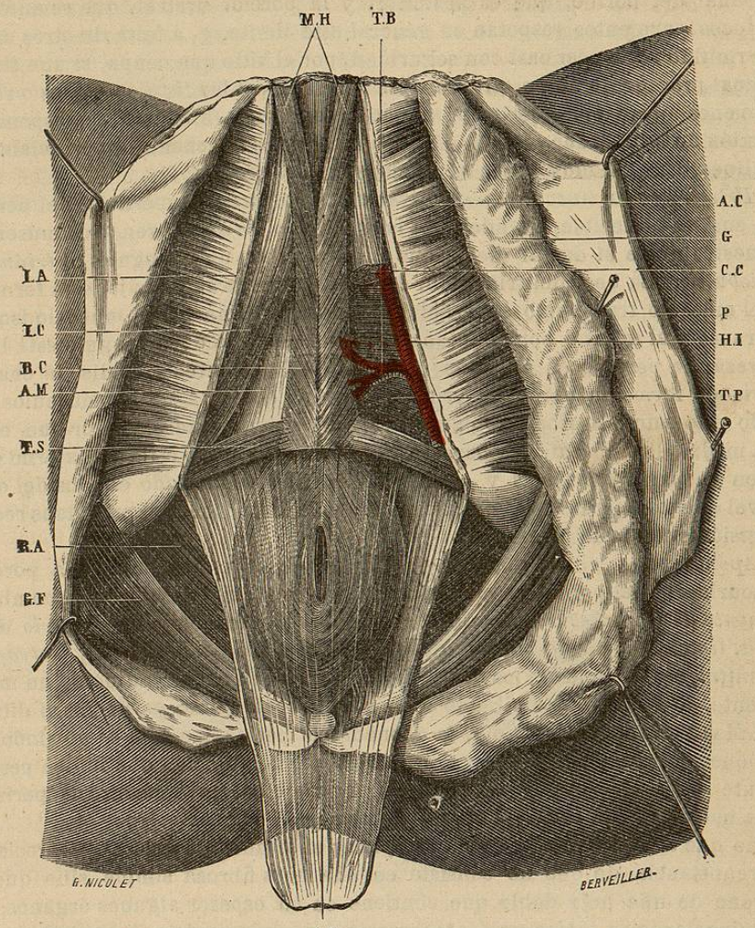

Fig. 276. — *Región del periné en el hombre*

AC, aponeurosis crural.
AM, aponeurosis media del periné o ligamento de Carcassonne.
AS, aponeurosis superficial del periné. Está desprendida por delante y arriba e invertida hacia abajo y atrás por delante del ano.
BC, músculo bulbocavernoso.
CC, cuerpo cavernoso.
G, capa grasienta subcutánea.
GF, músculo glúteo mayor.
HI, arteria pudenda interna.
IA, inserción de la aponeurosis superficial al labio externo de la rama isquiopubiana.
IC, músculo isquiocavernoso.
MH, músculo de Houston (porción anterior del bulbocavernoso).
P, piel.
RA, músculo elevador del ano.
TB, arteria transversal del bulbo.
TP, músculo transverso profundo o de Guthrie.
TS, músculo transverso superficial del periné

pleto este órgano hasta la raíz del glande, en donde se fija, constituyendo la *fascia penis,* descrita en la página 889.

Esta aponeurosis contribuye a formar una vaina cerrada inferiormente

a nivel del músculo transverso, y superiormente en el glande; más adelante volveremos sobre este particular. Con su reflexión hacia abajo, la aponeurosis superficial establece una línea de demarcación bien circunscrita entre la porción anal del periné, que es posterior, y la porción uretral, que es anterior. Los focos purulentos respetan en general este límite, y, a falta de otros datos, es permitido reconocer casi con seguridad, por el sitio que ocupa, si una fístula perineal procede de una u otra de estas porciones; si las fístulas anales o rectales se encuentran por detrás de la línea biisquiática (a la cual corresponde la reflexión de la aponeurosis), las fístulas uretrales se encuentran por delante de esta línea. Existen muy pocas excepciones a esta regla.

Primera capa muscular. — Separada la aponeurosis superficial del periné, o, lo cual es preferible, cuando se la ha invertido, se descubren tres músculos, dispuestos entre sí de tal modo, que circunscriben un triángulo, el *triángulo isquiobulbar*. La base del triángulo, dirigida hacia atrás y abajo, está formada por el músculo transverso superficial, el borde externo por el músculo isquiocavernoso y el interno por el bulbocavernoso. El área del triángulo está llena de grasa; se percibe en ella una porción de la aponeurosis media, la cual de este modo forma la pared superior de la vaina ocupada por los músculos. No siendo este punto a propósito para describirlos, me limitaré a decir que, en la línea media, los músculos transversos, bulbocavernosos y esfínter externo confunden en parte sus fibras y se entrecruzan los de un lado con los del otro. A nivel de este encruzamiento existe un rafe celuloso, sobre el cual debe recaer la incisión en la talla prerrectal.

Aponeurois perineal media. — Esta aponeurosis, especial de la porción génitourinaria del periné, es muy importante y ha recibido diferentes nombres: *ligamento de Carcassonne, ligamento subpubiano, ligamento suspensorio de la uretra, ligamento triangular de la uretra, aponeurosis pubiorrectal, diafragma urogenital*, etc. Asimismo, los diversos autores la han comprendido de un modo diferente, lo cual ha contribuído a obscurecer este punto ya de por sí difícil. Para MALGAIGNE, por ejemplo, la aponeurosis perineal media es un sinónimo de aponeurosis inferior del elevador del ano, «denominación que indica perfectamente sus inserciones y relaciones». Ahora bien, la aponeurosis perineal media nada tiene de común con la del elevador.

Lo que también contribuye a complicar el estudio de esta aponeurosis, es la circunstancia de que no consiste en una hoja fibrosa simple, sino que se compone de una hoja doble que contiene en su espesor algunos órganos; las denominaciones de *tabique* y *diafragma* se aproximan más a la verdad.

Sea como fuere, con el nombre de aponeurosis media del periné se designa un plano músculofibroso que llena el espacio subpubiano (fig. 277). Su forma es triangular; el vértice del triángulo corresponde al ligamento subpubiano; la base desciende hasta por delante del ano; se detiene en el borde posterior del músculo transverso superficial y, por consiguiente, en la línea biisquiática. De sus tres bordes, dos son laterales y se fijan al labio interno de la rama isquiopubiana; el tercero, posterior, es cóncavo, cortante, y se continúa hacia abajo con la aponeurosis perineal superficial, y por arriba con la aponeurosis prostatoperitoneal.

Una de las particularidades más importantes de este tabique es el ser atravesado por la porción membranosa de la uretra. La principal dificultad del cateterismo consiste en dar vuelta a la sínfisis, lo cual se efectúa bajando entre los muslos del enfermo el mango del catéter; pero para esto es necesario que el pico del instrumento no choque ni contra la pared inferior ni contra la superior; ahora bien, sucede a veces que viene a aplicarse contra esta última a nivel del ligamento de Carcassonne, el cual opone una fuerte resistencia, por cuya circunstancia se le distingue fácilmente cuando se ha adquirido algún hábito en la operación del cateterismo. Para vencer este obstáculo, se retirará ligeramente el instrumento, para introducirlo más en el conducto antes de ejecutar el movimiento de descenso del pabellón.

La aponeurosis media consta de dos hojas, una inferior y otra superior. (Es preciso no confundir la hoja superior con la aponeurosis perineal superior o pelviana, representada por una línea de puntos encarnada en la figura 279). Estas hojas se continúan por detrás: la inferior, con la aponeurosis perineal superficial, y la superior, con la prostatoperitoneal (fig. 280).

Si se separa el músculo bulbocavernoso y se pone al descubierto el bulbo

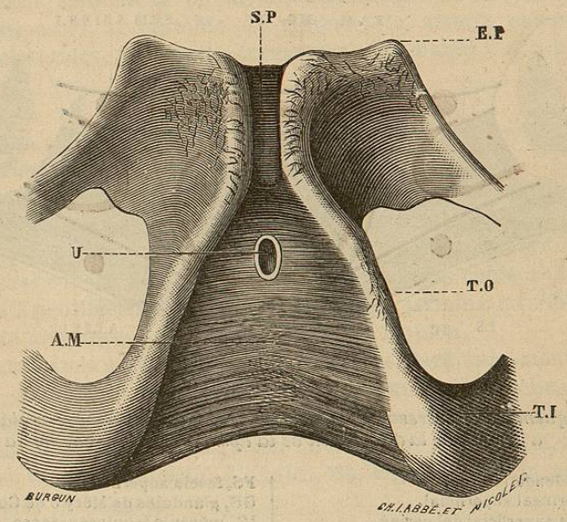

Fig. 277. — *Aponeurosis media del periné, vista de frente*

AM, aponeurosis media del periné.
EP, espina del pubis.
SP, sínfisis del pubis.
TI, tuberosidad del isquion.
TO, agujero obturador.
U, sección de la uretra.

de la uretra, se ve que este órgano no está libre, sino que se mantiene aplicado contra la pared inferior de la porción membranosa; es necesario esculturarlo a pequeños tijeretazos para desprenderlo y encontrar las glándulas de Méry, situadas entre su cara superior y la pared uretral: es que el bulbo y, por consiguiente, las glándulas de Méry están comprendidos en el espesor del tabique subpubiano, o mejor dicho, en un desdoblamiento de su hoja inferior, como he procurado hacerlo comprender por medio del esquema representado en la figura 278.

Diferentes son los órganos que se encuentran en el espesor de la aponeurosis perineal media, entre sus dos hojas; son los siguientes: el músculo *transverso profundo*, llamado también *músculo isquiobulbar* o *músculo de Guthrie*, la arteria y venas pudendas internas y la arteria transversal del bulbo.

El doctor CADIAT ha negado la existencia independiente de los músculos de Guthrie y de Wilson y aun del transverso superficial. Pero las investigaciones del doctor CADIAT únicamente han recaído en niños recién nacidos, en los

cuales los órganos genitales están lejos de haber adquirido todo su completo desarrollo. Sin duda que los resultados histológicos que ha obtenido son muy interesantes, desde el punto de vista de la evolución del suelo de la pelvis; pero sostengo que en el adulto los músculos del periné afectan claramente las disposiciones que voy a describir.

Después de haber levantado la aponeurosis perineal superficial, sepárese el músculo isquiocavernoso. De este modo queda al descubierto la hoja inferior de la aponeurosis media (AM, fig. 276); quítese esta hoja, y desde luego se encontrarán fibras musculares de dirección transversal, que constituyen el músculo transverso profundo o de Guthrie (TP, la misma figura), músculo que es preciso no confundir, como lo hacen algunos autores, con el de Wilson.

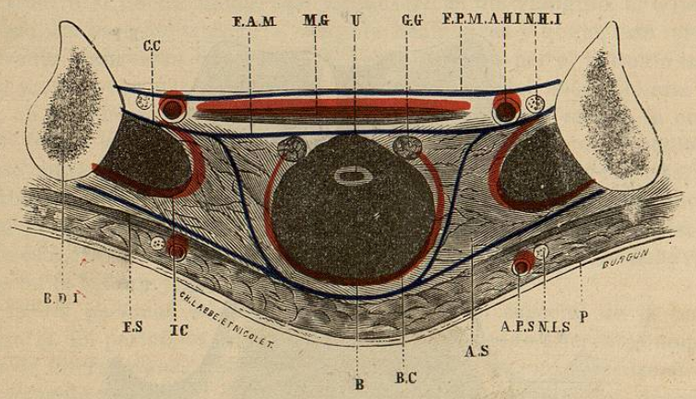

Fig. 278. — *Esquema que representa un corte horizontal del periné, especialmente destinado a demostrar la disposición de la aponeurosis perineal media*

AHI, arteria pudenda interna.
APS, arteria perineal superficial.
AS, aponeurosis superficial del periné.
B, bulbo de la uretra.
BC, músculo bulbocavernoso.
BDI, rama descendente del isquion.
CC, cuerpo cavernoso.
FAM, hoja inferior de la aponeurosis media.
FPM, hoja superior de la aponeurosis media
FS, fascia superficialis.
GG, glándulas de Méry o de Cooper.
IC, músculo isquiocavernoso.
MG, músculo transverso profundo o de Guthrie.
NHI, nervio pudendo interno.
NIS, nervio perineal superficial.
P, piel.
U, sección de la uretra.

El músculo de Guthrie, lo mismo que el tabique en que está contenido, tiene la forma de un triángulo de base inferior. Sus fibras se insertan por cada lado en el labio interno de la rama isquiopubiana, y, en la línea media, a las paredes de la vaina fibrosa y a la porción membranosa. Se comprende que este músculo, por sus contracciones espasmódicas, pueda disminuir notablemente el calibre de la uretra y sirva de obstáculo al cateterismo.

La arteria pudenda interna (figs. 276 y 278), situada igualmente entre las dos hojas aponeuróticas, costea la rama isquiopubiana, detrás de la cual se encuentra en parte oculta, y descansa directamente sobre el músculo transverso profundo. La acompañan sus venas colaterales y el nervio pudendo interno.

Del tronco de la pudenda interna se desprende, casi en ángulo recto, una arteria, a menudo doble, que, marchando de fuera adentro y paralelamente al músculo transverso, va a parar al bulbo de la uretra: es la *arteria bulbar*

o *transversal del bulbo* (TB, fig. 276), que desempeña un papel muy importante en la talla lateralizada.

Por encima del músculo de Guthrie se encuentra la hoja superior de la aponeurosis media, y por encima de esta hoja, el segundo plano muscular, compuesto de los músculos de Wilson, elevador del ano e isquiocoxígeo, que luego estudiaremos.

Resulta, pues, que nos formaríamos una idea muy equivocada de la aponeurosis perineal media si la considerásemos como una simple hoja aponeurótica, análoga, por ejemplo, a la aponeurosis perineal superficial; es un tabique músculoaponeurótico que cierra la porción uretral del estrecho inferior de la pelvis, como el elevador del ano cierra la porción rectal. Este tabique lo atraviese la uretra, e independientemente del bulbo y de las glándulas de Méry, que están contenidas en un desdoblamiento de su hoja inferior, contiene en su espesor: el músculo de Guthrie, la arteria pudenda interna y sus venas colaterales, la arteria transversal del bulbo y el nervio pudendo interno.

Desde ahora estamos ya en disposición de comprender la *talla* llamada *lateralizada,* sus inconvenientes y sus ventajas (1).

La talla lateralizada consiste en penetrar en la porción membranosa de la uretra y en seguida en la vejiga, a beneficio de una incisión oblicua practicada en uno de los lados del periné. Se escoge el lado izquierdo, porque el cirujano opera en general con la mano derecha, y la incisión, comenzada en la línea media, a unos 3 centímetros por delante del ano, termina inferiormente en la parte media de una línea que va desde el ano al isquion.

Es muy curiosa la historia de esta talla; recordaré únicamente que fué, si no inventada, a lo menos vulgarizada por un empírico, JAIME BEAULIEU o fray JAIME. Desechada en Francia, y expulsado su autor, tomó carta de naturaleza en Holanda con RAW, en Inglaterra con CHESELDEN, y luego nos volvió de este último país, en donde la estudió MORAND, de cuya evolución se encuentran muchos ejemplos en Francia.

En la talla lateralizada se dividen sucesivamente: la piel, la capa subcutánea, la aponeurosis perineal superficial, algunas fibras del músculo bulbocavernoso, el músculo transverso del periné, la hoja inferior de la aponeurosis media, el músculo de Guthrie, y luego se punciona la porción membranosa de la uretra sobre el catéter, cuya ranura está inclinada hacia el lado izquierdo. Vemos, pues, que no se encuentra el bulbo de la uretra, que era uno de los más graves inconvenientes de la talla de Mariano Sanctus. Además, como se incinde necesariamente la próstata en el mismo sentido que la incisión cutánea, se sigue el diámetro oblicuo inferior, que es el preferible, y, finalmente, podemos extraer por esta incisión piedras más voluminosas que por la incisión transversal, por cuanto, no sirviéndoles de obstáculo las ramas isquiopubianas, disponen para salir de todo el estrecho inferior de la pelvis.

Estas son las ventajas de la talla lateralizada.

Sus inconvenientes son los siguientes: casi siempre nos vemos obligados a traspasar hacia la izquierda los límites de la próstata y a interesar el plexo venoso prostático izquierdo, lo cual expone a la hemorragia, y antes a la

(1) Aunque las diversas tallas perineales, reemplazadas hoy por la talla hipogástrica, apenas interesan ya a los jóvenes cirujanos, creo conveniente reproducir el texto de mis primeras ediciones, siquiera sea como dato histórico y también como aplicación de la anatomía a la cirugía. — *(N. del A.)*