flebitis y a la infección purulenta. Además, se divide necesariamente la arteria transversal del bulbo, muchas veces voluminosa y siempre profunda: por esto la hemorragia es un accidente frecuente y temible.

La talla lateralizada es preferible, a mi entender, a la talla de Mariano Sanctus y aun a la bilateral de Dupuytren; pero es inferior a la prerrectal de Nélaton. Esta última evita con seguridad el bulbo, hasta en los viejos, no hiere ningún vaso importante y, por lo tanto, es la que mejor pone al abrigo de la hemorragia, de la flebitis y de la infección purulenta, que son las más frecuentes causas de muerte a consecuencia de la cistotomía (1).

*Segunda capa muscular.* — El segundo plano está formado por el músculo de Wilson por delante, el elevador del ano en la mayor parte de su extensión y el isquiocoxígeo por detrás. También se encuentra en este plano el plexo de Santorini.

*Músculo de Wilson.* — No podemos examinar bien los tres músculos precedentes sino por el interior de la pelvis, después de haber quitado el peritoneo, la capa celular subperitoneal y la aponeurosis pelviana. Si, en esta disposición las cosas, dividimos los ligamentos pubioprostáticos, encontramos debajo de ellos un pequeño grupo de fibras musculares encarnadas: es el músculo de Wilson; está separado del músculo de Guthrie, colocado por debajo de él, por la hoja superior de la aponeurosis media. Es un pequeño músculo triangular, radiado, de base superior y vértice inferior. Se inserta por su base en el ligamento subpubiano y por su vértice en la porción membranosa de la uretra.

En un tratado de anatomía topográfica, apenas debería hablarse de los músculos de Wilson y de Guthrie, si no estuviesen muy relacionados con la tan importante operación del cateterismo. Independientemente de las fibras que le son propias, la porción membranosa está, pues, rodeada de una verdadera corona de fibras musculares, lo cual nos explica perfectamente las contracturas espasmódicas de la uretra, causa frecuente de errores de diagnóstico. Ha sucedido muchas veces encontrar un simple espasmo de la uretra donde se había diagnosticado una estrechez orgánica, error tanto más fácil de cometer cuanto que la contractura, cuando es de naturaleza refleja, se produce preferentemente si se emplean candelillas finas y resistentes que punzan las paredes del conducto. En vista de que no es posible pasar la más fina candelilla, se deduce la existencia de una estrechez, siendo así que un momento después penetra fácilmente una sonda de 7 milímetros de diámetro.

El músculo de Wilson ha sido considerado por algunos autores como la parte más anterior del elevador del ano, pero esto es un error: estos dos músculos están completamente separados el uno del otro por la aponeurosis lateral de la próstata (ALP, fig. 280). El músculo de Wilson está comprendido en la vaina prostática, que dentro de poco describiremos, y únicamente tiene conexiones con la uretra; el elevador del ano está por fuera de la vaina y solamente tiene acción sobre el recto.

*Músculo elevador del ano.* — El músculo elevador del ano desempeña el papel de un diafragma que cierra por completo inferiormente la cavidad pelviana. Llena el espacio que dejan libre el recto y la próstata (fig. 280). Hemos

(1) Lo que yo más especialmente he reprochado a la talla lateralizada es la hemorragia, la flebitis y la infección purulenta, accidentes que hoy podemos evitar. Si los cirujanos volviesen más adelante a practicar la talla perineal, lo cual es muy posible, es casi seguro que esta operación obtendría de nuevo el mismo favor de que gozó hasta la segunda mitad del siglo XIX. — *(N. del A.)*



visto ya el importante papel que desempeña en la composición del hueco isquiorrectal. Nace de la cara posterior del pubis y de un arco fibroso que forma parte de la aponeurosis del obturador interno; sus fibras más anteriores forman un borde interno muy limitado, que rodea la próstata sin adherirse a ella, y se dirigen hacia las partes laterales del recto. Las demás se dirigen a la parte posterior del intestino y se fijan al rafe anocoxígeo. Algunas de ellas se confunden con las fibras longitudinales del recto y van a adherirse a la cara profunda de la piel que rodea al ano.

Me contentaré con mencionar el músculo isquiocoxígeo, dependiente del precedente.

*Aponeurosis perineal superior* (FS, fig. 275). — Conocida también con el nombre de *fascia pelvia*, la aponeurosis perineal superior no es otra que la hoja superior de la aponeurosis del elevador del ano. Por lo tanto, este músculo nos ofrece una aponeurosis en cada una de sus caras. La fascia pelvia se confunde por cada lado de la pelvis con la aponeurosis del obturador interno, y por dentro se fija al recto y a la aponeurosis lateral de la próstata. La aponeurosis perineal superior, aunque delgada, se opone, en general, a que las colecciones purulentas desarrolladas por encima de ella vengan a formar prominencia en el periné, en las fosas isquiorrectales, y recíprocamente.

*Capa célulograsienta subperitoneal* (CG, fig. 275). — Entre la aponeurosis perineal superior y el peritoneo se encuentra una abundante capa de tejido celular laxo, provisto de grasa. Esta capa está separada de la masa adiposa que llena el hueco isquiorrectal únicamente por el espesor del músculo elevador con sus dos aponeurosis. El espacio ocupado por esta capa lo ha designado el doctor Richet con el nombre de *espacio pelvirrectal superior*, en oposición a la fosa isquiorrectal, que él llama *espacio pelvirrectal inferior*. He hecho notar ya que una fístula del ano puede subir hasta debajo del peritoneo, circunstancia que hace mucho más peligrosa la intervención quirúrgica. La capa célulograsienta subperitoneal de la pelvis se continúa ampliamente con la de la fosa ilíaca.

Se encuentra, por fin, el peritoneo, cuya disposición relativa a los diversos órganos que atraviesan el suelo de la pelvis he indicado ya.

Las tres aponeurosis del periné, *inferior, media* y *superior*, circunscriben entre sí dos espacios o *vainas aponeuróticas*, que son una inferior y la otra superior. La primera está destinada a contener la porción esponjosa de la uretra y los cuerpos cavernosos; la segunda contiene las porciones membranosa y prostática. Vamos a estudiar sucesivamente estas dos vainas y su contenido.

## VAINA INFERIOR O PENIANA DEL PERINÉ

La vaina aponeurótica inferior o peniana está formada por la aponeurosis superficial del periné inferiormente y la aponeurosis media superiormente. Hemos visto que estas dos aponeurosis se continúan entre sí a nivel del borde posterior del músculo transverso. La vaina inferior empieza en el bulbo y acaba en la raíz del glande, de modo que contiene el pene en su totalidad: por esto la llamo *peniana*. Se ha comparado con bastante exactitud su forma a la de una pistola (fig. 279), cuyo cayado se encontraría en la parte inferior, a nivel del bulbo. Esta vaina no está bien cerrada en la cara dorsal del pene a nivel del ligamento suspensorio.

Esta vaina contiene el bulbo de la uretra, las glándulas de Méry, la porción esponjosa de la uretra y los cuerpos cavernosos. Se encuentra también en ella el triángulo isquiobulbar, circunscrito por los músculos transverso superficial del periné, bulbocavernoso e isquiocavernoso. Cada uno de estos músculos está envuelto por una vaina celulosa, lo cual permite en rigor dividir la vaina inferior en tres compartimientos. Contiene muy poco tejido celular.

La vaina perineal inferior está cubierta por la piel, la fascia superficialis y la capa célulograsienta subcutánea. En esta última capa se encuentra la arteria *perineal superficial*. Situada al principio en el espesor de la aponeurosis media, lo mismo que el tronco de la pudenda interna de que nace, esta arteria rodea o bien atraviesa el músculo transverso y se coloca entre la hoja profunda de la fascia superficialis y la aponeurosis perineal superficial, para terminar en el tabique del escroto. La acompaña la rama inferior o perineal del nervio pudendo interno.

En general, en esta vaina tienen lugar las roturas de la uretra a consecuencia de estrecheces: por esto la infiltración no se propaga hacia el recto en las fosas isquiorrectales. Invade en primer lugar el miembro, pero no permanece mucho tiempo limitada en él, sino que se extiende al escroto, sale de la vaina a nivel del ligamento suspensorio y gana el pubis y las paredes del abdomen, que a veces la orina despega en su totalidad.

Tambien se desarrollan en esta vaina tumores y abscesos urinosos, que tan a menudo son consecuencia de las estrecheces de la uretra. Es preciso distinguir este accidente de la infiltración de orina. Esta se produce bruscamente a consecuencia de una rasgadura de la uretra; la orina invade pronto la vaina inferior sin que nada se oponga a su paso, salva sus límites, se extiende a lo lejos y produce la mortificación de cuanto toca. Prodúcese un flemón gangrenoso de una extraordinaria gravedad.

Los abscesos y el tumor urinosos proceden de un modo muy diferente. La inflamación, que existe constantemente en la mucosa uretral por detrás de la estrechez, se propaga capa por capa, pero lentamente, hasta las capas periféricas. Así se forma paulatinamente en la pared inferior del conducto un núcleo más o menos voluminoso, que puede llegar a adquirir las dimensiones de un huevo de gallina, y cuya dureza es extraordinaria: es el tumor urinoso. Para dar una idea de la consistencia de estos tumores, diré que muchas veces he visto que alumnos de poca experiencia creían ver en uno de esos tumores un encondroma o una exóstosis de la pelvis. En efecto, no sólo tienen mucha dureza, sino que son inmóviles, y, por poco que llenen el espacio comprendido entre los dos isquiones, ninguna línea bien marcada los separa de las paredes óseas. Ocupan exactamente la línea media, lo cual permite distinguirlos de la inflamación crónica de las glándulas de Méry.

Si, a consecuencia de este trabajo preparatorio, el conducto uretral se rompe, se comprende que la orina, encontrándose ante una barrera infranqueable, no pueda infiltrarse; entonces se produce un absceso urinoso. Este absceso puede también desarrollarse sin que exista perforación de la uretra, lo cual se nota en el momento de proceder a la abertura; la perforación se efectúa entonces en los días siguientes. Los tumores urinosos no siempre producen abscesos; la mayoría de ellos desaparecen hasta con mucha rapidez desde el momento que se ha conseguido volver a dar al conducto su calibre normal.

Cuando se forma pus en el fondo de esta masa indurada, el foco está al principio cubierto por una gruesa cáscara muy resistente. Por esto nunca es



posible percibir la fluctuación desde los primeros momentos. Por otra parte, el cirujano obraría mal si para abrir estos abscesos aguardase que se hiciese manifiesta la fluctuación, porque, una vez destruída la cubierta, el absceso

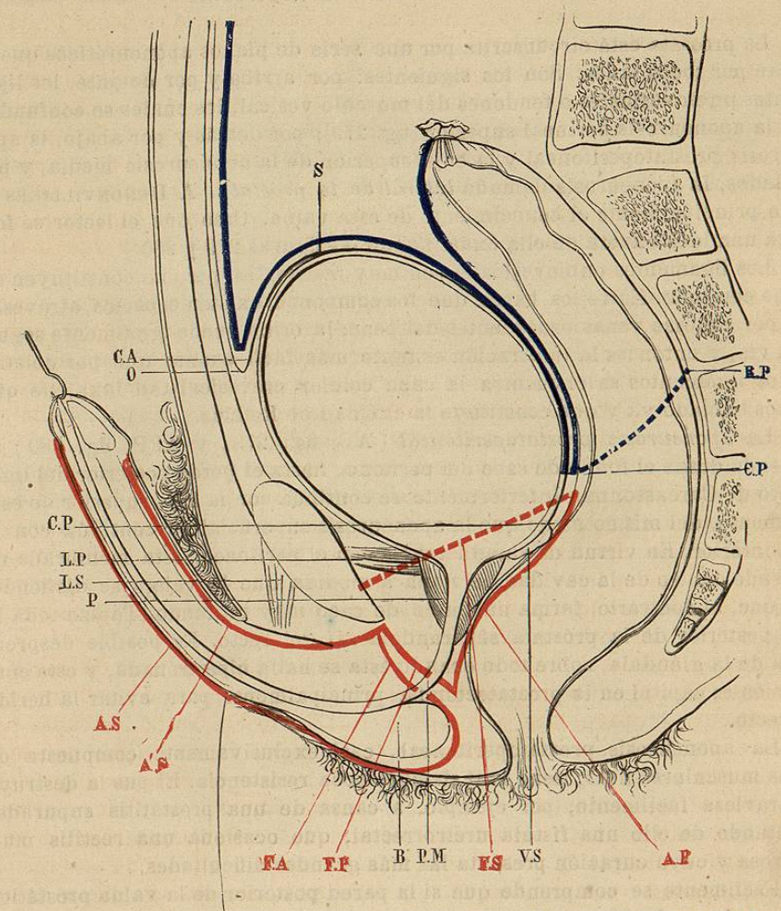


Fig. 279. — *Aponeurosis del periné, vistas en un corte medio vertical anteroposterior*

AP, aponeurosis prostatoperitoneal.
AS, aponeurosis perineal superficial.
A'S, aponeurosis perineal superficial en el dorso del pene.
B, bulbo de la uretra.
CA, fondo de saco anterior del peritoneo o pubiovesical.
CP, tondo de saco posterior del peritoneo o rectovesical.
FA, hoja inferior de la aponeurosis media del periné o ligamento de Carcassonne.
FP, hoja superior del ligamento de Carcassonne.
FS, aponeurosis superior del periné, representada por puntos encarnados.
LP, ligamento pubioprostático.
LS, ligamento suspensorio del pene.
O, uraco.
P, próstata.
PM, porción membranosa de la uretra.
RP, puntos en donde el peritoneo se refleja sobre la cara posterior del recto.
S, vértice de la vejiga.
VS, vesícula seminal.

urinoso podría transformarse en infiltración de orina, afección infinitamente más grave. Por lo tanto, desde el momento que el tumor urinoso se inflama y se hace probable la presencia del pus, debemos abrirlo ampliamente en toda su profundidad sobre la línea media del periné, recordando que a menudo es

necesario atravesar muchos centímetros de tejido indurado antes de llegar al foco.

## VAINA SUPERIOR O PROSTÁTICA

La próstata está circunscrita por una serie de planos aponeuróticos que la aislan por todos lados. Son los siguientes: por arriba y por delante, los ligamentos pubiovesicales o tendones del músculo vesical, los cuales se confunden con la aponeurosis perineal superior (fig. 279); por detrás y por abajo, la aponeurosis prostatoperitoneal y la hoja superior de la aponeurosis media, y por los lados, la aponeurosis llamada *lateral de la próstata*. A DENONVILLIERS se debe principalmente el conocimiento de esta vaina. Creo que el lector se formará una idea exacta de ella examinando las figuras 279 y 280.

Los ligamentos pubiovesicales son muy resistentes, pero no constituyen un plano continuo. Entre los haces que los componen existen espacios atravesados por gruesas venas procedentes del pene; la orina puede igualmente seguir esta vía, y entonces la infiltración es tanto más fácil cuanto que por delante de los ligamentos se encuentra la capa celular prevesical tan laxa, de que hemos hablado ya y que constituye la cavidad de Retzius.

La *aponeurosis prostatoperitoneal* (AY, fig. 279, y APP, fig. 280) se extiende desde el fondo de saco del peritoneo hasta el borde posterior del ligamento de Carcassonne. Inferiormente se continúa con la hoja superior de este ligamento, del mismo modo que la aponeurosis superficial se continúa con la hoja inferior. En virtud de su adherencia con el peritoneo, esta membrana no asciende dentro de la cavidad pelviana a medida que la vejiga se distiende, sino que, al contrario, forma un fondo de saco muy profundo. Tapiza toda la cara posterior de la próstata separándola así del recto. Es posible desprenderla de la glándula, sobre todo cuando ésta se halla hipertrofiada, y esta enucleación es capital en la prostatectomía, principalmente para evitar la herida del recto.

La aponeurosis prostatoperitoneal, casi exclusivamente compuesta de fibras musculares lisas, tiene casi siempre poca resistencia. El pus la destruye y atraviesa fácilmente, por ejemplo, a causa de una prostatitis supurada, resultando de ello una fístula uretrorrectal, que ocasiona una rectitis muy dolorosa y cuya curación presenta las más grandes dificultades.

Fácilmente se comprende que si la pared posterior de la vaina prostática cede antes que haya podido organizarse un dique que se oponga a la infiltración, la orina se esparcirá en seguida por toda la porción anal del periné, invadirá la fosa isquiorrectal, despegará por completo el recto y llegará a un punto más o menos alto de la cavidad de la pelvis. El pene, el escroto y la pared abdominal quedarán absolutamente intactos. Esta variedad de infiltración es aún más grave que la que tiene lugar en la vaina inferior o peniana; a menudo es insidiosa y casi nunca se reconoce su existencia hasta que ha producido destrozos irremediables. Es, por otra parte, muy difícil combatirla, aunque sea al principio. Es afortunadamente rara, y casi siempre sucede a falsas vías hechas en la porción prostática en individuos cuyo lóbulo medio, muy desarrollado, se opone a la entrada de la sonda en la vejiga.

La *aponeurosis lateral* completa la vaina prostática. Es un plano fibroso casi cuadrilátero, colocado de canto a cada lado de la próstata, de manera que podemos considerar en ella una cara interna y otra externa, un borde superior y otro inferior. Se extiende de delante atrás, desde el pubis, en donde se



continúa con los ligamentos pubioprostáticos y la aponeurosis media, hasta el recto, en cuyas paredes laterales se fija; de ahí le viene el nombre de *pubiorrectal*. De arriba abajo ocupa el espacio comprendido entre la aponeurosis perineal superior y la prostatoperitoneal, sobre las cuales se fija. Indepen-

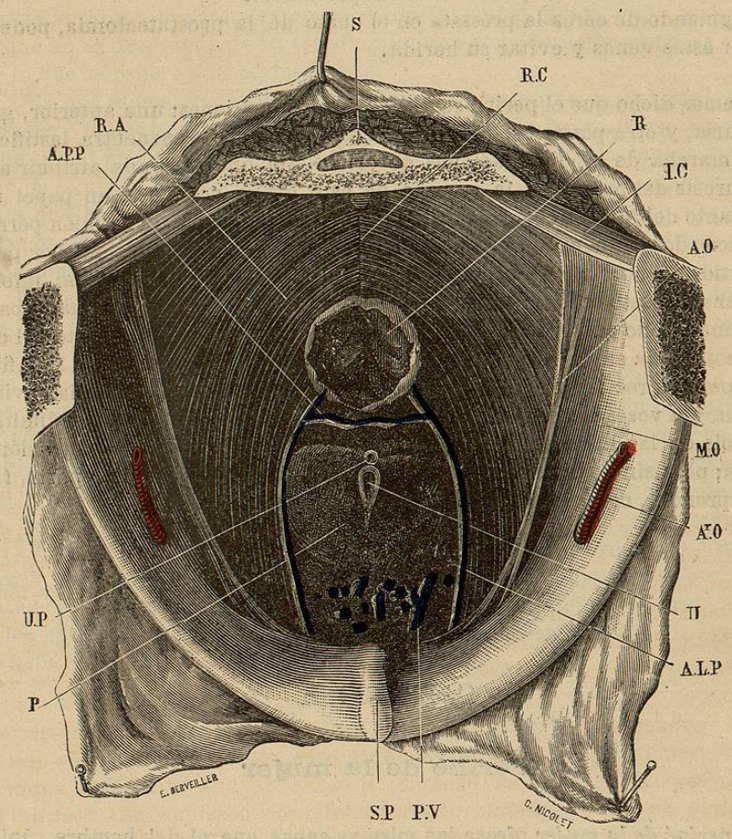


Fig. 280. — *Corte horizontal de la pelvis, pasando por la escotadura ciática mayor y la parte media del sacro, destinado a demostrar la vaina superior del periné o vaina prostática*

AO, aponeurosis del músculo obturador interno.
ALP, aponeurosis lateral de la próstata.
ArO, arteria obturatriz.
APP, aponeurosis prostatoperitoneal.
IC, músculo isquiocoxígeo.
MO, músculo obturador interno.
P, próstata.
PV, plexo venoso prostático.
R, recto.
RA, músculo elevador del ano.
RC, rafe célulofibroso que va desde el ano al coxis.
S, sacro.
SP, sínfisis del pubis.
U, uretra.
UP, utrículo prostático.

dientemente de la próstata, la vaina prostática contiene en su interior el músculo de Wilson y, sobre todo, gran número de venas. Estas forman tres plexos: uno anterior (fig. 280), colocado inmediatamente detrás del pubis, recibe la vena dorsal del pene: tal es el plexo de Santorini; los otros dos son laterales, se encuentran a cada lado de la próstata y se componen de venas muy voluminosas en los viejos. A menudo contienen flebolitos.

Es muy raro ver que se rompan las aponeurosis laterales de la próstata

a consecuencia de lesiones orgánicas de la uretra o de un cateterismo mal hecho; pero en la operación de la talla, fácilmente las interesa la hoja del litótomo, sobre todo en la talla lateralizada, condición favorable a la infiltración de orina que en este caso se produce en la porción anal del periné; resulta igualmente invadido el tejido celular subperitoneal.

Siguiendo de cerca la próstata en el curso de la prostatectomía, podemos apartar estas venas y evitar su herida.

Hemos dicho que el periné se divide en dos porciones: una anterior, génitourinaria, y otra posterior, rectoanal. Esta división se encuentra justificada por la marcha de las infiltraciones de orina. Sin que pretenda atribuir a las aponeurosis del periné en la marcha de este grave accidente un papel más importante del que les corresponde, es indudable que su disposición permite establecer dos grandes variedades de infiltración urinosa: una tiene por punto de partida la porción de uretra comprendida en la vaina perineal inferior o peniana; en este caso, la orina invade el pene y el escroto, y gana la pared abdominal, si no se la detiene a tiempo; y la otra procede de la parte del conducto contenida en la vaina perineal superior o prostática; la orina se infiltra por la porción rectal del periné, llena la fosa isquiorrectal, gana la cavidad pelviana y a veces llega hasta la abdominal. Considero que a esto se limita la influencia de las aponeurosis del periné sobre la marcha de la infiltración de la orina; pero sin duda que esta influencia es manifiesta y, por otra parte, fácil de comprender, conocidas las anteriores nociones anatómicas.

---

## CAPITULO II

### Periné de la mujer

El *periné de la mujer* ofrece las mismas capas que el del hombre, únicamente modificadas por la presencia de la vulva y de la vagina.

La porción anal se compone del ano y de los dos esfínteres, externo e interno. Ya he dicho antes en qué se diferencia el ano de la mujer del del hombre. A cada lado se encuentra el hueco isquiorrectal, que es idéntico en los dos sexos.

La porción anterior o génitourinaria del periné está profundamente modificada por causa de la interposición de la vulva y de la vagina. He dicho cómo acostumbraba demostrar esta región en mi clase, a fin de evidenciar la analogía del periné en los dos sexos, y también como medio mnemotécnico. Representaba en el encerado el bulbo de la uretra, el triángulo isquiobulbar, la aponeurosis media, etc., tal como se presentan en el hombre. Separando entonces el bulbo en dos mitades laterales, se obtiene el trazado del periné de la mujer: la hendedura media figura la vulva; cada mitad del bulbo de la uretra viene a representar el bulbo de la vagina; las glándulas de Méry se convierten en glándulas vulvovaginales; el bulbocavernoso se transforma en constrictor de la vagina. El triángulo isquiobulbar tiene los mismos límites, sólo que en la



mujer es más pequeño y está algo rechazado hacia los lados. En este triángulo se encuentran los mismos vasos y nervios que en el hombre.

Las aponeurosis superficial y media se encuentran disminuídas, divididas sobre la línea media y ladeadas. Por lo demás, así como el periné del hombre es importante sobre todo para comprender las infiltraciones de orina, la operación de la talla y la prostatectomía, el de la mujer ofrece muy poco interés, porque no se desprende de su estudio ninguna consideración práctica, si no es por lo que se refiere a la perineorrafia.

¿En qué momento debemos proceder a la restauración del periné? A mi entender, inmediatamente después del parto, o de lo contrario mucho más tarde. En el primer caso, si hay desgarro, uniremos los labios de la herida; pero, si la unión no se efectúa, será preciso dejarlo para muchos meses después hasta que la mujer esté completamente restablecida, porque no sólo no conviene operar durante el período puerperal, sino que es preciso esperar que se haya completado del todo el natural trabajo de restauración.

Se han ideado un gran número de procedimientos más o menos complicados para practicar la perineorrafia (únicamente me ocupo aquí de la rotura completa del periné, aquella en que el esfínter ha quedado totalmente dividido), y es preciso confesar que la mayoría de las veces únicamente se obtenían reuniones parciales; con frecuencia, quedaba consecutivamente una pequeña fístula rectovaginal. Pero hoy poseemos un procedimiento verdaderamente excelente, el de Emmet y Jude Huë, de modo que creo esta difícil cuestión de medicina operatoria definitivamente resuelta. Este procedimiento simple, fácil y rápido, permite la reunión casi de un modo seguro desde la primera tentativa. No sólo se reconstituye el periné, sirviendo de sostén a la matriz, oponiéndose al prolapso y catarro uterinos, sino que restablece inmediatamente su función, suprimiendo la incontinencia de las materias fecales y de los gases. (Para la descripción de este procedimiento, véase mi *Tratado de Cirugía clínica*).

---