# SECCION OCTAVA

## DEL MIEMBRO INFERIOR

Los *miembros inferiores* están destinados a soportar el peso del cuerpo, y para esto deben reunir muchas condiciones indispensables: igual longitud en cada lado, no doblarse por el peso y tener igual resistencia en ambos lados. Deben ser rectilíneos y es preciso que estén compuestos de segmentos movibles unos sobre otros. Sin estas condiciones, es imposible la estación en pie, o bien la marcha es defectuosa y hay claudicación.

Por estas consideraciones debe guiarse siempre el práctico en el tratamiento de las fracturas y de las afecciones articulares. Siendo el miembro superior un órgano de prehensión especialmente y de sustentación el inferior, el primero debe tener por base la movilidad, y el segundo la solidez; por esto, cuando es necesario inmovilizar el uno o el otro, la actitud en que se los coloque debe ser la que mejor les permita cumplir ulteriormente sus funciones. En caso de rigidez o anquilosis, esta actitud es la flexión del codo en ángulo recto y hasta en ángulo agudo para el miembro superior, y la rectitud absoluta para el inferior. Si queda una flexión, aunque sea ligera, del muslo sobre la pelvis o de la pierna sobre el muslo, o del pie sobre la pierna, la marcha es difícil, hay claudicación y se hace imposible si la flexión es muy pronunciada.

La imperiosa regla de conducta que conviene seguir en todas las afecciones del miembro inferior consiste, pues, en enderezarlo desde el primer momento, si no está recto, y mantenerlo absolutamente en esta posición todo el tiempo que haya de durar el tratamiento. Sin duda la anquilosis es siempre un gran defecto, pero lo que a toda costa debe prevenirse es la anquilosis angular; una pierna de madera es preferible a una pierna anquilosada en ángulo recto sobre el muslo; una anquilosis rectilínea, al contrario, es un modo de curación a veces envidiable. El conseguir este resultado depende casi siempre del cirujano, a condición, sin embargo, de intervenir desde los primeros momentos de la afección.

Que un miembro superior sea más corto que el otro, si conserva toda su movilidad, pocos inconvenientes reporta al enfermo; pero no sucede lo mismo con el miembro inferior; por esto debemos hacer todo género de esfuerzos para darle y conservarle su longitud normal en las fracturas.

El miembro inferior se compone, como el superior, de cuatro segmentos, que son: la *cadera,* el *muslo,* la *pierna* y el *pie.* Entre estos diversos segmentos existen articulaciones que les permiten moverse el uno sobre el otro y constituyen otras tantas regiones medias; éstas son las articulaciones *coxofemoral, fémorotibial* y *tibiotarsiana.* Estudiaré estas diversas partes en el orden que he seguido para el miembro superior.



---

## CAPITULO PRIMERO

### De la cadera

La *cadera* es al miembro inferior lo que el hombro al superior, o sea el punto de unión de este miembro con el tronco. El centro de esta región lo constituye la articulación coxofemoral. La parte superior del fémur y una porción del hueso ilíaco forman el esqueleto, y comprende todas las partes blandas que rodean la articulación. Por detrás se encuentra la región glútea; por delante, la parte más elevada del muslo, la que corresponde a la ingle, y, por dentro, la región isquiopubiana u obturatriz. Los límites de la cadera son: por detrás y arriba, la cresta ilíaca; por detrás y abajo, el pliegue glúteo; directamente atrás y adentro, las partes laterales del sacro; por delante y arriba, el arco crural; por delante y abajo, una línea horizontal que, partiendo del pliegue glúteo, viene a terminar en el pliegue génitocrural.

Estudiaré sucesivamente: la *región glútea,* la *región de la ingle,* la *región isquiopubiana* u *obturatriz* y la *articulación coxofemoral.*

### REGIÓN GLÚTEA

Los límites de la *región glútea* son: por arriba, la cresta iliaca; por abajo, el pliegue glúteo; por fuera, una línea extendida desde la espina ilíaca anterosuperior al trocánter mayor, y, por dentro, el sacro y el coxis.

Perfectamente simétricas, las nalgas están poco desarrolladas en el niño, son más salientes en la mujer que en el hombre y forman un relieve variable, que depende sobre todo de la cantidad de grasa que contienen. Las capas de que consta la región son las siguientes:

La piel; la capa célulograsienta subcutánea; la aponeurosis glútea; el músculo glúteo mayor y una porción de glúteo mediano; el glúteo mediano, y, en el mismo plano, los músculos piramidal, géminos, obturador interno, cuadrado crural, y la parte superior del tercer adductor o adductor mayor. En este plano se encuentran igualmente los vasos y nervios ciáticos, rodeados de una capa célulograsienta laxa y abundante; por arriba, la fosa ilíaca externa, y por abajo, el glúteo menor, que únicamente cubre una parte de esta fosa; el esqueleto y los ligamentos sacrociáticos.

Pasemos a estudiar estos diversos planos, deteniéndonos únicamente en aquellos puntos que se relacionan más con la cirugía.

La piel de las nalgas es gruesa y frecuentemente se desarrollan en ella forúnculos.

La capa célulograsienta, muy abundante, está en comunicación con la

del muslo y con la de la cavidad pelviana por las escotaduras ciáticas. Encuéntranse a veces en ella bolsas serosas rudimentarias a nivel del isquion y del trocánter mayor.

La aponeurosis glútea, muy delgada en la parte posterior, es mucho más resistente en la anterior, en donde presta inserción por su cara profunda al músculo glúteo mediano. Superiormente se inserta en la cresta ilíaca, posteriormente en el sacro e inferiormente se continúa con la aponeurosis femoral. De este modo forma una especie de vaina abierta inferiormente hacia el muslo, y también por el lado de la cavidad pelviana por las escotaduras ciáticas.

El músculo *glúteo mayor* se distingue por su espesor y por su disposición

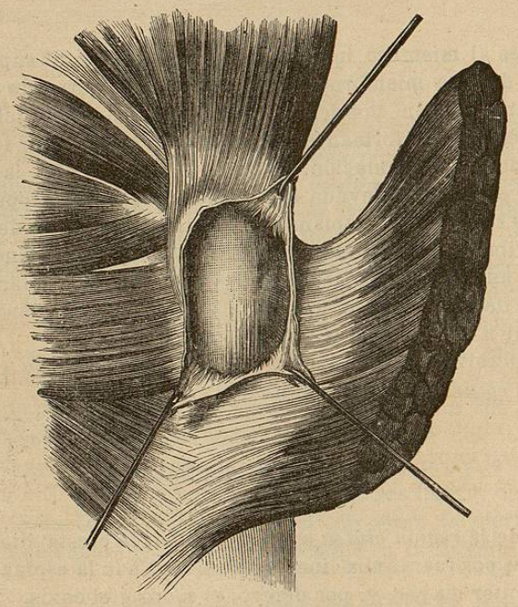

Fig. 281. — *Bolsa serosa del glúteo mayor, situada entre el tendón de este músculo y la cara externa del trocánter mayor*

fasciculada, desde cuyo punto de vista se parece al deltoides. Sus fibras oblicuas hacia abajo y afuera vienen a fijarse por medio de un robusto tendón en la línea que se extiende desde la línea áspera al trocánter mayor. Entre ese tendón y el trocánter mayor existe una extensa bolsa serosa (fig. 281) de cuya inflamación puede originarse un tumor, o ciertos ruidos de difícil diagnóstico. El borde inferior de este músculo determina la existencia del pliegue glúteo, y, por consiguiente, este pliegue asciende y desciende con el músculo mismo. Ahora bien, el músculo, insertándose en el trocánter mayor, sigue los movimientos y los cambios de sitio de esta prominencia ósea, de modo que la situación del pliegue glúteo viene a ser un importante elemento de diagnóstico en las dislocaciones del fémur. La parte más anterior del glúteo mediano es subcutánea, como el músculo precedente, y está cubierta por la aponeurosis glútea, que se desdobla a nivel de la línea de separación de estos dos músculos, para enviar una prolongación por detrás del glúteo mayor.



De este modo este último músculo resulta encerrado dentro de una especie de vaina.

Levantado el glúteo mayor, se encuentran una porción del glúteo mediano y, en el mismo plano, pero por debajo de él, el músculo piramidal. En apariencia estos dos músculos forman uno solo, separados únicamente por un intersticio celuloso, a través del cual pasan los vasos y nervios glúteos, dato que sirve para distinguir el uno del otro. Por debajo del piramidal, y siempre en un mismo plano, se encuentran los dos géminos, separados mutuamente por el tendón del obturador interno, en el cual se insertan. Finalmente, se encuentra el cuadrado crural, que parece ser la parte más elevada del tercer adductor o adductor mayor. Todos estos músculos se insertan por una parte en la pelvis y por otra en el trocánter mayor, formando el *grupo pelvitrocanteriano* (fig. 282).

Cuando la cabeza del fémur se luxa hacia atrás, unas veces descansa sobre el ilion (luxación ilíaca), y otras veces sobre el isquion (luxación isquiática), y como en definitiva sale siempre sensiblemente por el mismo punto del contorno de la cavidad cotiloidea, se ha procurado encontrar la causa que determina la producción de una y otra especie de luxación. Malgaigne creyó encontrarla en los músculos que acabo de enumerar. Según este autor, en la luxación isquiática la cabeza sale siempre por debajo del obturador interno y de los géminos, que son en cierto modo sus satélites; unas veces desgarra únicamente el cuadrado, que está debajo, otras veces tan sólo los géminos, y otras los géminos y el cuadrado a la vez, quedando el obturador interno como una valla para impedir que la cabeza ascienda. En la luxación ilíaca, al contrario, la cabeza sale por encima del obturador interno y no puede descender, por la especie de cincha que le forma este músculo. En 1868 demostré la inexactitud de esta teoría. Es muy cierto que en la luxación ilíaca la cabeza del fémur pasa por encima del obturador interno y que pasa por debajo en la luxación isquiática; pero de ningún modo es este músculo el que limita el grado de ascensión de la cabeza; si, después de haber producido en el cadáver una luxación coxofemoral hacia atrás, se divide el obturador interno, así como cada uno de los demás músculos pelvitrocanterianos, la cabeza no cambia de sitio; en ningún caso es posible transformar la luxación isquiática en ilíaca, y recíprocamente. Es que la situación de la cabeza del fémur no la determinan los músculos, sino la porción de cápsula que ha quedado intacta después del traumatismo. Más adelante volveré sobre este particular al estudiar la articulación coxofemoral.

Me limitaré a indicar la existencia del glúteo menor.

Las dos escotaduras que existen en el esqueleto entre el sacro y el ilíaco quedan convertidas, por los dos ligamentos sacrociáticos, en dos agujeros de tamaño desigual, que inexactamente se denominan *escotaduras ciáticas mayor* y *menor*.

Por estas escotaduras salen los vasos y nervios que se distribuyen por la nalga y cara posterior del muslo. Por la escotadura ciática mayor salen: el músculo piramidal, que la llena en gran parte; la arteria y nervios glúteos, las arterias isquiática y pudenda interna, el nervio ciático y tejido celular. La escotadura menor da paso al tendón del obturador interno y a la arteria y nervio pudendos internos.

Cuando un absceso primitivamente desarrollado en la pelvis viene a formar prominencia en la nalga, sale a través de una u otra de estas escotaduras.

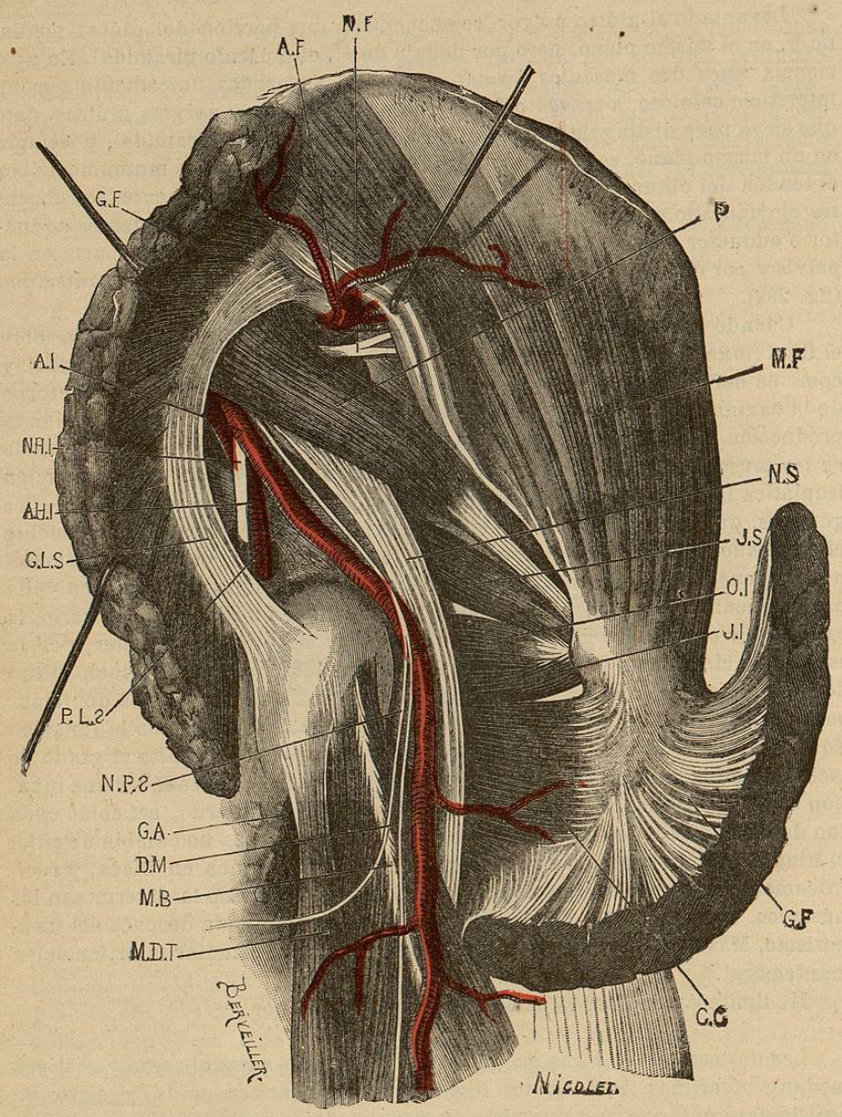


Fig. 282. — *Región glútea.* Adulto; 1/2 del tamaño natural

AF, arteria glútea.
AHI, arteria pudenda interna.
AI, arteria isquiática.
CC, músculo cuadrado crural.
DM, inserción del músculo semimembranoso en el isquion.
GA, músculo tercer adductor o adductor mayor.
GF, músculo glúteo mayor.
GLS, ligamento sacrociático mayor.
JI, músculo gémino inferior.
JS, músculo gémino superior.
MB, músculo bíceps.
MDT, músculo semitendinoso.
MF, músculo glúteo mediano.
NF, nervio glúteo.
NHI, nervio pudendo interno.
NPS, nervio ciático menor.
NS, nervio ciático mayor.
OI, tendón del músculo obturador interno.
P, músculo piramidal.
PLS, ligamento sacrociático menor.



En general, conviene dar salida al pus a nivel del borde inferior del glúteo mayor.

Los vasos y nervios de la nalga se encuentran en la abundante y muy floja capa de tejido celular que existe por delante del músculo glúteo mayor; debemos ocuparnos de ellos un instante.

*Arteria glútea.* — La arteria glútea es la más voluminosa de las que nacen de la hipogástrica. Sale de la pelvis por la escotadura ciática mayor, pasando por *encima* del músculo piramidal y dividiéndose casi en seguida en dos ramas: una *superficial,* que se coloca entre los glúteos mayor y mediano, y otra *profunda,* que corre por entre los glúteos mediano y menor.

Si en la arteria glútea se desarrollase un aneurisma, no habría otro recurso que la ligadura de la hipogástrica. En efecto, casi la totalidad del tronco de la arteria está en el interior de la pelvis. DUBREUIL, midiéndola en 46 sujetos de ambos sexos, ha encontrado que la longitud media de esta arteria, es decir, desde su origen hasta su bifurcación, es de 39 milímetros; pero, según el doctor BOUISSON, la porción extrapelviana del tronco no mide más de 5 milímetros.

No obstante, importa mucho conocer la situación precisa de esta arteria, así como las reglas de medicina operatoria destinadas a ponerla al descubierto. Corresponde poco más o menos a nivel del borde superior de la escotadura ciática mayor, y se encuentra en el trayecto de una línea que va desde la espina ilíaca posterior y superior a la parte media del espacio comprendido entre el isquion y el trocánter mayor. Siguiendo esta línea conviene incindir sucesivamente las muy gruesas capas que la cubren. De esta suerte las fibras del glúteo mayor resultan divididas paralelamente a su dirección. La arteria corresponde al punto de unión del tercio superior con los dos tercios inferiores de la línea. Una vez completamente dividido el glúteo mayor, aconsejo, en los ejercicios de medicina operatoria, introducir el índice en la herida e ir en busca de la escotadura; de este modo se encuentra el borde superior abovedado; la arteria se encuentra en la parte más elevada de este borde.

El doctor DIDAY aconseja tirar una línea desde el coxis al punto más elevado de la cresta ilíaca y practicar una incisión perpendicular a ella y que pase por su parte media. Por lo demás, se comprende que, conocida la posición exacta de la arteria glútea en su punto de emergencia, podamos llegar al vaso por incisiones verticales u oblicuas en sentidos diferentes.

Las *venas glúteas* son ordinariamente múltiples, y rodean la arteria por todos lados. Esta va igualmente acompañada del nervio glúteo superior.

*Arteria isquiática.* — Nace de la hipogástrica, ya aisladamente, ya por un tronco común con la glútea o la pudenda interna. En volumen es intermedia entre estas dos últimas. La isquiática sale de la pelvis por la parte inferior de la escotadura ciática mayor, *por debajo* del músculo piramidal, en compañía de la pudenda interna y del nervio ciático mayor, entre los cuales se encuentra; el ciático está colocado a la parte de afuera. Esta arteria es notable por la rama que da al nervio ciático mayor y sobre todo por sus ramas anastomóticas con las colaterales de la femoral en la parte posterior del muslo. En una pieza depositada por el doctor MANEC en el anfiteatro de Clamart, esta vía anastomótica estaba ocupada por un vaso del volumen de la femoral. Estas anastomosis ponen en amplia comunicación la hipogástrica con la femoral y constituyen la principal vía para el restablecimiento de la circulación después de la ligadura de la arteria ilíaca externa.

Como la glútea, la isquiática puede ser asiento de un aneurisma o sufrir

una herida. Corresponde poco más o menos a la parte media del espacio comprendido entre el borde posterior del trocánter mayor y la tuberosidad del isquion. El doctor SAPPEY ha practicado la ligadura de esta arteria en el vivo por un aneurisma. En 1878 practiqué yo mismo, con buen resultado, una operación análoga en el hospital Beaujon (1).

La *arteria pudenda interna* sale de la pelvis por la escotadura ciática mayor en el mismo punto que la precedente. Rodea en seguida la espina ciática y entra de nuevo en la pelvis, de modo que apenas se la ve en la región glútea. Hemos visto ya, al estudiar el periné, el sitio que en esta región ocupa.

*Nervio ciático mayor.* — Continuación del plexo sacro, el nervio ciático mayor está situado por fuera de la arteria isquiática y sigue el trayecto de esta arteria. A su salida de la pelvis, es aplanado y descansa sobre la espina ciática, en donde se le puede comprimir. Cuando se trate de explorarlo, o bien si fuese necesario descubrirlo, se le encontrará poco más o menos en la parte media del espacio que separa el borde posterior del trocánter mayor y el isquion, un poco más aproximado a esta última prominencia. En su emergencia de la pelvis se encuentra uno de los puntos dolorosos de la neuralgia ciática. A consecuencia de una contusión de la nalga, no es raro encontrar un derrame sanguíneo debajo del músculo glúteo mayor; resulta de ello una compresión de este nervio y violentos dolores que no desaparecen sino con mucha lentitud.

Al mismo tiempo que los órganos precedentes, el nervio *glúteo inferior* o *ciático menor*, rama colateral del plexo sacro, penetra en la parte inferior de la escotadura ciática por debajo del músculo piramidal NPS (fig. 282).

Los *vasos linfáticos* se dividen en superficiales y profundos: los primeros van a parar a los ganglios inguinales, los segundos siguen el trayecto de las arterias y terminan en los ganglios hipogástricos. A veces se encuentran algunos ganglios por delante del glúteo mayor.

(1) Un joven de veinte años cayó desde un cuarto piso y fué conducido al hospital Beaujon el 8 de Agosto de 1878. No observé otra cosa que una fractura del muslo izquierdo en la parte media, con una herida correspondiente a la fractura, pero sin estar en comunicación con el foco. Aplicóse un apósito, y durante los primeros quince días el enfermo no experimentó novedad particular. A partir de este momento acusó un vivo dolor hacia la nalga izquierda. El dolor aumentó rápidamente y alcanzó una intensidad extremada hasta el punto de no dar un momento de reposo al enfermo. Al mismo tiempo apareció una tumefacción en la región trocanteriana. Esta tumefacción aumentó paulatinamente y bien pronto pude observar un vasto tumor que ocupaba toda la nalga izquierda, notándose señales de una fluctuación profunda. La piel presentaba un tinte encarnado muy pronunciado. Ningún síntoma podía hacer sospechar la existencia de un aneurisma difuso, y ni por un momento pensé en semejante afección. Creyendo que se trataba de un vasto absceso subglúteo ocasionado por la herida del muslo, el día 22 de Septiembre cloroformicé al enfermo y practiqué una incisión vertical detrás y por encima del trocánter mayor, y luego la profundicé capa por capa. No me percaté de mi error hasta que penetré en una bolsa llena de coágulos blandos y negruzcos. De la parte media de la incisión vertical, hice partir desde luego una segunda, que dirigí horizontalmente hasta el sacro, interesando el espesor y la amplitud totales del músculo glúteo mayor. Toda esta vasta región estaba desprendida y llena de coágulos. Quité éstos rápidamente con la mano y, después de haber limpiado la bolsa, me dirigí a la escotadura ciática. En aquel momento se escapó de la isquiática a nivel del borde inferior de la escotadura y por debajo del músculo piramidal un chorro de sangre rutilante. Cogí la arteria con unas pinzas, pero era tan profunda que tres veces consecutivas salióme frustrada la tentativa de colocarle un hilo. Por otra parte, estaba demasiado poco aislada para que me atreviese a limitarme a la torsión; en vista de esto, me decidí a la forcipresión, dejando colocadas unas pinzas hemostáticas. Existía en este caso una fractura de la espina ciática y la arteria había sido desgarrada por una esquirla cuya punta toqué con el dedo. Llené la bolsa de cordonetes de hilas, empapadas en una fuerte solución fenicada, y reuní la incisión horizontal por puntos de sutura después de haber colocado un grueso tubo de desagüe saliente por ambos extremos. Retiré las pinzas cuarenta y ocho horas después. La curación se efectuó lentamente, pero fué completa. — *Nota del autor.)*



## REGIÓN DE LA INGLE

Una línea que va desde la espina ilíaca anterosuperior al trocánter mayor por fuera; otra horizontal continuando el pliegue glúteo sobre la cara anterior del muslo por abajo, y el arco crural por arriba, constituyen los límites de la *región de la ingle.*

Para que en el lenguaje haya la mayor precisión posible, conviene no confundir las expresiones *región de la ingle* y *pliegue de la ingle.* El pliegue de la ingle no es otra cosa que la línea de intersección entre el muslo y el abdomen, tal como viene representado en la página 694; está en relación con el conducto inguinal y con el anillo crural. En la página 659 he dado ya las razones por las cuales he creído conveniente estudiar el conducto crural junto con el abdomen, aunque en realidad forme parte del muslo; resulta, pues, que en la región de la ingle encontraremos algunos elementos que nos son ya conocidos. Sin duda que este método tiene algo de artificial, pero no es posible evitarlo. No obstante, no hay ambigüedad en las expresiones siguientes: *conducto inguinal, conducto crural, región de la ingle.* A mi entender, éstas son las subdivisiones que deberían adoptarse definitivamente para evitar toda confusión. El título de *región inguinocrural,* propuesto por el doctor RICHET, tiene para mí el inconveniente de dar a entender que se trata de la descripción de los conductos inguinal y crural, siendo así que el primero de estos conductos es completamente ajeno a dicha región.

### Superposición de los planos

Procediendo de delante atrás, hemos de considerar, en la región de la ingle, los planos siguientes:

La piel;
La capa grasienta subcutánea;
La fascia superficialis;
La aponeurosis femoral (hoja superficial);
Una primera capa muscular y los vasos femorales;
La aponeurosis femoral (hoja profunda);
Una segunda capa muscular;
La articulación coxofemoral.

*Piel.* — La piel de la ingle es muy fina y está cubierta de pelos en la parte interna de la región. Muy adherente por su cara profunda a nivel del pliegue de la ingle, está libre en los demás puntos, es muy movible y se desprende fácilmente de los tumores que cubre. Contiene en su espesor gran número de folículos sebáceos que segregan un humor que, acumulándose, sobre todo en los sujetos de mucha gordura, puede ocasionar la aparición de un *intertrigo.* Cuando se divide la piel del pliegue de la ingle, por ejemplo, para abrir un bubón, es preferible que la incisión sea perpendicular y no paralela a este pliegue. Cuando la incisión es paralela, los bordes de la herida se mantienen aproximados y hasta tienen tendencia a abarquillarse hacia dentro. Por el contrario, cuando se hace perpendicular, los bordes se separan de tal modo, que podemos limitarnos a una simple punción, lo cual disminuye mucho la extensión de la cicatriz.

Las quemaduras, bastante frecuentes en la región de la ingle, dejan tras sí una cicatriz retráctil que ocasiona la flexión permanente del muslo sobre la pelvis y dificulta la marcha. Conviene, pues, mantener al miembro en la extensión completa hasta la curación definitiva. Muchas veces, especialmente en quemaduras de la ingle, he aplicado gran número de injertos sobre la herida, según el método del doctor REVERDIN, sin que con todo haya podido evitar la producción de tejido cicatricial retráctil. Nada hay más difícil que combatir la acción de este tejido; la simple incisión de la brida casi nunca es suficiente; para conseguir algún resultado es necesario interponer entre los labios de la herida un colgajo de piel sana, tomado de algún punto próximo o lejano.

La piel de la ingle raras veces es sitio de ulceraciones primitivas; las que en ella se observan dependen de afecciones desarrolladas en otro tejido inmediato.

Las heridas de la ingle deben a la proximidad de la cavidad abdominal y de los vasos voluminosos su especial gravedad. Al estudiar estos últimos nos ocuparemos de la conducta que debe seguir el cirujano ante su herida.

La capa grasienta subcutánea varía mucho en espesor en los distintos sujetos y, por lo demás, no ofrece ninguna particularidad digna de mención.

*Fascia superficialis.* — Lo mismo que en el abdomen, en la ingle, la fascia superficialis se desdobla en dos hojas: una superficial y otra profunda. La primera se continúa con la hoja correspondiente de la pared abdominal, y la segunda se fija fuertemente al arco crural: por esto los tumores que en el pliegue de la ingle se desarrollan debajo de la hoja profunda, tanto si es hacia el abdomen como hacia el muslo, están perfectamente circunscritos. Entre estas hojas se encuentra una cantidad mayor o menor de grasa. En ciertos sujetos que han llevado durante mucho tiempo braguero, no sólo la piel de la ingle está engrosada, sino que puede desarrollarse, por debajo de ella y por delante del saco de la hernia, una verdadera bolsa serosa. Fácilmente se comprenderá cuánto esta disposición complica la quelotomía, pues el operador puede creer haber penetrado en el saco, cuando todavía se encuentre a mayor o menor distancia del mismo. Uno de nuestros colegas ha publicado un caso de esta naturaleza, en el cual no pudo llegar hasta el intestino; en su consecuencia, los fenómenos de estrangulación persistieron, y únicamente la autopsia pudo revelar la causa del error.

*Ganglios linfáticos de la ingle.* — Entre las hojas de la fascia superficialis se encuentran arterias, venas y sobre todo ganglios linfáticos, órganos, estos últimos, que desempeñan el principal papel en la patología de la ingle, y por esto he de insistir en ellos. Se dividen en *superficiales* y *profundos,* según que se encuentren por delante o por detrás de la fascia cribriformis. Otra división muy importante es aplicable a los ganglios superficiales: unos ocupan la parte superior de la región, el pliegue de la ingle propiamente dicho, y se llaman *ganglios inguinales;* los demás, situados por debajo de los precedentes, son los *ganglios crurales.*

En general, la forma de estos ganglios linfáticos es oval; su eje mayor es paralelo al pliegue de la ingle, al paso que el de los crurales le es perpendicular, es decir, paralelo al del muslo.

Los dos grupos de ganglios superficiales difieren también esencialmente entre sí por sus vasos aferentes. A los ganglios inguinales van a parar: los linfáticos de la porción infraumbilical de la pared del abdomen, los de la nalga, los del ano y una parte de los correspondientes a los genitales externos.



A los ganglios crurales van a parar los linfáticos del miembro inferior. En la mujer, algunos linfáticos de la vulva terminan a veces en los ganglios crurales; he tenido en mi visita a una enferma que, con un chancro en la horquilla, tenía dos bubones crurales supurados.

Los vasos que parten del ano y de los genitales externos terminan en los ganglios inguinales más internos, los de la nalga en los externos y los de la pared abdominal en los medios. No tengo necesidad de insistir acerca de la importancia de estas disposiciones, pues se comprende hacia dónde deberemos quilla, dirigirnos para encontrar el punto de partida de una adenitis.

Los ganglios linfáticos de la ingle pueden sufrir las mismas alteraciones que he indicado al hablar de los del cuello; sin embargo, su infarto espontáneo es mucho menos frecuente que en esta última región. El bubón de la ingle es casi siempre sintomático de una lesión próxima; con todo, algunas veces se encuentra una adenitis tuberculosa, que se distingue, como todas las lesiones de esta índole, por su importuna duración. La medicación más eficaz contra semejante dolencia la constituyen el tratamiento general, la compresión y la ignipuntura. Sin embargo, si el tumor está bien limitado, será preferible practicar la extirpación. La proximidad de la cavidad abdominal y el desarrollo posible de una peritonitis, como de ello ha citado dos ejemplos el doctor L. LABBÉ, dan a las adenitis de la ingle una gravedad especial; con todo, este accidente es extraordinariamente raro.

Los linfáticos de la ingle pueden sufrir una alteración que no se ha estudiado hasta estos últimos años, y principalmente se ha dedicado a ella el doctor T. ANGER: me refiero a las várices linfáticas.

Existen várices dérmicas, es decir, que ocupan las redes superficiales; várices de los troncos subcutáneos y várices de los troncos subaponeuróticos. Las primeras dan a la piel un aspecto achagrinado, rugoso, y se presentan a veces bajo la forma de pequeñas granulaciones translúcidas, de las cuales algunas quizá se hallan dilatadas en forma de ampolla.

Las segundas revisten el aspecto de cordones nudosos más o menos cilíndricos, algunas veces ampulares y transparentes. Las terceras forman en la raíz del muslo un tumor muy difícil de reconocer y del cual el doctor TRÉLAT ha publicado algunas observaciones con autopsia. Constituyen un tumor blando, pastoso y más o menos reductible, que da la sensación de un lipoma o de un tumor eréctil y que a veces asciende hasta la fosa ilíaca. Llámase *adenolinfocele crural,* manifestación local de una afección general parasitaria, la *filariosis,* especial de los países cálidos y más propiamente de Haití. La extirpación de estos tumores siempre resulta grave a pesar de la asepsia (véase *Escroto*).

En el pliegue de la ingle señaló RUYSCH por primera vez la existencia de una linforragia consecutiva a un traumatismo. Desde entonces se han observado diferentes casos análogos y en diversas regiones.

Por lo general, el grupo superficial consta de una docena de ganglios y a veces más; el grupo profundo o subaponeurótico consta de dos o tres. Estos últimos se encuentran en el interior del conducto crural y por dentro de la vena del mismo nombre. Uno de ellos merece especial mención (fig. 283). He dicho ya que la vaina linfática, es decir, la porción del anillo crural comprendida entre la vena femoral y el borde externo del ligamento de Gimbernat, está ocupada por un ganglio casi constante que une la cadena ganglionar crural a la ilíaca. Este ganglio está separado del peritoneo únicamente por el *septum crural* y la *fascia propria;* ahora bien, es indudable que su inflamación