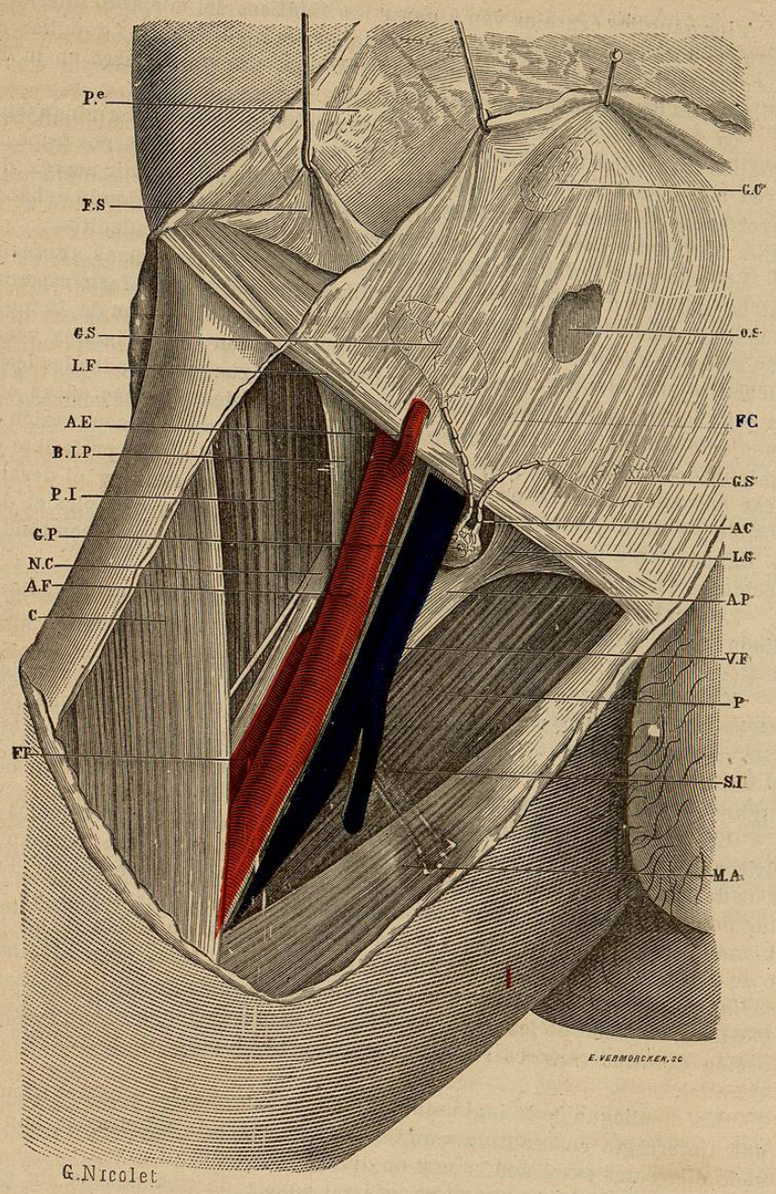

Fig. 283. — *Región de la ingle o del triángulo de Scarpa.* (Lado derecho, adulto; 1/2 del natural). El muslo está en abducción y en ligera rotación hacia fuera

AC, anillo crural.
AE, arteria epigástrica cortada y atraída al exterior. (En este caso nace un poco más abajo que de ordinario.)
AF, arteria femoral.
AP, aponeurosis del músculo pectíneo.
BIP, tirilla iliopectínea.
C, músculo sartorio.
FP, arteria femoral profunda.
FC, fascia cribriformis.
FS, fascia superficialis.
GC, ganglio linfatico crural.
GP, ganglio linfático inguinal profundo.
GS, ganglio linfático inguinal superficial.
LF, ligamento de Falopio o arco crural.
LG, ligamento de Gimbernat.

puede ocasionar accidentes en tanta manera graves que simulen una estrangulación herniaria. Por lo demás, me parece bastante fácil explicar estos fenómenos por el desarrollo de una peritonitis por proximidad, a la cual son debidos los vómitos y la parálisis intestinal momentánea. Si se añade que con los vómitos aqueja el enfermo un violento dolor en el vientre, el cual está meteorizado, y que se encuentra un tumor profundo, liso y redondeado que ocupa exactamente el sitio de la hernia crural, se comprenderá que la confusión tenga lugar y hasta que muchas veces sea imposible evitarla. Sin duda que la falta de deposiciones ventrales no es absoluta como en la estrangulación herniaria, y se encontrará en ello un elemento de diagnóstico; pero la expectación es peligrosa, sobre todo en la hernia crural, y si los accidentes llevan ya cuarenta y ocho horas de duración, es preferible obrar activamente que no limitarse a administrar un purgante. Con tanto más motivo debemos determinarnos pronto a intervenir, cuanto que, en el caso de una adenitis profunda, la operación está tan indicada como si se tratase de una hernia, porque la abertura del absceso ganglionar o el desbridamiento de los ganglios haría cesar todos los accidentes.

Richet cita una operación que vió practicar a A. Bérard en estas condiciones. Diferentes cirujanos han observado casos análogos; por mi parte, operé con buen éxito a un hombre que presentaba todos los síntomas de una hernia crural, siendo así que se trataba de una adenitis profunda.

Aponeurosis femoral o fascia lata. — La aponeurosis femoral forma un manguito fibroso que envuelve todo el muslo y sujeta fuertemente los músculos. Ofrece disposiciones especiales según el segmento del miembro en que se la estudia; pero entiéndase que en este momento me ocupo únicamente de su disposición a nivel de la región de la ingle, tal como viene representada en las figuras 283, 284 y 285.

Por su cara exterior, esta aponeurosis, que es considerablemente fuerte, presta inserción a un músculo corto y aplanado, el tensor de la fascia lata. Imaginémonosla a partir de este punto y sigámosla de fuera adentro. A nivel del sartorio, se adelgaza y forma una vaina célulofibrosa que lo envuelve; cubre en seguida al psoas y se confunde con la vaina propia de este músculo, la *fascia ilíaca.* Llegada a nivel del borde interno del psoas, se desdobla en dos hojas: una superficial y otra profunda. La hoja superficial (fig. 285) pasa por delante de los vasos femorales y se prolonga hasta el músculo adductor mediano, que forma el límite interno de la región. Por arriba, se fija en el arco femoral o, lo cual es más exacto, se confunde en este punto con la aponeurosis del oblicuo mayor y la fascia transversalis para constituir el arco. Hemos visto ya, en efecto (pág. 707, fig. 225), que éste no tiene ninguna fibra propia, sino que es tan sólo el punto de unión de diferentes planos fibrosos. Atraviesan la hoja superficial los vasos linfáticos que van desde los ganglios superficiales a los profundos; en el punto en que la atraviesan estos vasos, Hesselbach la ha denominado *fascia cribriformis,* la cual no es otra cosa que una porción limitada de la hoja superficial de la aponeurosis femoral. En opinión de algu-

MA, músculo adductor mediano.
NC, nervio crural.
OS, orificio de la fascia cribriformis, destinado al paso de la vena safena interna. (La fascia cribriformis fué desprendida e invertida sobre la pared abdominal.)
P, músculo pectíneo.
Pe, piel.
PI, músculo psoas ilíaco.
SI, safena interna.
VF, vena femoral.

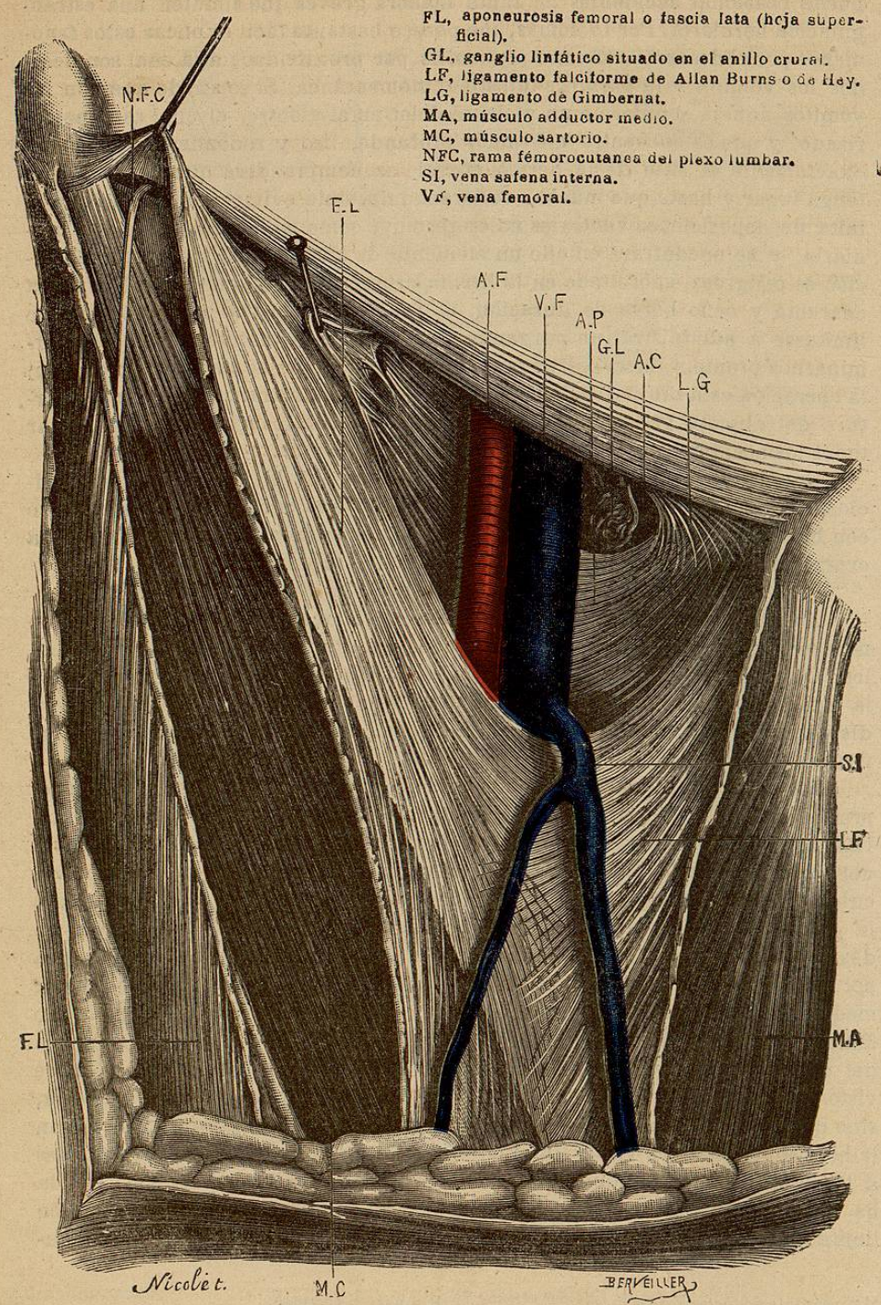

FL, aponeurosis femoral o fascia lata (hoja superficial).
GL, ganglio linfático situado en el anillo crural.
LF, ligamento falciforme de Allan Burns o de Hey.
LG, ligamento de Gimbernat.
MA, músculo adductor medio.
MC, músculo sartorio.
NFC, rama fémorocutanea del plexo lumbar.
SI, vena safena interna.
VF, vena femoral.

Fig. 284. — *Ligamento falciforme de Allan Burns o de Hey.* Lado derecho, adulto; tamaño natural

AC, arco crural.
AF, arteria femoral.
AP, aponeurosis del músculo pectíneo (hoja profunda de la fascia lata).

nos autores, en los agujeros de la fascia cribriformis es el punto en que se estrangula la hernia crural, opinión que no me parece defendible y que he combatido ya (véase pág. 703), a causa sobre todo de las consecuencias prácticas que de ella ha sacado el doctor DEMEAUX por lo que respecta al desbridamiento.

La hoja profunda de la fascia lata pasa por detrás de los vasos femorales, se confunde íntimamente con la cubierta propia de los músculos psoas y pectíneo, y se fija fuertemente por arriba a la eminencia iliopectínea y a la cresta pectínea sobre el ligamento de A. Cooper.

He de recordar aquí una disposición de la aponeurosis femoral que ya he mencionado en la página 702; trátase del ligamento de Allan Burns o de Hey, que he creído conveniente presentar en una figura especial (fig. 284). Conocida con razón con el nombre de *repliegue falciforme,* esta hoja fibrosa se desprende de la aponeurosis que cubre al músculo sartorio, pasa por detrás de la vena safena interna y viene a fusionarse con la aponeurosis pectínea. Puede suceder que este repliegue, más o menos prominente, según los sujetos, constituya un agente de estrangulación para la hernia crural, y precisamente por esto he creído conveniente insistir sobre él.

Al llegar sobre el músculo psoas, tenemos, pues, que la aponeurosis femoral se desdobla para comprender en su espesor a los vasos femorales; la hoja superficial se fija por arriba al arco crural; la hoja profunda se inserta en la cresta pectínea; de esto resulta la formación de una vaina fibrosa ampliamente abierta por arriba del lado del abdomen, cuya abertura constituye el *anillo crural.* Las paredes de esta vaina, a saber: las fascia cribriformis por delante, la fascia ilíaca por fuera y la aponeurosis del pectíneo por dentro, circunscriben el *conducto crural.* Las paredes se aplican cada vez más inmediatamente sobre los vasos y los acompañan hasta la parte inferior del muslo: no es, pues, posible la existencia del orificio inferior del conducto crural; ya he hecho notar que era inexacto considerar como tal, con J. CLOQUET, al agujero que se fragua la safena interna a través de la hoja superficial de la aponeurosis para desembocar en la vena femoral, porque este agujero no existe sino después de haber desprendido de él la safena, como se hizo en la pieza que sirvió para dibujar la figura 283. Esto no priva que pueda considerarse el conducto crural como terminado inferiormente en la desembocadura de la safena interna, a causa de la adherencia que existe en este punto entre las hojas superficial y profunda de la fascia lata, adherencia suficiente para impedir que las vísceras desciendan más abajo, a lo largo de los vasos femorales. Para mayores detalles, remito al lector a los capítulos *Anillo crural* y *Conducto crural.*

Capas musculares. — Existen en la región de la ingle dos planos musculares: superficial y profundo. Constituyen el plano superficial los músculos tensor de la fascia lata y el sartorio por fuera, y el adductor mediano por dentro; el plano profundo comprende: el recto anterior del muslo y el psoas por fuera y el pectíneo por dentro. El primer plano está cubierto por la hoja superficial de la fascia lata, y el segundo por la profunda. Aunque formando dos capas distintas, creo mejor confundir estos músculos en una descripción común.

Cuatro de ellos ofrecen una disposición e importancia especiales y son: el sartorio, el adductor mediano, el psoas y el pectíneo. Están agrupados de modo que forman dos triángulos, de los cuales uno de ellos está dentro del área del otro, el uno es superficial, el otro profundo y tienen una base común, que es el pliegue de la ingle. Esta disposición puede compararse a la que he descrito

al hablar del hueco supraclavicular, en donde existen igualmente dos triángulos musculares que tienen por base común la clavícula. Esta comparación es tanto más exacta, cuanto que, al ir en busca de los vasos, en ambas regiones es necesario pasar del triángulo mayor al menor para encontrarlos.

El sartorio y el adductor mediano circunscriben el triángulo superficial; el psoas y el pectíneo circunscriben el profundo.

El triángulo superficial, llamado también *triángulo inguinal* o *triángulo*

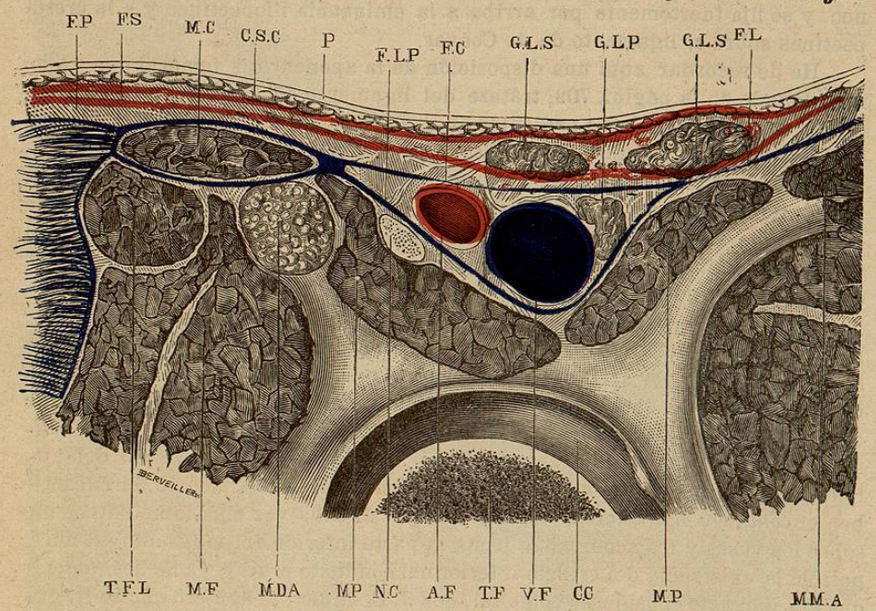

Fig. 285. — *Corte horizontal de la región inguinal derecha a dos dedos por debajo del arco crural y paralelamente a este arco.* Segmento superior del corte. (Adulto; tamaño natural.) Han sido ligeramente separadas las hojas aponeuróticas.

AF, arteria femoral.
CC, cavidad cotilóidea.
CSC, capa subcutánea.
FC, fascia cribriformis.
FL, fascia lata.
FLP, hoja profunda de la fascia lata.
FP, hoja profunda de la fascia superficialis.
FS, hoja superficial de la fascia superficialis.
GLP, ganglio linfático profundo.
GLS, ganglio linfático superficial.
MC, músculo sartorio.
MDA, tendón del músculo recto anterior.
MF, músculo glúteo mayor.
MMA, músculo adductor mediano.
MP, músculo pectíneo.
MP', músculo psoas.
NC, nervio crural.
P, piel.
TF, cabeza del fémur.
TFL, tensor de la fascia lata.
VF, vena femoral.

de Scarpa, es casi equilátero. Los bordes están formados: el externo, por el sartorio, el interno, por el adductor primero o mediano, y la base, que es superior, corresponde al arco crural; el vértice, formado por la convergencia de los dos músculos precedentes, está situado a unos 15 centímetros por debajo del arco. Los vasos femorales se extienden desde la base al vértice del triángulo y lo cortan a manera de bisectriz. Los dos músculos están cubiertos por la hoja superficial de la aponeurosis femoral, que se extiende desde el uno al otro borde.

El triángulo muscular profundo, comprendido en el área del precedente, está limitado: por fuera, por el músculo psoas, y por dentro, por el pectíneo;

la base, que es superior, corresponde igualmente al arco crural, y el vértice resulta de la convergencia en ángulo agudo de estos dos músculos. Los cubre la hoja profunda de la aponeurosis femoral, que se confunde íntimamente con su vaina propia. Los vasos femorales, que miden la altura del triángulo desde la base al vértice, ocupan el fondo del canal que forman estos dos músculos por efecto de la inclinación de sus caras respectivas hacia el eje del miembro.

Hanse encontrado osificaciones del psoas, del recto anterior y principalmente de los adductores. El adductor mediano es con mucho el más frecuentemente atacado del osteoma designado con el nombre de *osteoma de los jinetes.* Sin desechar por completo la hipótesis de la miositis osificante, tengo por más probable que la causa consista en un arrancamiento del periostio en el punto de inserción del músculo en el pubis.

Además, he visto muchos enfermos atacados de una retracción del adductor medio, que con ninguna puede compararse mejor que con la del esternocleidomastoideo. De esto resulta una flexión y una adducción permanentes del muslo. Se podrá, como en el tortícolis, practicar la sección del tendón.

Vasos femorales. — Según acabamos de ver, el triángulo inguinal está formado por los dos planos de músculos que circunscriben cada uno un espacio triangular cuya altura miden los vasos femorales. Respecto de estos últimos, en la región de la ingle considerados, están cubiertos por las capas siguientes: la piel, la capa grasienta subcutánea, cuyo espesor es muy variable según los sujetos, las dos hojas de la fascia superficialis, entre las cuales se encuentran los ganglios linfáticos superficiales, y la hoja superficial de la fascia lata. Existen individuos en los cuales estas capas son tan delgadas, que no parece sino que la arteria late inmediatamente debajo de la piel, y en los cadáveres inyectados a veces forma relieve; en otros, al contrario, ya sea por la abundancia de grasa, ya por la hipertrofia de los ganglios linfáticos, la arteria está situada a mucha profundidad, circunstancia que hace difícil la ligadura de este vaso, tanto más cuanto que no hay ningún punto de referencia bien preciso, sobre todo cerca de la base del triángulo de Scarpa; el sartorio y el adductor mediano están en este punto demasiado apartados de los vasos para poder servir de guía. De ordinario puede decirse que la dirección conocida de la arteria es casi el único punto de referencia

La *arteria femoral* empieza inmediatamente por debajo del arco crural, en donde se continúa con la ilíaca externa; se dirige oblicuamente hacia abajo, adentro y un poco atrás, y su dirección está representada por una línea extendida desde la prominencia iliopectínea al borde posterior de la cara interna del cóndilo interno del fémur. Sin embargo, conviene saber que esta oblicuidad de la arteria no es más que relativa, porque si en el esqueleto tiramos una plomada desde la prominencia iliopectínea, el hilo representa exactamente el trayecto del vaso. Este es, pues, enteramente rectilíneo, y el fémur ofrece una torsión tal que, colocado superiormente por fuera de la arteria, la cruza en la parte media del muslo y se coloca por delante de ella en la corva; pero esto poco importa desde el punto de vista práctico, puesto que se trata únicamente de una cuestión de relaciones.

En su parte superior, la femoral no corresponde exactamente a la parte media del arco crural, como a menudo se dice, sino que se aproxima más a la espina del pubis que a la espina ilíaca anterosuperior: su origen corresponde a nivel de la parte media del espacio comprendido entre la espina ilíaca y la sínfisis (no la espina) pubiana; se encuentra en el ángulo externo del arco cru-

ral, es decir, en el ángulo formado por la convergencia de la fascia ilíaca con el arco crural, mientras que la vena femoral ocupa el ángulo posterior del anillo: la arteria está, pues, situada por fuera y un poco por delante de la vena. Esta relación no tarda en variar; ya en el vértice del triángulo inguinal la vena está en parte cubierta por la arteria, y, como veremos luego, más abajo la vena se coloca directamente detrás de aquélla. En todos los casos, las relaciones entre estos dos gruesos troncos vasculares son muy estrechas; están bastante fuertemente adheridos entre sí, circunstancia que hace difícil y hasta peligroso el aislamiento de la arteria en caso de ligadura. Y esta disposición explica la frecuencia relativa del aneurisma arteriovenoso y de la várice aneurismática de la región que nos ocupa: se comprende, en efecto, que, en las heridas por instrumento punzante o cortante, se interese la vena juntamente con la arteria.

En su origen, la femoral cruza perpendicularmente el borde anterior del hueso ilíaco y descansa directamente sobre la eminencia iliopectínea, la cual le presta un firme punto de apoyo. Este es, en efecto, el sitio de elección para la compresión digital del vaso; pero resulta de la superposición de los dos vasos, por poco pronunciada que ésta sea en el punto en cuestión, que casi siempre se comprimen a la vez la arteria y la vena. VERNEUIL ha indicado el desarrollo posible de una flebitis a consecuencia de esta maniobra. Puede también suceder que al mismo tiempo se comprima el nervio crural, situado en la vaina del psoas, por fuera de la arteria, y separado de ésta únicamente por el espesor de la fascia ilíaca; pero, en general, los dedos deslizan sobre el plano inclinado hacia dentro que forma el músculo psoas; únicamente se comprimiría el nervio inclinando el muslo en la abducción y rotación hacia fuera, actitud que recomienda, sin embargo, RICHET, para evitar la compresión. De todos modos, aplicando el pulpejo de los dedos del todo paralelamente al eje del vaso, se consigue comprimir tan sólo la arteria; pero estas distintas consideraciones han perdido casi todo su valor desde que se emplea para la hemostasia la venda de Esmarch.

Inmediatamente por debajo de la eminencia iliopectínea los vasos femorales abandonan el esqueleto, representado en este punto por la cabeza del fémur, del que los separan el músculo psoas y una cantidad bastante considerable de tejido célulograsiento. Esta disposición explica por qué en la desarticulación coxofemoral podemos cortar el colgajo anterior por transfixión, pasando el cuchillo por delante de la cápsula articular sin herir ni la arteria ni la vena.

En la región de la ingle, da la arteria femoral casi todas sus ramas colaterales; son las siguientes:

La *tegumentaria abdominal,* que nace inmediatamente por debajo del arco crural. Esta arteria atraviesa en seguida la aponeurosis y se distribuye por la capa subcutánea de la pared abdominal;

Las *dos pudendas externas,* de las cuales la una se hace supraaponeurótica; se dirigen hacia dentro para ganar los órganos genitales externos, en donde se anastomosan con las ramas procedentes de la pudenda interna y algunas arterias del cordón espermático;

Las *dos circunflejas anterior y posterior,* que nacen, en general, no del tronco mismo de la femoral, sino de su principal rama, la femoral profunda.

La *femoral profunda* es tan voluminosa que más bien parece un tronco de bifurcación que una rama colateral: por esto algunos autores, considerándolo así, han descrito una arteria femoral superficial y otra profunda, no considerando como femoral propiamente dicha más que al grueso y muy corto

tronco que va desde el arco crural a la bifurcación; pero no veo en esta novedad ventaja alguna. Se ha puesto gran cuidado en estudiar, y es cosa que vale la pena, la distancia que separa el arco crural del origen de la femoral. El doctor C. VIGERIE, en 172 arterias examinadas desde este punto de vista, ha encontrado los resultados siguientes: 28 veces la arteria nacía desde inmediatamente debajo del arco hasta 2 centímetros más abajo; 134 veces de 2 a 4 centímetros, y 10 veces de 6 a 8 centímetros. Resulta, pues, que el origen de la femoral profunda es muy variable; de ordinario nace de 2 a 4 centímetros por debajo del arco, pero puede nacer inmediatamente por debajo de éste, o bien a una distancia de 8 centímetros.

Cuando se practica la ligadura de la femoral en la base del triángulo de Scarpa, no es posible saber de antemano a qué distancia nos encontramos de la femoral profunda, y ni siquiera si ligamos por encima o debajo de ella: por esto nada de extraño tiene que se hayan observado hemorragias secundarias a consecuencia de esta operación. La ligadura de la femoral en la región de la ingle se parece a la de la subclavia por dentro de los escalenos. Colóquese el hilo un poco más arriba o más abajo, el hecho es que casi siempre se encontrará a una distancia insuficiente de una gruesa colateral para permitir la formación de un coágulo. Me refiero especialmente a la ligadura en la base del triángulo, o sea enteramente en la raíz del muslo. No sólo encontramos en este punto las ramas de la femoral y a veces la femoral profunda, sino que es preciso recordar que la epigástrica y la circunfleja ilíaca nacen de la ilíaca externa muy cerca del arco crural. Considero que por este motivo debe abandonarse la ligadura de la femoral inmediatamente por debajo del citado arco.

En dos circunstancias diferentes podemos ser llamados a practicar esta ligadura: por un aneurisma o por una herida. Si se trata de un aneurisma inguinal que ascienda hasta el arco, no hay elección posible, la ligadura debe recaer en la ilíaca externa; pero si el aneurisma está situado más abajo, soy de parecer que es también en este último vaso en el que conviene operar, porque el miembro no está por esto más expuesto a la gangrena, ya que la circulación colateral se restablece principalmente por las ramas de la hipogástrica y las hemorragias secundarias son mucho menos de temer. Si con todo se prefiere descubrir la arteria femoral, aconsejo asegurarse con certeza de si a 1 centímetro y medio por lo menos por encima y por debajo del punto en donde debe aplicarse el hilo, se encuentra la femoral profunda o alguna otra colateral gruesa; en caso afirmativo, en vez de una ligadura, conviene aplicar tres: una en el tronco común, y las otras dos en cada rama de bifurcación. Sin esto, es segura la hemorragia secundaria. Así procedí en 1870, y me felicité de haberlo hecho, con un herido de Beaumont que tenía una fractura conminuta del cuerpo del fémur con desgarro de la femoral, en condiciones tales, que me fué imposible ligarla en la herida.

Cuando se trata de una herida de la arteria femoral, la mejor práctica consiste en ir en busca de los dos extremos de la arteria y ligarla aisladamente; pero el mismo peligro de hemorragia secundaria es siempre de temer, sobre todo por el extremo inferior, si una colateral, y principalmente la femoral profunda, nace a corta distancia. Por esto conviene asegurarse de ello en absoluto. En caso de hemorragia secundaria, sería necesario practicar nueva ligadura, o mejor, ligar la ilíaca externa.

Las heridas de la vena femoral son más graves aún que las de la arteria. La conducta que debe seguirse en este caso ha preocupado mucho a los ciru-

janos. Se sabe que GENSOUL aconsejaba ligar la arteria para oponerse a la llegada de la sangre al miembro inferior, deteniendo así la hemorragia. Antiguamente se temía que ligando la vena se opondría un obstáculo absoluto al regreso de la sangre; pero hoy día se sabe que este temor no es fundado: la circulación se restablece, hasta con bastante facilidad, por las anastomosis situadas en la cara posterior del muslo, como lo ha demostrado muchas veces la flebitis; de modo que, si la vena femoral ha sido herida, es necesario ligar por encima y por debajo de la lesión. En ningún caso se recurrirá a una ligadura lateral, por pequeña que sea la herida.

La vena femoral es sitio frecuente de trombosis, particularmente a consecuencia de un parto. En 1874 publiqué un magnífico ejemplo de trombosis desarrollada en una mujer atacada de fractura bimaleolar por abducción: el maléolo interno arrancado había dividido la piel. Una porción del coágulo se desprendió, penetró en el ventrículo derecho, se adhirió a las cuerdas de esta cavidad y, ante nuestros ojos, hubo de ocasionar al enfermo un síncope mortal. Recuerdo este hecho porque los casos de embolia cardíaca con síncope mortal son muy raros.

He dicho ya que era posible que una flebitis sucediera a la compresión digital de la arteria en el pliegue de la ingle; una flebitis mortal sobrevino en mi visita a un joven a quien había amputado un muslo a consecuencia de un traumatismo, y me pareció que debía atribuirse a la compresión ejercida por la venda de Esmarch, porque toda la porción de vena comprendida entre el muñón y el punto en donde se había aplicado la venda estaba sana. Vemos, pues, que en el muslo es necesario limitarse a ejercer la suficiente compresión para interrumpir el curso de la sangre, lo cual es muy difícil de calcular.

La vena safena interna debe también ocuparnos un instante. Subcutánea hasta la región de la ingle, esta vena, al llegar ordinariamente a 3 o 4 centímetros del arco de Falopio, atraviesa la aponeurosis del muslo para desaguar en la femoral. He dicho anteriormente que J. CLOQUET había considerado, a mi entender equivocadamente, el agujero por el cual penetra en la fascia lata como el orificio inferior del conducto crural.

Es preciso cuidar de no dividir la safena en el primer tiempo de la ligadura de la femoral, si bien la vena está situada un poco por dentro de la línea de incisión.

La safena interna es a menudo varicosa. Forma a veces a nivel de su terminación un verdadero tumor, perfectamente aislado, blando, fluctuante, reductible, y que podría, en un examen muy superficial, hacer creer en la existencia de una hernia crural; pero desciende cuando se comprime por debajo de él, y si después de haberlo reducido se aplica el dedo en el orificio aponeurótico y se manda toser al enfermo, el tumor no se produce. Por otra parte, la sensación que experimenta el dedo no es enteramente igual a la que resulta de la exploración de una hernia, y además, si se ejerce una ligera percusión sobre la vena, se produce en la columna de líquido una oscilación visible a través de la piel, oscilación que se propaga a distancia.

Hase creído que la constricción ejercida por el anillo fibroso sobre la safena interna, a su paso a través de la fascia lata, podía ser la causa de las várices que se desarrollan en su trayecto; tanto es así que HÉRAPATH, citado por MALGAIGNE, llegó a practicar, al parecer con éxito satisfactorio, el desbridamiento de este anillo, al objeto de curar dicha afección. No me considero autorizado para juzgar esta conducta, que, por otra parte, me parece poco razonable.

No diré lo mismo de la sección de una porción de la vena safena interna, aconsejada por TRENDELENBURG contra las várices y de la cual me ocuparé al hacer el estudio de la pierna.

En el mismo plano que los vasos se encuentra el *nervio crural*. Situado en a vaina del músculo psoas (fig. 283) y, por consiguiente, por fuera de los vasos femorales, el nervio crural se presenta bajo la forma de un cordón cilíndrico que bien pronto se expande dividiéndose en gran número de ramas colaterales. Una de ellas (NS, fig. 292), el nervio *safeno interno*, penetra en seguida en la vaina de los vasos y se coloca al lado externo de la arteria, a la cual acompaña hasta el conducto del tercer adductor, en donde la encontraremos más adelante. El nervio crural no se presta a ninguna consideración particular en la región que nos ocupa.

Al estudiar la fosa ilíaca, he insistido en la disposición de la fascia ilíaca y en las dos capas de tejido celular que se encuentran por delante y por detrás de esta fascia. Hemos visto que los abscesos siguen una marcha diferente, según que se desarrollen en una u otra de estas capas. El que se desarrolla en el tejido celular subperitoneal puede, siguiendo los vasos, salir de la pelvis y formar prominencia en la región de la ingle; pero no es esta su marcha más común, las más de las veces despega el peritoneo de la pared abdominal y forma prominencia por encima del arco crural (fig. 226, pág. 712). La fascia ilíaca acompaña al músculo psoas hasta sus inserciones en el trocánter menor, de tal modo que el *conducto ilíaco* se continúa en la región de la ingle. Ahora bien, hemos visto que los abscesos fríos osifluentes, nacidos de las partes laterales de las vértebras lumbares, descienden por el espesor del músculo psoas; acompañan, pues, a este músculo, forman primero un foco en la fosa ilíaca, pasan por debajo del arco femoral y dan lugar a un segundo foco, situado primero por fuera y después por detrás y un poco por dentro de los vasos femorales. Tales son la marcha y el sitio del absceso por congestión, que pudiéramos llamar clásico y que es el que con más frecuencia se observa. Ofrece la forma de alforja y podemos hacer refluir el pus desde la cavidad femoral a la ilíaca. El diagnóstico es, por lo común, muy fácil; no obstante, cuando el absceso contiene gases, como es reductible y se distiende bajo la influencia de la tos, se comprende que, si a estos dos síntomas se añade el zurrido especial, se puede creer en el primer momento en la existencia de una hernia; pero la marcha y el sitio preciso de la afección no tardarán en resolver la duda.

Cuando los vasos están situados por delante de estos abscesos, no pueden comunicarles latidos; pero lo contrario sucederá cuando una colección purulenta se encuentre por delante de la arteria: por ejemplo, cuando el pus haya salido de la pelvis por el anillo crural, o bien se haya desarrollado en la misma región de la ingle, ya sea en el tejido celular, ya sea en uno de los ganglios, los latidos comunicados al foco darán en el primer momento la idea de un aneurisma. No he de establecer aquí el diagnóstico diferencial entre los diversos tumores de la ingle; diré tan sólo que los más célebres errores de diagnóstico se refieren a esta región: hernias y aneurismas han sido tomados, y por consiguiente abiertos, por abscesos, etc. Sin embargo, conviene reconocer que el error resulta más bien de una distracción que no de la dificultad real de establecer el diagnóstico.

Por detrás del músculo psoas se encuentra un órgano cuyas afecciones contribuyen también a complicar el estudio, ya bastante difícil, de esta región: