me refiero a la bolsa serosa situada por delante de la cápsula articular y de la ceja cotiloidea llamada *bolsa serosa del psoas* (fig. 220, pág. 694). No aparece hasta la adolescencia y en el adulto presenta los caracteres siguientes: es extensa, sube hasta cierta distancia en la prominencia iliopectínea, y, lo que más importa conocer, muchas veces está en comunicación con la sinovial coxofemoral a través de una rasgadura de la cápsula. Aunque muy raras, las colecciones líquidas desarrolladas en el interior de esta bolsa se manifiestan bajo la forma de un tumor profundo que levanta los vasos y cuyo diagnóstico tiene sus dificultades. Esta afección podría confundirse con un absceso frío y con un quiste desarrollado en un ganglio o en un antiguo saco herniario. La inflamación de la bolsa del psoas puede propagarse a la articulación, y recíprocamente. Así es que a consecuencia de una psoítis, por ejemplo, cuando existe entre estos dos puntos comunicación, la supuración invade sucesivamente la bolsa serosa, la articulación, y se produce paulatinamente una dislocación de la cabeza del fémur que puede llegar hasta la luxación completa. Por el contrario, una coxalgia o una artritis aguda determinarán a veces la inflamación de la bolsa serosa y un absceso en las partes inmediatas.

REGIÓN ISQUIOPUBIANA U OBTURATRIZ

La región *isquiopubiana* u *obturatriz* comprende todas las partes blandas correspondientes al agujero obturador.

El arco pubiano y el periné por dentro, la articulación coxofemoral por fuera, la rama horizontal del pubis por arriba y la tuberosidad del isquion por abajo constituyen sus límites.

Procediendo de fuera adentro, se compone de las capas siguientes: la piel, la capa subcutánea, la aponeurosis, una capa muscular y la membrana obturatriz.

La piel es fina y lisa; contiene en su espesor gran número de glándulas sebáceas, cuya secreción determina con bastante frecuencia, especialmente en los niños, un eritema.

La capa subcutánea y la aponeurosis no ofrecen nada de particular.

La capa muscular comprende el recto interno, el primer adductor o mediano, el segundo adductor o menor, el pectíneo y el obturador externo, el cual ocupa toda la cara externa de la membrana obturatriz; en la cara interna de esta membrana se encuentra el músculo obturador interno.

La membrana obturatriz cierra en gran parte un ancho agujero, el *agujero obturador* o *subpubiano*. Oval en el hombre y triangular en la mujer, el eje mayor de este agujero está dirigido hacia abajo, atrás y afuera. En su parte superior y externa ofrece un canal oblicuo de atrás adelante y de fuera adentro. Por esta vía es por donde ciertos abscesos pueden pasar desde la pelvis a la raíz del muslo, y recíprocamente. En el hospital de San Antonio he tenido ocasión de practicar la autopsia a un joven que padecía una luxación coxofemoral, quien, a consecuencia de violentas tracciones sobre el muslo practicadas en otro hospital, tenía un flemón en la cadera. Sucumbió a consecuencia de una peritonitis, determinada por el paso del pus a través del conducto subpubiano.

La *membrana obturatriz* tiene cierto grosor y está formada por dos hojas: una anterior y otra posterior. Estas dos hojas, sensiblemente unidas en la

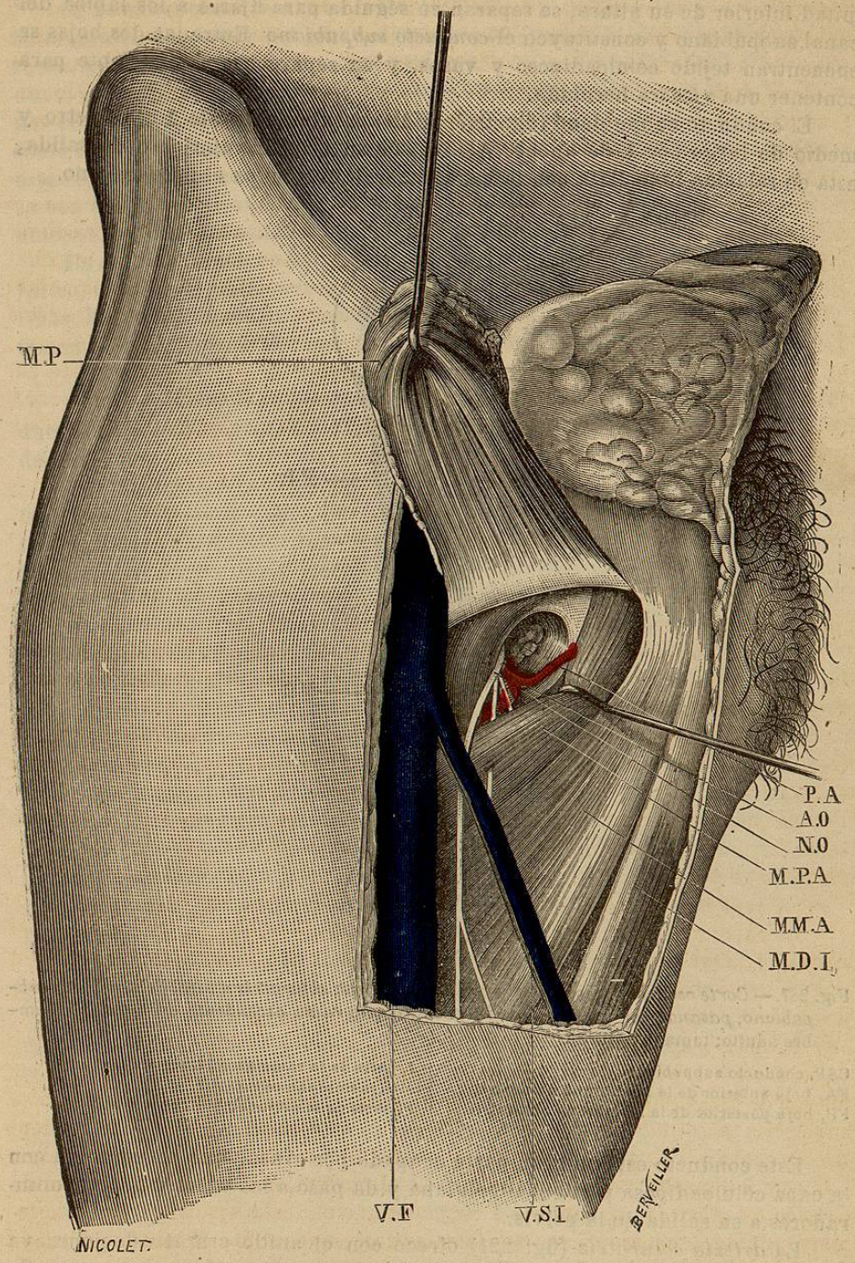

Fig 286. — *Región obturatriz profunda.* (Mujer adulta.) Lado derecho

AO, arteria obturatriz.
MDI, músculo recto interno.
MMA, músculo adductor mediano.
MP, músculo pectíneo (levantado).
MPA, músculo adductor menor separado por [illegible]
NO, nervio obturador.
PA, pelotón adiposo que ocupa el conducto obturador.
VF, vena femoral.
VSI, vena safena interna.

mitad inferior de su altura, se separan en seguida para fijarse a los labios del canal subpubiano y constituyen el *conducto subpubiano*. Entre las dos hojas se encuentran tejido céluloadiposo y vasos, y su separación es suficiente para contener una víscera herniada.

El conducto subpubiano (fig. 287) mide aproximadamente 1 centímetro y medio de largo por 1 de ancho. A nivel de su orificio anterior o de salida, está en relación inmediata con la vena femoral, que ocupa el lado externo.

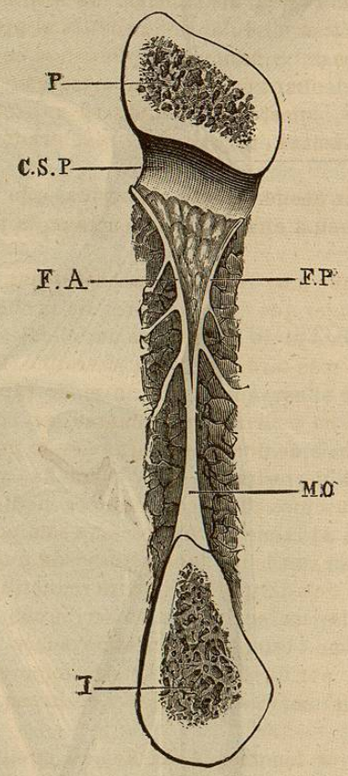

Fig. 287. — *Corte vertical anteroposterior de la membrana obturatriz a nivel del conducto subpubiano, pasando por la eminencia iliopectínea y la rama ascendente del isquion.* Hombre adulto; tamaño natural.

CSP, conducto subpubiano.
FA, hoja anterior de la membrana obturatriz.
FP, hoja posterior de la membrana obturatriz.
I, corte de la rama ascendente del isquion.
MO, membrana obturatriz.
P, corte de la eminencia iliopectínea.

Este conducto está en gran parte ocupado por grasa, que se continúa con la capa céluloadiposa peritoneal pelviana y da paso a los vasos y nervios obturadores a su salida de la pelvis.

La *arteria obturatriz* (fig. 221) ofrece con el anillo crural relaciones ya indicadas en la página 699 y sobre las cuales no volveré en este punto. En general, nace de la hipogástrica, se dirige horizontalmente de atrás adelante hacia el conducto subpubiano, ocupa la parte externa de este conducto y se divide en dos ramas terminales, una externa y otra interna. La externa envía una rama a la articulación coxofemoral, y la interna se distribuye por los adductores. Va acompañada de dos venas que desembocan en la hipogástrica.

El *nervio obturador* es una rama terminal del plexo lumbar. Situado en su origen en el espesor del psoas, desciende entre el nervio crural, que está por fuera, y el tronco lumbosacro, que está por dentro, y se introduce en el conducto subpubiano con la arteria colocada un poco por debajo de él. A su salida del conducto, se divide en cinco ramas destinadas: al obturador externo, al recto interno y a los tres adductores. La rama del adductor mediano atraviesa este músculo un poco por encima del anillo del tercer adductor y se anastomosa con el safeno interno. Por la distribución de este filete nervioso, algunos autores han querido explicar el dolor de la rodilla al principio de la coxalgia.

En el orificio interno del conducto subpubiano se encuentra un *ganglio linfático*, al cual atribuyó Guérin un papel importante en las inflamaciones uterinas. Sappey y Poirier han puesto en duda su existencia, que más recientemente ha afirmado Marcille, porque lo ha encontrado con alguna frecuencia.

La región obturatriz puede ser sitio de hernias que pasan a través del conducto subpubiano y vienen a formar prominencia en la parte superior e interna del muslo.

Estas hernias, aunque muy raras, hasta hoy se han encontrado mucho más frecuentemente en la mujer que en el hombre. Es probable que se produzcan por un mecanismo análogo al de las hernias umbilicales, es decir, que la grasa siga primero la vía que más tarde seguirá el intestino. Cuando un sujeto obeso enflaquece, y sobre todo si esto sucede de un modo rápido, como las paredes del conducto obturador no podrían aproximarse, se comprende que, bajo la influencia de un esfuerzo o de una caída, el intestino pueda introducirse en él.

Esta hernia, siendo de ordinario muy pequeña, y de mucho grosor las capas que la cubren (músculos pectíneo, adductor mediano y adductor menor), no forma relieve debajo de la piel y su presencia sólo podemos sospecharla. No obstante, Velpeau y Béraud han citado el caso de una hernia obturatriz del volumen de una cabeza de adulto y fácilmente reductible. Cuando la hernia es pequeña y se estrangula, los accidentes se atribuyen, por lo general, a una estrangulación interna; no obstante, el enfermo acusa un vivo dolor a nivel del agujero obturador y por dentro de la arteria femoral; el dolor se prolonga a veces en el trayecto del nervio obturador y en la región se nota una ligera pastosidad.

Cuando junto con los fenómenos del íleo se notan estos signos, procede explorar la cara pelviana de la región obturatriz combinando el tacto vaginal, o rectal en el hombre, con la palpación hipogástrica, como lo ha aconsejado el doctor Forget. De este modo se puede llegar, no sólo a diagnosticar la hernia, sino a reducirla.

El doctor Trélat, que en 1872 operó una hernia obturatriz estrangulada, aconseja practicar una incisión vertical de 3 o 4 centímetros de longitud y situada a 20 o 25 milímetros por dentro de los vasos femorales, precaución muy prudente, porque el principal peligro de la operación consiste en la herida de la vena femoral, accidente que acaeció una vez a un cirujano inglés. Se penetra en el intersticio que separa al adductor mediano del músculo pectíneo, y después entre el pectíneo y el adductor menor. Al separar hacia fuera el músculo pectíneo, se comprende a la vez la vena femoral. Si el músculo pectíneo formase una brida muy resistente, dividiríamos transversalmente algunas de sus fibras cerca del arco crural. En este momento se encuentra el tumor, que está en relación con el borde superior del músculo obturador externo, y algunas veces penetra entre el músculo y la membrana obturatriz.

Hasta ahora la estrangulación ha tenido lugar por el rodete fibroso que limita por abajo y adentro al conducto obturador, y no por el cuello del saco. En caso de desbridar, debe tenerse presente que, en general, los vasos están situados por fuera de la hernia. Debe sobre todo recordarse que la vena femoral corresponde al lado externo del saco. Tenemos, pues, que el sitio de elección para el desbridamiento de la hernia obturatriz es la parte interna. Por lo demás, quizá pudiéramos limitarnos a ensanchar el anillo a beneficio de una erina obtusa.

ARTICULACIÓN COXOFEMORAL

Situada profundamente debajo de una gruesa capa de músculos, es difícil llegar a la *articulación coxofemoral*. Las colecciones purulentas que en ella se desarrollan o que de ella proceden quedan siempre circunscritas y no llegan a la piel sino después de haber levantado y desprendido las partes de que están cubiertas. Por la misma razón se las reconoce difícilmente por el tacto, y graves lesiones pueden existir en la nalga cuando apenas se noten algunos pocos síntomas locales; por esto los síntomas locales fisiológicos adquieren aquí la mayor importancia.

La articulación coxofemoral pertenece a la clase de las diartrosis y al género enartrosis. Consta de una cavidad de recepción, la *cavidad cotiloidea*, y de una cabeza ósea, la *cabeza del fémur*. Estudiaré sucesivamente las superficies articulares y sus medios de unión.

Superficies articulares. — La cavidad cotiloidea mira hacia afuera, abajo y adelante. En la cavidad pelviana, corresponde a la superficie cuadrilátera designada con el nombre de *plano inclinado de la pelvis*, superficie cubierta por el músculo obturador interno. El fondo de la cavidad es muy delgado; a veces lo es tanto que es transparente: esta circunstancia inclina a creer que pudiera hundirse fácilmente en una caída sobre el trocánter mayor, y, sin embargo, este accidente es muy raro. Más adelante explicaremos los motivos.

La cavidad está tapizada por una capa de cartílago que se adelgaza cada vez más a medida que se aproxima al fondo. El cartílago falta en un punto ocupado por un pelotón adiposo. El poco espesor que separa la pelvis de la cavidad cotiloidea explica la propagación de las inflamaciones de una a otra parte; un absceso de la cavidad pelviana puede determinar una artritis coxofemoral, y viceversa, ésta puede complicarse con un absceso de la pelvis. En las coxalgias supuradas, es raro observar la destrucción del fondo de la cavidad, al paso que las paredes y los bordes cotiloideos han desaparecido en parte, lo cual depende de que el fondo sufre tan sólo una débil presión.

La profundidad de la cavidad cotiloidea, menor en la mujer que en el hombre, mide en este último de 30 a 35 milímetros.

El contorno de la cavidad, llamado también *ceja cotiloidea*, es regularmente circular y ofrece un diámetro medio de 5 centímetros. Se continúa con el resto del hueso formando declive; no obstante, destaca con bastante limpieza de la superficie del hueso para que pueda fracturarse aisladamente, fractura análoga a la del cuello del omoplato. Cuando esto sucede, el fémur entero se disloca, de modo que podría creerse en una luxación. La reducción se consigue fácilmente, pero el cirujano queda sorprendido al ver que la dislocación se reproduce en seguida, lo cual no sucede jamás en una luxación simple. Los casos de fractura de la ceja cotiloidea son muy raros; en 1860 vi de ello un

ejemplo en la clínica de Denonvilliers, en la que estaba yo de interno; este mismo caso lo observó el doctor RICHET. He observado otros casos después de esta época.

La ceja cotiloidea presenta en su contorno tres escotaduras, que corresponden a la convergencia de los tres huesos de que se compone primitivamente el ilíaco (véase pág. 794); dos son superiores: una anterior y otra posterior; la tercera, que es con mucho la más profunda, es inferior y anterior. Pero, en el vivo, la ceja cotiloidea está nivelada por un rodete fibrocartilaginoso, de modo que estas escotaduras no se notan; así es que por ahora no está bien demostra-

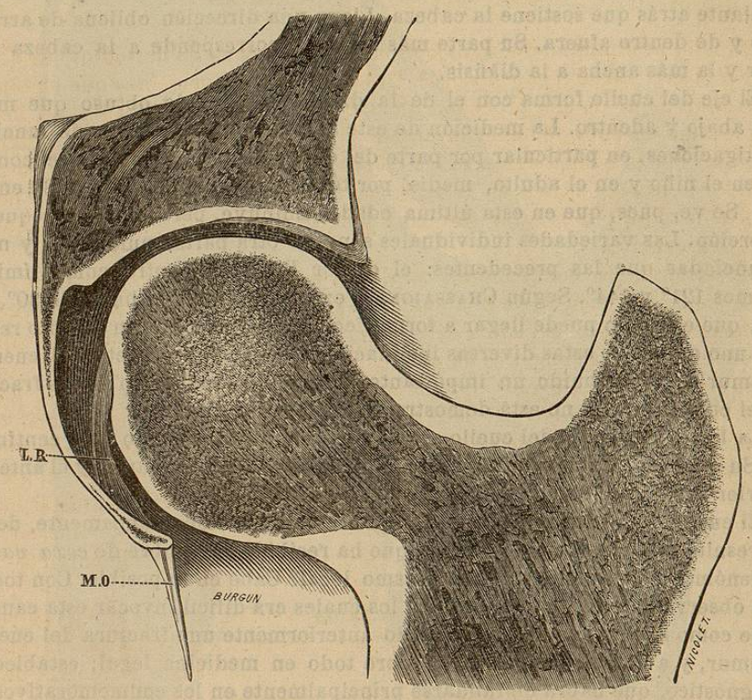

Fig. 288. — *Corte vertical de la articulación coxofemoral pasando por la parte media del ligamento redondo*

LR, ligamento redondo. MO, porción de la membrana obturatriz

do que la cabeza del fémur, cuando se luxa, pase con preferencia por estas escotaduras. Sin embargo, en este dato fundó MALGAIGNE su clasificación de las luxaciones. Más adelante volveré sobre este particular al ocuparme de la cápsula.

El *rodete cotiloideo* ofrece al corte la forma de un triángulo cuya base descansa sobre el reborde y cuyo vértice queda libre. Este último está ligeramente invertido hacia el eje de la cavidad, de modo que se aplica herméticamente sobre la cabeza del fémur. Por dentro se continúa con el cartílago que reviste la cavidad, y por fuera con la cápsula articular. Al pasar sobre la escotadura inferior, el rodete, en vez de nivelarla, pasa de un borde al otro, a manera de puente, y la convierte en un agujero por el cual penetran vasos que se distribuyen por la cabeza del hueso.

Extremidad superior del fémur. — La extremidad superior del fémur se compone: de una cabeza, un cuello y dos tuberosidades: los trocánteres mayor y menor.

La *cabeza del fémur* mira hacia arriba, atrás y adentro. Regularmente redondeada y formando las tres cuartas partes de una esfera, está cubierta de un cartílago más grueso en el centro que en la circunferencia. A algunos milímetros por debajo de su vértice, y en un punto un poco más próximo a su cara posterior que a la anterior, la cabeza del fémur tiene una depresión bastante profunda en la que se inserta el llamado ligamento redondo.

El *cuello del fémur* tiene el aspecto de un pedículo prolongado y aplanado de delante atrás que sostiene la cabeza. Lleva una dirección oblicua de arriba abajo y de dentro afuera. Su parte más estrecha corresponde a la cabeza del fémur y la más ancha a la diáfisis.

El eje del cuello forma con el de la diáfisis un ángulo obtuso que mira hacia abajo y adentro. La medición de este ángulo ha sido objeto de muchas investigaciones, en particular por parte del doctor Rodet. Este autor encontró que, en el niño y en el adulto, medía, por término medio, 131°, y 128° en el viejo. Se ve, pues, que en esta última edad disminuye, pero en muy pequeña proporción. Las variedades individuales son, por otra parte, numerosas y más pronunciadas que las precedentes: el doctor Rodet encontró como límites extremos 121° y 144°. Según Chassaignac, existen diferencias hasta de 90°, es decir, que el cuello puede llegar a formar con el cuerpo tanto un ángulo recto como uno agudo. A estas diversas inclinaciones del cuello respecto del cuerpo del fémur se ha atribuído un importante papel en la producción de las fracturas del cuello, lo cual no está demostrado de un modo absoluto.

La longitud del eje del cuello es, en general, de 3 y medio a 4 centímetros. Su diámetro vertical mide, por término medio, 36 milímetros, y el anteroposterior 25.

El cuello del fémur puede suceder que se deprima espontáneamente, de lo cual resulta una curiosa deformidad, que ha recibido el nombre de *coxa vara*. Este fenómeno ¿es debido a un raquitismo local? Cabe en lo posible. Con todo, yo he observado casos en el adulto en los cuales era difícil invocar esta causa. Parece como si el sujeto hubiese sufrido anteriormente una fractura del cuello del fémur, y a veces es importante, sobre todo en medicina legal, establecer el diagnóstico, que habrá de fundarse principalmente en los conmemorativos y en la progresión del acortamiento del miembro.

Podemos considerar en el cuello del fémur una cara anterior, plana y situada en la prolongación de la cara anterior del cuerpo; la cara posterior, al contrario, es excavada. El borde superior es corto y sensiblemente horizontal; el inferior, mucho más largo, es cóncavo y muy oblicuo.

El *trocánter mayor* forma, en la parte superior y externa de la diáfisis femoral, una apófisis cuadrilátera inclinada hacia fuera y atrás. El borde posterior del trocánter mayor sobresale considerablemente por detrás de la cara posterior del cuello, y de ahí la producción de un ancho canal llamado *cavidad digital*. Resulta de esta disposición que el eje prolongado del cuello del fémur no va a parar a la parte media del trocánter mayor, sino a un punto mucho más próximo a su borde anterior. El eje transversal del trocánter mayor y el del cuello no se continúan directamente; estos ejes forman por su convergencia un ángulo obtuso, saliente hacia delante, a nivel de la línea oblicua que va del trocánter mayor al menor, es decir, en la base del cuello. Robert ha sacado de estas disposiciones importantes consecuencias: un golpe

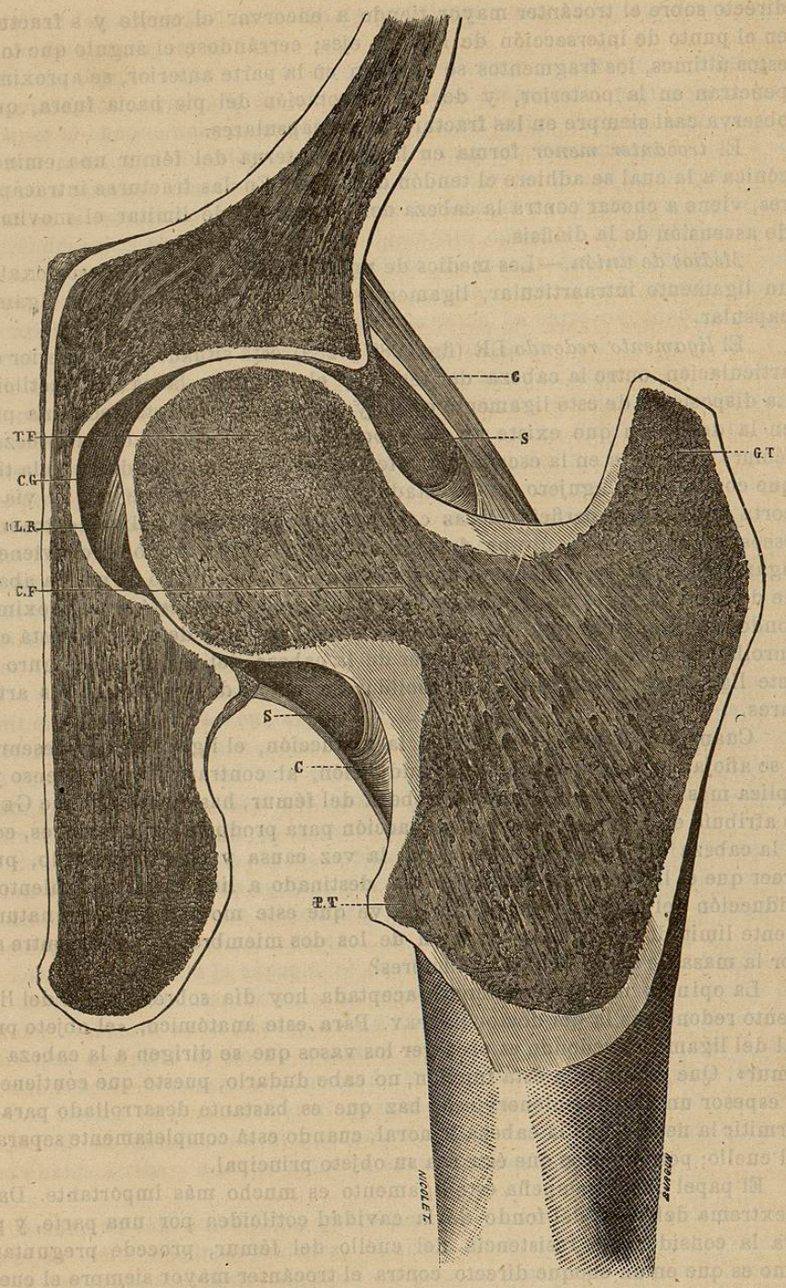

Fig. 289. — *Articulación coxofemoral. Corte vertical y transversal pasando por la parte media del trocánter mayor.* Adulto; tamaño natural

CC, cápsula articular.
CF, cuello del fémur.
CG, cavidad cotiloidea.
GT, trocánter mayor.
LR, ligamento redondo.
PT, trocánter menor.
SS, sinovial.
TF, cabeza del fémur.

directo sobre el trocánter mayor tiende a encorvar el cuello y a fracturarlo en el punto de intersección de los dos ejes; cerrándose el ángulo que forman estos últimos, los fragmentos se separan en la parte anterior, se aproximan y penetran en la posterior, y de ahí la rotación del pie hacia fuera, que se observa casi siempre en las fracturas extracapsulares.

El *trocánter menor* forma en la cara interna del fémur una eminencia cónica a la cual se adhiere el tendón del psoas. En las fracturas intracapsulares, viene a chocar contra la cabeza del hueso y puede limitar el movimiento de ascensión de la diáfisis.

Medios de unión.— Los medios de unión del fémur con el hueso coxal son: un ligamento intraarticular, ligamento redondo, y otro periférico, ligamento capsular.

El *ligamento redondo* LR (figs. 288 y 289) está situado en el interior de la articulación, entre la cabeza del fémur y el fondo de la cavidad cotilóidea. La disposición de este ligamento es muy especial. Se inserta, por una parte, en la depresión que existe un poco por debajo del centro de la cabeza del fémur, y por otra en la escotadura inferior del reborde cotiloideo y en la tirilla que convierte en agujero esta escotadura. No va directamente por la vía más corta a las dos superficies óseas contiguas, como hacen los ligamentos interóseos; así es que esta última denominación de ningún modo le conviene. El ligamento redondo, situado en un plano vertical, es oblicuo de arriba abajo y de dentro afuera, es decir, que su inserción en el fémur está más próxima al fondo de la cavidad que la del hueso ilíaco. Resulta de esto que está como enrollado sobre el segmento inferior de la cabeza del fémur. De seguro que este ligamento no sirve para consolidar la unión de las superficies articulares.

Cuando el fémur se coloca en la abducción, el ligamento se desenrolla y se afioja; cuando se coloca en la adducción, al contrario, se pone tenso y se aplica más fuertemente sobre la cabeza del fémur, hasta el punto que GERDY le atribuía en estos momentos cierta acción para producir las luxaciones, como si la cabeza del fémur pudiera ser a la vez causa y efecto. Se pudo, pues, creer que el ligamento redondo estaba destinado a limitar el movimiento de adducción del muslo; pero ¿quién no ve que este movimiento está naturalmente limitado por la aproximación de los dos miembros inferiores entre sí y por la masa de los músculos adductores?

La opinión más generalmente aceptada hoy día sobre el papel del ligamento redondo es la del doctor SAPPEY. Para este anatómico, «el objeto prinpal del ligamento redondo es proteger los vasos que se dirigen a la cabeza del fémur». Que desempeña esta función, no cabe dudarlo, puesto que contiene en su espesor un haz vásculonervioso, haz que es bastante desarrollado para no permitir la necrosis de la cabeza femoral, cuando está completamente separada del cuello; pero no creo que éste sea su objeto principal.

El papel que desempeña este ligamento es mucho más importante. Dada la extrema delgadez del fondo de la cavidad cotiloidea por una parte, y por otra la considerable resistencia del cuello del fémur, procede preguntarse cómo es que en un choque directo contra el trocánter mayor siempre el cuello es el que se fractura y no la cavidad. ¿No es evidente que, si nada se opusiese a la presión de la cabeza sobre el fondo de la cavidad cotiloidea, ésta se hundiría mucho antes que cediese el cuello? Pues bien, tal es el papel que desempeña el ligamento redondo: *es un ligamento fiador* o *de detención;* se opone a que el vértice de la cabeza haga presión contra el fondo de la cavidad cotiloidea. Así

se comprende la singular dirección de este ligamento y su interposición entre las superficies articulares.

Podría objetarse que el ligamento redondo, aunque resistente, no obstante, los movimientos de rotación del miembro pueden arrancarlo, y que es incapaz de oponer al choque una resistencia igual a la del cuello. Esto es cierto, y, por lo mismo, creo que la función que desempeña no es exclusivamente debida a su resistencia directa. Examínese la figura 288, obsérvese que el ligamento no se inserta en el centro de la cabeza del fémur, sino un poco más abajo, y así se comprenderá que el obstáculo que el ligamento opone al hundimiento de la cabeza sea suficiente para que ésta ejecute un movimiento de báscula y sea la parte situada por encima del ligamento la que vaya a hacer presión contra la cavidad. Pues bien, esta presión se ejerce en la parte del contorno de la cavidad cotilóidea, que es con mucho la más resistente.

El pelotón adiposo que llena el fondo de la cavidad desempeña, respecto de la cabeza, el papel de tapón y coadyuva a la acción del ligamento redondo.

Cápsula. — La cápsula es una especie de manguito fibroso que, por una de sus extremidades, se inserta en todo alrededor de la cavidad cotiloidea, y por otra, en el cuello del fémur. Difiere de la cápsula escápulohumeral por su espesor y resistencia, que son mucho más considerables, y también por su menor laxitud. Mientras está intacta, apenas puede permitir la separación de las superficies articulares. La inserción superior se efectúa por fuera del rodete cotilóideo; es muy fuerte. La inferior tiene lugar en el cuello del fémur; ésta es, al contrario, bastante floja; en la parte posterior se encuentran puntos en donde la cápsula no está del todo adherida. Por lo demás, su forma hace menos necesaria esta adherencia: es, en efecto, la de un barrilito más estrecho en sus extremidades que en la parte media; por esto la cabeza del fémur no puede salir de la cápsula, aunque la inserción femoral se haya desprendido en toda su circunferencia; en este caso la cabeza queda estrangulada a nivel de su cuello. Por esto, cuando se practica la desarticulación, debe ponerse cuidado en dividir la cápsula cerca de su parte media.

Esta cápsula a veces es incompleta por su parte interna. Enfrente del tendón del psoas existe un agujero por el cual se comunican la bolsa serosa del músculo y la sinovial articular, circunstancia que da origen a algunos accidentes de los que he hablado ya.

Las inserciones de la cápsula al cuello del fémur merecen ser estudiadas más detenidamente. Por delante, la cápsula cubre toda la cara anterior del cuello y se inserta en la línea que va del uno al otro trocánter. Por arriba no cubre por completo el borde superior y se inserta en la unión del cuarto externo con los tres cuartos internos de este borde. Por detrás cubre tan sólo los dos tercios internos del cuello y se inserta poco o nada en el hueso. Por abajo está en relación con el trocánter menor y desde aquí asciende oblicuamente hacia arriba y adentro sobre la cara posterior.

Resulta de esta descripción que la división de las fracturas del cuello del fémur en *intra* y *extracapsulares,* admitida desde A. COOPER, no es exacta, puesto que si la cápsula por la parte anterior se inserta en la base misma del cuello, jamás la fractura puede ser por este lado extracapsular.

Nótese (fig. 289) que la sinovial articular ni con mucho cubre toda la altura del cuello del fémur; no se extiende hasta las inserciones de la cápsula, sino que se refleja a una distancia de unos 2 centímetros por encima. Esto es debido a que las fibras más profundas del ligamento capsular se enroscan de abajo