arriba sobre la superficie del cuello y van a continuarse con el periostio, circunstancia que explica por qué en ciertas fracturas intracapsulares se conserva esta membrana. Las fracturas del cuello del fémur sería, pues, más justo dividirlas en *intra* y *extraarticulares,* división propuesta ya por el doctor BRUN; no obstante, ha prevalecido la costumbre de adoptar la de A. COOPER, la cual, después de las precedentes salvedades, no tiene, por otra parte, ningún inconveniente.

Las fracturas del cuello del fémur han preocupado mucho, y con razón, a los cirujanos. Después de A. COOPER, DUPUYTREN, etc., los doctores RODER y BRUN son los que más particularmente han estudiado su mecanismo. Asimismo, se ha hecho un estudio especial para establecer el diagnóstico diferencial entre las fracturas extra e intracapsulares, y la mayoría de los autores han acabado comprendiendo que este diagnóstico es imposible. Esto es verdad respecto de ciertas fracturas mixtas, por ejemplo, para aquellas que son a la vez intra y extraarticulares; pero en cuanto a las que están perfectamente colocadas dentro o fuera de la sinovial articular, creo que, por lo común y hasta con bastante facilidad, se puede llegar a establecer el diagnóstico.

La fractura extraarticular ocupa la base del cuello; la intraarticular corresponde al punto de unión de la cabeza con el cuello. Estas dos fracturas se producen por diverso mecanismo, como claramente lo hacen comprender las disposiciones anatómicas.

Estudiemos ante todo la fractura extraarticular.

Ya he dicho anteriormente que el eje transversal del trocánter mayor y el del cuello se cruzan formando un ángulo saliente hacia delante, y que la intersección tiene lugar en la *base del cuello,* a nivel de la línea que va desde el trocánter mayor al menor. Se comprende, pues, que una presión ejercida por una parte sobre la cabeza del fémur, y por otra sobre el trocánter mayor, tienda a aumentar este ángulo y acabe por fracturar el hueso en el punto de intersección. Según otra teoría, defendida principalmente por CHASSAIGNAC, en una caída sobre el trocánter mayor, el cuello se endereza, el ángulo que forma con la diáfisis tiende a ensancharse y el hueso acaba por ceder, siendo las fibras inferiores las primeras que se rompen. Sea cual fuere la teoría, los numerosos experimentos de BONNET (de Lyón), y los de sus discípulos los doctores BRUN y RODET, han demostrado que la causa próxima de la fractura extracapsular es una caída o choque directo contra el trocánter mayor. ¿Qué es lo que en este caso sucede?

La presión es inmediatamente transmitida a la cabeza del fémur y al fondo de la cavidad cotiloidea. Si esta última no estuviese suficientemente protegida, cedería al instante, vista su poca resistencia, y la cabeza del hueso penetraría en la cavidad pelviana, complicación extraordinariamente rara, observada, sin embargo, por DUPUYTREN; pero gracias a la presencia del rodete adiposo que forma tapón, al ligamento redondo que desempeña el papel de freno y, sobre todo, a la forma de la cabeza, la presión se ejerce, no contra el fondo, sino contra las paredes de la cavidad. Ahora bien, éstas descansan sobre columnas óseas de una extraordinaria resistencia (fig. 289). Aprisionado entre el hueso ilíaco y el suelo, el cuello se rompe por su base, en el punto que en definitiva es el menos resistente, pues el hueso a este nivel está formado casi exclusivamente de tejido esponjoso.

El traumatismo no se limita a esto.

El cuello fracturado representa una verdadera cuña, y muy sólida, compuesta en su periferia de una gruesa capa de tejido compacto, y en su centro de columnas de tejido esponjoso, dispuestas para la resistencia, es decir, paralelamente entre sí y en la dirección de su eje mayor; el trocánter mayor, al contrario, está exclusivamente compuesto de una masa de tejido esponjoso, sin dirección determinada y poco resistente; por esto el cuello se hunde en la base del trocánter mayor, y éste, por decirlo así, estalla.

La penetración del cuello del fémur en el trocánter mayor es el hecho capital que domina la historia de las fracturas extraarticulares. Se produce de tal suerte que el trocánter mayor siempre resulta fracturado. Esta apófisis presenta, pues, su base considerablemente ensanchada. De esto resulta que, cuando se hace el examen anatómico de una fractura de este género, no se encuentra el cuello: la cabeza del fémur y los trocánteres se tocan, y únicamente a beneficio de un corte, tal como lo representa la figura 289, es posible darse cuenta de la presencia del cuello en el espesor del trocánter mayor.

Ya he dicho anteriormente que, según la juiciosa observación de ROBERT, la penetración tiene lugar más especialmente en la parte posterior; por lo tanto, el miembro ejecuta un movimiento forzado de rotación que lleva la punta del pie hacia fuera. Según esto, se ve que la fractura extraarticular va acompañada de un considerable acortamiento, pero variable, por cuanto depende de la desaparición del cuello, y en estado fisiológico la inclinación de éste es también muy variable en los distintos sujetos: cuanto más obtuso sea el ángulo formado normalmente por el eje del cuello, más considerable será el acortamiento en caso de fractura; podrá llegar a ser de 5 a 6 centímetros.

El pie está en rotación hacia fuera, *en una rotación fija.* Esta actitud no depende, como se ha dicho, del peso del miembro o de la acción muscular, sino de la penetración del cuello en la parte posterior del trocánter mayor. Es, pues, esencialmente mecánica; por esto no es posible hacerla desaparecer sin destruir el engranaje de los fragmentos, y, si se trata de corregirla, la pelvis es la que da vuelta, y el enfermo experimenta violentos dolores. No es posible corregir la rotación hacia fuera sino a beneficio de una tracción violenta ejercida sobre el miembro, y mi parecer es que no conviene destruir el engranaje de los fragmentos.

Casos se han citado, aunque en verdad muy raros, de rotación *fija* del pie hacia dentro. No cuento con pruebas anatómicas en apoyo de mi opinión, pero estoy convencido de que esta actitud depende de que, por influencia de la dirección más o menos oblicua del choque, la penetración del cuello en el trocánter mayor se ha hecho, no en la parte posterior, como de ordinario, sino en la anterior.

De la penetración del cuello y del estallido del trocánter mayor por su base resulta también esta apófisis considerablemente ensanchada e inclinada hacia atrás: signo patognomónico de la fractura extraarticular del fémur, sobre el cual ha insistido muy particularmente el doctor A. GUÉRIN.

La fractura intraarticular puede producirse en una caída de pies o de rodillas; en este caso, para explicarla, se ha dicho que el ángulo formado por el cuello y el cuerpo del hueso tendía a disminuir; pero se produce igualmente en una caída contra el trocánter mayor. La contracción muscular por sí sola es suficiente para determinarla: todos los cirujanos cuentan haber visto ancianos que se han fracturado el cuello del fémur estando en la cama. Es que la condición anatómica casi indispensable para la producción de la fractura intraar-

ticular es la falta de resistencia del cuello. El tejido óseo que lo compone se enrarece con la edad, se carga de grasa, y el cuello se encuentra a veces reducido a una simple cáscara de tejido compacto que se rompe al menor choque. Por esto A. Cooper dijo con razón que no se encontraban fracturas intracapsulares en sujetos de menos de cincuenta años; pero esto no quiere decir que después de esta edad todas sean de esta clase, porque, al revés de lo que creía este célebre cirujano inglés, las fracturas extracapsulares son las más frecuentes.

Sea como fuere, la cabeza del fémur, completamente desprendida y aislada del cuello, queda dentro de la cavidad cotiloidea, y jamás existe en este caso penetración de los fragmentos. El fragmento inferior asciende ligeramente, resultando de ello un acortamiento en general poco pronunciado (de 2 a 3 centímetros). Pero, hecho notable, como quiera que nada, a no ser la cápsula o algunas veces el periostio, se opone a la ascensión del fragmento inferior, éste es paulatinamente atraído hacia arriba por la contracción muscular, de suerte que en los días consecutivos al accidente el acortamiento aumenta.

El pie está generalmente en rotación hacia fuera; pero, en este caso, esta actitud depende exclusivamente del peso del miembro. Como no hay penetración, *es muy fácil corregir la rotación hacia fuera* y hasta es posible transformarla en rotación hacia dentro. Como el trocánter mayor nunca está fracturado, no presenta ninguna deformación. Vemos, pues, que los síntomas de la fractura intraarticular son al principio muy poco manifiestos y pudiera muy bien suceder que se diagnosticase una simple contusión de la cadera. Este error de diagnóstico es bastante frecuente y nunca estará el práctico demasiado apercibido sobre este particular, porque resulta muy perjudicial al enfermo y además muy desagradable para el mismo médico, por cuanto la fractura se revela más tarde por signos evidentes. Hasta creo que ni la radiografía, por lo demás de difícil aplicación en este caso, pueda ser un gran recurso, sobre todo en los primeros días (1).

No encontrando ni deformación de la cadera, ni acortamiento, y pudiendo ser fácilmente corregida la rotación externa, se diagnostica una simple contusión y se aplica el consiguiente tratamiento: masaje y movilización. Se invita al enfermo a levantarse lo antes posible, a andar; pero los dolores aumentan de tal modo que pronto hay que renunciar a ello, y, si entonces se mide el miembro, se encuentra un acortamiento de 2 y hasta de 3 centímetros. El resultado consiste en facilitar la producción de la seudartrosis, ya naturalmente muy de temer en esta variedad de fractura.

¿Cómo podría evitarse el error?

Conviene fijarse principalmente en la *impotencia funcional.* Cuando, a consecuencia de un traumatismo contra la cadera, el enfermo no pueda levantar el talón del plano de la cama, será muy probable la existencia de la fractura y debe plantearse el tratamiento como a tal. No quiero decir que una contusión de la cadera no pueda dar este resultado; pero yo no he visto nunca un caso en que este movimiento sea completamente imposible.

Me parece que basta lo dicho para demostrar que las más de las veces es posible y hasta fácil establecer el diagnóstico diferencial entre las fracturas extra e intraarticulares. El grado de acortamiento en el acto del accidente no tiene ningún valor, pues es variable según los sujetos y está en relación con el

(1) Esto último no resulta exacto en la actualidad, gracias al mayor perfeccionamiento de los aparatos para obtener radiografías; éstas pueden obtenerse en la fractura intraarticular reciente con la misma perfección que en otras partes.—*(N. del T.)*

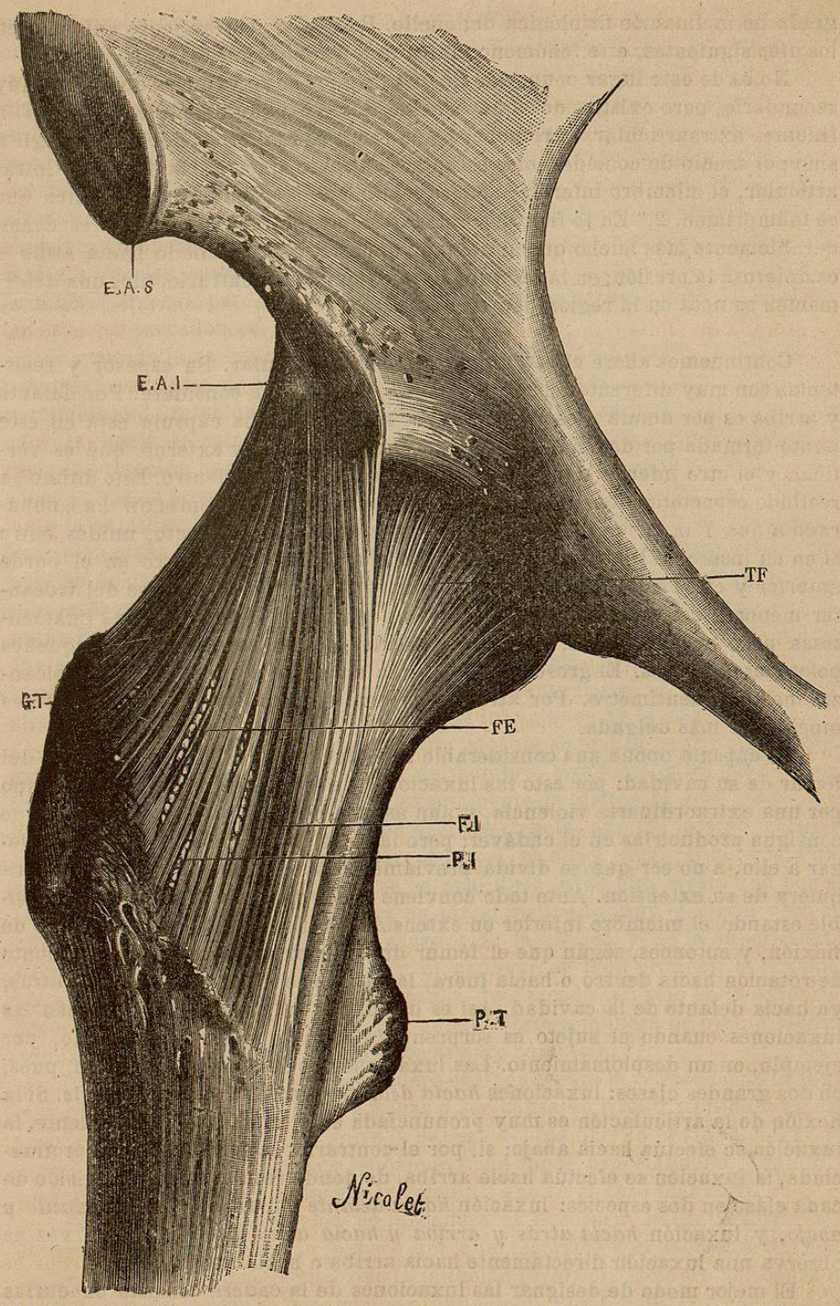

Fig. 290. — *Porción anterosuperior de la cápsula coxofemoral (ligamento en Y de Bigelow). El miembro inferior está en abducción y en fuerte rotación hacia fuera para poner tensa la cápsula.* (Mujer adulta.) Lado derecho.

EAI, espina ilíaca anteroinferior.
EAS, espina ilíaca anterosuperior.
FE, manojo externo y superior de la cápsula.
FI, manojo interno e inferior de la cápsula (ligamento de Bertin).
GT, trocánter mayor.
PI, porción ligamentosa intermedia entre los dos manojos principales.
PT, trocánter menor.
TF, cabeza del fémur formando notable relieve hacia delante por efecto de la actitud del miembro.

grado de inclinación fisiológica del cuello. Pero si el acortamiento aumenta en los días siguientes, este fenómeno indica una fractura intracapsular.

No es de este lugar ocuparme de otros signos cuyo valor es dudoso o muy secundario, pero existen dos que considero como patognomónicos. 1.° En la fractura extraarticular, la rotación hacia fuera es fija; no es posible corregirla sino por medio de considerables esfuerzos, al paso que, en la fractura intraarticular, el miembro inferior obedece fácilmente a todos los movimientos que se le imprimen. 2.° En la fractura extraarticular, el trocánter mayor es considerablemente más ancho que el del lado opuesto, está inclinado hacia atrás y es dolorosa la presión; en la fractura intraarticular, al contrario, ninguna deformación se nota en la región del trocánter mayor.

Continuemos ahora el estudio de la cápsula articular. Su espesor y resistencia son muy diferentes según los puntos en que se la considere. Por delante y arriba es por donde presenta su mayor resistencia. La cápsula está en este punto formada por dos manojos (fig. 290), uno superior y externo, que es vertical, y el otro inferior e interno, oblicuo hacia abajo y adentro. Este último ha recibido especialmente el nombre de *ligamento de Bertin*. BIGELOW ha comparado a una Y la forma de estos dos manojos reunidos. En efecto, unidos entre sí en su inserción ilíaca, se separan para ir a fijarse, el primero en el borde anterior y en la base del trocánter mayor, y el segundo en la base del trocánter menor. En el intervalo se encuentra un manojo delgado de fibras ligamentosas poco apretadas (PI, fig. 290), entre las cuales se distinguen pequeños pelotones adiposos. El grosor de la cápsula en su parte superior puede alcanzar hasta 1 centímetro. Por atrás, y principalmente por abajo (fig. 289), es muchísimo más delgada.

La cápsula opone una considerable resistencia a la salida de la cabeza del fémur de su cavidad: por esto las luxaciones de la cadera no se producen sino por una extraordinaria violencia, y aun así son muy raras. Algunas veces se consigue producirlas en el cadáver; pero las más de las veces no se puede llegar a ello, a no ser que se divida previamente la cápsula en un punto cualquiera de su extensión. Ante todo conviene saber que toda luxación es imposible estando el miembro inferior en extensión; es indispensable cierto grado de flexión, y entonces, según que el fémur doblado experimente un movimiento de rotación hacia dentro o hacia fuera, la cabeza se inclinará, ya hacia atrás, ya hacia delante de la cavidad. Así es cómo, por lo general, se producen las luxaciones cuando el sujeto es sorprendido estando acurrucado, como, por ejemplo, en un desplomamiento. Las luxaciones de la cadera se dividen, pues, en dos grandes clases: luxaciones *hacia delante* y luxaciones *hacia atrás*. Si la flexión de la articulación es muy pronunciada en el momento del accidente, la luxación se efectúa hacia abajo; si, por el contrario, la flexión es poco pronunciada, la luxación se efectúa hacia arriba, de donde resulta una subdivisión de cada clase en dos especies: luxación *hacia delante y arriba y hacia delante y abajo,* y luxación *hacia atrás y arriba y hacia atrás y abajo*. Rara vez se observa una luxación directamente hacia arriba o hacia abajo.

El mejor modo de designar las luxaciones de la cadera consiste en darlas el nombre de la parte sobre la cual descansa el fémur; así en la luxación hacia delante y arriba, la cabeza descansa sobre el pubis, y por esto se la llama *suprapubiana;* en la luxación hacia delante y abajo, está en relación con el agujero oval o subpubiano y se la llama luxación *oval* o *subpubiana;* en la luxación hacia atrás y arriba, la cabeza se apoya sobre el ilíaco, y se le da el

nombre de *luxación ilíaca;* en la luxación hacia atrás y abajo, descansa sobre el isquion, y es la *luxación isquiática*. Tales son las cuatro grandes especies de luxaciones de la cadera. Hanse señalado algunas variedades muy raras, dependientes probablemente del grado más o menos pronunciado de flexión en el momento del accidente o de la extensión de la rasgadura de la cápsula; así es que la luxacion *perineal* de Malgaigne no es más que una exageración de la luxación subpubiana. En casos excepcionales puede producirse una luxación directamente *hacia abajo,* en la cual no se observa rotación en ningún sentido. Yo mismo propuse dividir la luxación isquiática en tres variedades: superior, media e inferior, según el punto del isquion con que se encuentre en contacto la cabeza femoral; pero, en la práctica, podemos limitarnos a admitir las cuatro especies precedentes.

Si estando la articulación coxofemoral en actitud de flexión y sirviéndonos del fémur como de brazo de palanca imprimimos al miembro inferior un movimiento de rotación, la cabeza hará presión contra la parte inferior de la cápsula; hacia delante, si se ejecuta la rotación hacia fuera, y hacia atrás si se dirige la rotación hacia dentro. Cuando el movimiento sea muy violento, podrá suceder que se arranque la cápsula por completo y, en este caso, no le quedaría a la cápsula ningún sostén; esta luxación lleva el nombre de *indefinida*. Pero esto no es lo que con más frecuencia sucede: ordinariamente queda una porción de cápsula intacta. Ahora bien, es evidente que las porciones de cápsula restantes varían según la especie de luxación; estas porciones son las que, según mis experimentos, fijan las especies, y no los músculos a nivel de los cuales se coloca la cabeza, como lo creía MALGAIGNE. Tenemos, pues, que la cápsula coxofemoral desempeña un muy importante papel, si no en la producción, a lo menos en la determinación de las luxaciones de la cadera.

He de recordar una vez más que esta cápsula se distingue por su limitada extensión; en vez de ser floja como la del hombro, está tensa entre sus dos puntos de inserción y su longitud mide exactamente la distancia que los separa. Esta disposición de la cápsula, unida a su resistencia, explica la producción de las luxaciones *incompletas* del fémur. *A priori,* es difícil comprender cómo una superficie esférica puede mantenerse en equilibrio sobre una cresta que por un lado tiene una cavidad y por el otro un plano inclinado muy declive; pero un número más que regular de casos, sacados de la clínica y de la experimentación demuestran esta posibilidad. En el cadáver es fácil producir la luxación incompleta; esto resulta de que la cápsula, desgarrada tan sólo en la extensión necesaria para dejar pasar la cabeza, sujeta a ésta a manera de ojal; a medida que la rasgadura aumenta, la luxación se hace completa.

La cápsula constituye un verdadero obstáculo para la reducción de la luxación coxofemoral, y hasta puede llegar a ser causa de irreductibilidad; en este caso, la cápsula se interpone entre la cabeza del fémur y la cavidad. Según las investigaciones de GELLÉ, este fenómeno tiene lugar especialmente cuando la rasgadura se efectúa en la inserción femoral, que es el caso más raro.

Para reducir una luxación de la cadera es necesario hacer recorrer a la cabeza del fémur un camino inverso del que recorrió en el momento del accidente. Ahora bien, hemos visto que la luxación reconocía siempre por causa un movimiento de flexión más o menos pronunciado, combinado con otro de rotación; por lo tanto, el mejor modo de reducirla consistirá en la flexión del miembro con un movimiento de rotación en un sentido inverso, combinado con una ligera extensión. Conociendo con exactitud el grado de flexión en que se encontraba el miembro en el momento que se desgarró la cápsula, la reducción se

produciría en seguida colocando el muslo en la misma flexión. Por esto, si no se consigue el objeto después de una primera tentativa, conviene insistir de nuevo repetidamente variando el grado de flexión.

Me contentaré resumiendo aquí el resultado de mis experimentos sobre el modo de producirse las luxaciones, en especial las luxaciones hacia atrás.

En la luxación isquiática, la cápsula se desgarra en la parte anterior, en la inferior y en la posterior; *queda intacta en la parte superior*. La misma forma presenta la lesión de la cápsula en la luxación subpubiana u ovalar. Resulta, pues, que las dos luxaciones hacia abajo no se diferencian entre sí más que por la rotación del miembro, la cual se efectúa hacia dentro en la primera y hacia fuera en la segunda, y pueden transformarse la una en la otra. El experimento es fácil practicarlo en el cadáver. Explica por sí solo un curioso hecho clínico que por primera vez presencié en 1864 en el Hôtel-Dieu. Dolbeau reducía una luxación isquiática por el procedimiento de Després, que es el mejor: flexión y rotación hacia fuera. La cabeza obedeció, pero faltóle lo principal: pasando por debajo de la cavidad, vino a colocarse en el agujero subpubiano. Un movimiento en sentido inverso reprodujo la luxación primitiva, que quedó reducida al tercer ensayo.

La luxación ilíaca únicamente se produce cuando la cápsula está desgarrada por arriba, por detrás y por abajo, *quedando intacta por la parte anterior*.

Es imposible transformar la luxación isquiática en luxación ilíaca, a no ser que se destruyan todas las inserciones de la cápsula, de modo que no puede decirse que la primera sea el primer grado de la segunda.

A Nélaton y a Roser se debe una observación muy importante acerca de las relaciones de las prominencias óseas que rodean la articulación coxofemoral. Si en estado normal y estando el muslo ligeramente doblado se tira una línea desde la espina ilíaca anterosuperior a la parte más saliente de la tuberosidad del isquion, esta línea pasa rozando el vértice del trocánter mayor. Por lo tanto, siempre que el trocánter mayor se eleva en la fosa ilíaca por encima de esta línea y sin que se noten indicios de una enfermedad del trocánter mismo, es que el fémur está dislocado hacia arriba y atrás.

Cuando una luxación de la cadera es antigua e irreductible, debe resecarse la cabeza del fémur y volver el cuello a la cavidad cotilóidea. Esta operación es una de las más grandes conquistas de la cirugía moderna. Sin embargo, esta operación no me parece aplicable más que a las luxaciones hacia abajo, es decir, isquiática o subpubiana.

Unicamente mencionaré la luxación congénita de la cadera, cuyo tratamiento, según mi modo de ver, dista mucho de estar resuelto.

Sinovial. — La sinovial de la articulación coxofemoral tapiza el fondo de la cavidad cotiloidea, rodea el ligamento redondo, al cual forma una vaina, y cubre toda la cabeza del fémur; desciende sobre el cuello y, después de un trayecto de cosa de 1 centímetro, se refleja sobre la cara interna de la cápsula. Por delante, a menudo envía a través de ésta una prolongación que se continúa con la bolsa serosa del psoas, sobre la cual he insistido ya.

La sinovial se inflama con frecuencia, ya aguda, ya crónicamente.

La artritis aguda de la cadera, casi siempre de índole reumática o blenorrágica, se distingue por la intensidad de los dolores que provoca. Urge inmovilizar cuanto antes la articulación, en primer lugar, para mitigar desde luego los dolores, y después, para prevenir la actitud viciosa del miembro, que es rápidamente una de las consecuencias de esta afección. Si este defecto existiese

ya, se le podría corregir, en caso necesario, con el auxilio del cloroformo, porque, de lo contrario, ordinariamente la última consecuencia de esta forma de artritis es la anquilosis. Para evitar esta grave complicación, hacer desaparecer los dolores y abreviar la duración de la enfermedad, el cirujano está autorizado para practicar la artrotomía y el lavado de la articulación.

La articulación de la cadera es el sitio de predilección de la enfermedad conocida con el nombre de *morbus coxae senilis,* afección especial de la vejez y que no es más que una artritis seca. Está caracterizada por el desgaste de los cartílagos, eburnificación y desgaste de las superficies óseas, deformación de la cabeza del fémur, ampliación de la cavidad, etc. Al propio tiempo aparecen alrededor de la articulación estalactitas óseas más o menos desarrolladas. De todo esto resultan múltiples deformaciones que, en los primeros momentos, podrían hacer creer en la existencia de una luxación.

De todas las enfermedades de la cadera, la más frecuente y la más grave es la *coxalgia,* la *coxotuberculosis,* de la cual será necesario que hablemos un instante. Hasta nuestra época no se ha estudiado seriamente esta afección, de modo que hasta principios de este siglo la idea que de ella se tenía era muy equívoca. He aquí cómo se desarrollan los fenómenos en la inmensa mayoría de casos desde el punto de vista clínico.

La enfermedad empieza de ordinario por un dolor en la cadera y en la rodilla, algunas veces en esta última solamente. Al mismo tiempo se nota claudicación.

En este período ya los músculos periarticulares están en contractura, y si se trata de doblar el muslo, el movimiento se transmite en gran parte a la pelvis.

El período de deformación no tarda en aparecer y recorre, en general, dos fases: en la primera, el miembro se dobla y se coloca en abducción; en la segunda se dobla cada vez más, pero se inclina en sentido de la adducción. Ya he demostrado anteriormente (pág. 806) cómo, cuando el miembro está en abducción, *parece* prolongado, al paso que *parece* acortado cuando está en adducción, siendo así que en realidad no existe diferencia alguna de longitud.

Antes de conocer las prolongaciones aparentes del miembro inferior, se creía que la cabeza del fémur, paulatinamente rechazada de la cavidad, descendía (fase de prolongación aparente) y que, una vez llegada a nivel de la ceja cotiloidea, se luxaba, colocándose en la fosa ilíaca (fase de acortamiento aparente). Parecía que la coxalgia tuviese por objeto lanzar la cabeza del fémur de su cavidad, produciendo la luxación espontánea, que parecía ser el término obligado de toda coxalgia, siendo así que, al contrario, la luxación es más bien excepcional. Mucho se procuraba investigar por qué mecanismo la cabeza del fémur, así expulsada de su cavidad, descendía paulatinamente produciendo la elongación; pero en vano se buscaba la resolución de este problema, porque el hecho capital no era cierto: la cabeza del fémur no desciende; la elongación no es más que aparente; antes bien, si se procede a su medición, el miembro resulta algo acortado, y hoy sabemos que, elongación aparente y acortamiento a la mensuración son el resultado, no de un cambio de relaciones de la cabeza del fémur, sino de una actitud viciosa del miembro, y la prueba se encuentra en el hecho de que, si a beneficio del cloroformo, se puede corregir esta actitud, desaparece toda deformidad.

Pero ¿cuál es la causa inmediata de la flexión y la abducción del miembro al principio de la coxalgia? Es probable que sea un derrame de líquido en el

interior de la cápsula; esto es, a lo menos, lo que parece resultar del ingenioso experimento ideado por el doctor PARISE (de Lila), experimento que acostumbro repetir en mi clase del modo siguiente: Preparada una articulación coxofemoral y cortado el fémur cerca de su parte media, se penetra en la cápsula haciendo un agujero en la base del trocánter mayor, por medio de una barrena, agujero por el cual se inyecta agua. En este momento la cápsula se distiende y se ve cómo al mismo tiempo el fémur se dobla y se coloca en abducción, experimento que me parece muy concluyente.

El líquido inyectado en el interior de la cápsula coxofemoral no rechaza la cabeza del fémur fuera de la cavidad; no obstante, cuando en una artritis aguda, por ejemplo, la serosidad o el pus se acumulan paulatinamente y en abundancia, la cápsula se distiende, se relaja, el ligamento redondo desaparece, y se comprende que entonces un ligero movimiento de rotación ejecutado en la cama o también la contracción muscular puedan determinar una luxación espontánea. Pero, en general, las dos condiciones que favorecen esta luxación son: la destrucción, el desgaste, la atrofia de la ceja cotiloidea y la comunicación de la cavidad articular con el aire exterior; así es que, por regla general, no se debe dar salida al contenido de los abscesos fríos de la cadera sino cuando amenazan abrirse espontáneamente, y aun así conviene evitar todo lo posible la entrada del aire. En efecto, los hermanos WEBER nos han enseñado que la cabeza se mantiene aplicada contra la cavidad por la presión atmosférica. Por esto a consecuencia de una fractura intraarticular, por ejemplo, la cabeza del fémur, en vez de desprenderse, queda encerrada dentro de la cavidad.

La demostración de este importante hecho fisiológico es fácil. Preparada una articulación coxofemoral, divídase por completo la cápsula, y la cabeza no abandonará por esto la cavidad, sino que, por el contrario, hasta resistirá cierta tracción. Practíquese por el lado de la pelvis un pequeño agujero en el fondo de la cavidad, y se verá cómo inmediatamente la cabeza abandona su sitio y queda colgando del ligamento redondo.

En la coxalgia, la luxación espontánea es a menudo debida a la comunicación que casi siempre se ha establecido entre la cavidad articular y el aire exterior. No obstante, ni con mucho todos los abscesos que se desarrollan en el curso de esta afección van acompañados de luxación espontánea, lo cual depende de que muchos de ellos son periarticulares y no intraarticulares. Cuando un foco purulento desarrollado en el interior de la cápsula se abre al exterior, la luxación espontánea es casi inevitable, si no se procura inmovilizar al enfermo en una posición conveniente, ya en la canal de Bonnet, ya con un aparato inamovible cualquiera, así como practicar la extensión continua para combatir la acción muscular, y aun así no siempre se consigue el objeto.

Un absceso próximo puede comunicar ulteriormente con la cavidad articular y conducir al mismo resultado, es decir, a la luxación espontánea. Así, por ejemplo, un absceso caliente se desarrolla en la vaina del psoas y viene a formar prominencia en la raíz del muslo. O será necesario dar salida al pus, o bien el absceso se abrirá por sí mismo. Ahora bien, si en el sujeto en cuestión existe una comunicación entre la bolsa del psoas y la sinovial articular, con toda probabilidad se desarrollará, en primer lugar, una artritis, y más tarde una luxación espontánea.

Cualquiera que sea la causa que la ha producido, cuando al mismo tiempo que una luxación espontánea existen fístulas inagotables que debilitan al enfermo, estaremos autorizados para practicar la resección de la cabeza del fémur. Lo mismo podríamos hacer si el estilete llegase a tocar la cabeza

cariada, aunque ocupando todavía la cavidad cotiloidea; por otra parte, en este último caso, más bien se trata de una extracción de secuestro que no de una resección. La intervención es entonces oportuna y hasta obligada; pero desecho en absoluto la resección de la cadera, aplicada a enfermos de coxalgia, cuando no hay luxación ni fístulas.

Si se considera que la arteria y las venas crurales, así como el nervio del mismo nombre, están situados en la parte anterior de la articulación imposibilitando llegar a ella por este lado, o que el trocánter mayor, en gran manera dislocado hacia fuera, no permite una incisión externa, se comprenderá que la única vía accesible a la articulación coxofemoral es la cara posterior, ya para ejecutar la resección, ya para practicar la artrotomía. Echado el sujeto de lado, se practicará una incisión vertical, ligeramente curva, que circunscriba el borde posterior del trocánter mayor, y se dividirá capa por capa hasta llegar a la cápsula. Una vez anchamente abierta ésta, se imprimirá al miembro inferior, previamente doblado, un movimiento brusco de rotación hacia dentro, que bastará para desgarrar el ligamento redondo y desprender la cabeza de la cavidad.

Las inflamaciones de la cadera, de cualquier naturaleza que sean, muchas veces dejan tras sí una rigidez que puede llegar hasta la anquilosis completa, y repito que por este motivo es tan útil que, al principio de la enfermedad, se inmovilice el miembro en una buena posición. Cuando el muslo está anquilosado en la extensión, los enfermos experimentan sin duda mucha molestia, sobre todo si existe un grado mayor o menor de abducción; pero, con todo, la marcha es posible; y si, por el contrario, la anquilosis se produce en la flexión con abducción o sin ella, no es posible la marcha sin muleta; por lo tanto, en este último caso, estamos autorizados para intervenir.

Una vez demostrado que los medios ordinarios de movilización de las articulaciones: movimientos, fricciones, masajes, etc., son insuficientes, conviene emplear el *enderezamiento forzado*. Seguramente que uno de los mayores beneficios del cloroformo es el de permitirnos practicar en las articulaciones esas maniobras de enderezamiento, en las cuales no era posible pensar en otros tiempos. No pudiendo estudiar aquí esta importante cuestión, me limitaré a decir que se puede obtener el enderezamiento forzado, o bien practicar la osteotomía, según el método de Rhéa-Barton. En 1875 presenté a la Sociedad de Cirugía un resultado muy notable obtenido, a beneficio de la fractura del cuello del fémur, en una mujer atacada de anquilosis coxofemoral con flexión y adducción, a consecuencia de una artritis puerperal. Para intervenir de alguno de estos modos, es indispensable que haya desaparecido todo indicio de la enfermedad primitiva, a fin de no despertar nuevamente la inflamación.

CAPITULO II

Del muslo

Hemos visto anteriormente que la parte superior y anterior del muslo era conveniente referirla a la cadera, y por esto la hemos descrito separadamente con el nombre de *región de la ingle*. El límite superior de esta región es, pues,