interior de la cápsula; esto es, a lo menos, lo que parece resultar del ingenioso experimento ideado por el doctor PARISE (de Lila), experimento que acostumbro repetir en mi clase del modo siguiente: Preparada una articulación coxofemoral y cortado el fémur cerca de su parte media, se penetra en la cápsula haciendo un agujero en la base del trocánter mayor, por medio de una barrena, agujero por el cual se inyecta agua. En este momento la cápsula se distiende y se ve cómo al mismo tiempo el fémur se dobla y se coloca en abducción, experimento que me parece muy concluyente.

El líquido inyectado en el interior de la cápsula coxofemoral no rechaza la cabeza del fémur fuera de la cavidad; no obstante, cuando en una artritis aguda, por ejemplo, la serosidad o el pus se acumulan paulatinamente y en abundancia, la cápsula se distiende, se relaja, el ligamento redondo desaparece, y se comprende que entonces un ligero movimiento de rotación ejecutado en la cama o también la contracción muscular puedan determinar una luxación espontánea. Pero, en general, las dos condiciones que favorecen esta luxación son: la destrucción, el desgaste, la atrofia de la ceja cotiloidea y la comunicación de la cavidad articular con el aire exterior; así es que, por regla general, no se debe dar salida al contenido de los abscesos fríos de la cadera sino cuando amenazan abrirse espontáneamente, y aun así conviene evitar todo lo posible la entrada del aire. En efecto, los hermanos WEBER nos han enseñado que la cabeza se mantiene aplicada contra la cavidad por la presión atmosférica. Por esto a consecuencia de una fractura intraarticular, por ejemplo, la cabeza del fémur, en vez de desprenderse, queda encerrada dentro de la cavidad.

La demostración de este importante hecho fisiológico es fácil. Preparada una articulación coxofemoral, divídase por completo la cápsula, y la cabeza no abandonará por esto la cavidad, sino que, por el contrario, hasta resistirá cierta tracción. Practíquese por el lado de la pelvis un pequeño agujero en el fondo de la cavidad, y se verá cómo inmediatamente la cabeza abandona su sitio y queda colgando del ligamento redondo.

En la coxalgia, la luxación espontánea es a menudo debida a la comunicación que casi siempre se ha establecido entre la cavidad articular y el aire exterior. No obstante, ni con mucho todos los abscesos que se desarrollan en el curso de esta afección van acompañados de luxación espontánea, lo cual depende de que muchos de ellos son periarticulares y no intraarticulares. Cuando un foco purulento desarrollado en el interior de la cápsula se abre al exterior, la luxación espontánea es casi inevitable, si no se procura inmovilizar al enfermo en una posición conveniente, ya en la canal de Bonnet, ya con un aparato inamovible cualquiera, así como practicar la extensión continua para combatir la acción muscular, y aun así no siempre se consigue el objeto.

Un absceso próximo puede comunicar ulteriormente con la cavidad articular y conducir al mismo resultado, es decir, a la luxación espontánea. Así, por ejemplo, un absceso caliente se desarrolla en la vaina del psoas y viene a formar prominencia en la raíz del muslo. O será necesario dar salida al pus, o bien el absceso se abrirá por sí mismo. Ahora bien, si en el sujeto en cuestión existe una comunicación entre la bolsa del psoas y la sinovial articular, con toda probabilidad se desarrollará, en primer lugar, una artritis, y más tarde una luxación espontánea.

Cualquiera que sea la causa que la ha producido, cuando al mismo tiempo que una luxación espontánea existen fístulas inagotables que debilitan al enfermo, estaremos autorizados para practicar la resección de la cabeza del fémur. Lo mismo podríamos hacer si el estilete llegase a tocar la cabeza

cariada, aunque ocupando todavía la cavidad cotiloidea; por otra parte, en este último caso, más bien se trata de una extracción de secuestro que no de una resección. La intervención es entonces oportuna y hasta obligada; pero desecho en absoluto la resección de la cadera, aplicada a enfermos de coxalgia, cuando no hay luxación ni fístulas.

Si se considera que la arteria y las venas crurales, así como el nervio del mismo nombre, están situados en la parte anterior de la articulación imposibilitando llegar a ella por este lado, o que el trocánter mayor, en gran manera dislocado hacia fuera, no permite una incisión externa, se comprenderá que la única vía accesible a la articulación coxofemoral es la cara posterior, ya para ejecutar la resección, ya para practicar la artrotomía. Echado el sujeto de lado, se practicará una incisión vertical, ligeramente curva, que circunscriba el borde posterior del trocánter mayor, y se dividirá capa por capa hasta llegar a la cápsula. Una vez anchamente abierta ésta, se imprimirá al miembro inferior, previamente doblado, un movimiento brusco de rotación hacia dentro, que bastará para desgarrar el ligamento redondo y desprender la cabeza de la cavidad.

Las inflamaciones de la cadera, de cualquier naturaleza que sean, muchas veces dejan tras sí una rigidez que puede llegar hasta la anquilosis completa, y repito que por este motivo es tan útil que, al principio de la enfermedad, se inmovilice el miembro en una buena posición. Cuando el muslo está anquilosado en la extensión, los enfermos experimentan sin duda mucha molestia, sobre todo si existe un grado mayor o menor de abducción; pero, con todo, la marcha es posible; y si, por el contrario, la anquilosis se produce en la flexión con abducción o sin ella, no es posible la marcha sin muleta; por lo tanto, en este último caso, estamos autorizados para intervenir.

Una vez demostrado que los medios ordinarios de movilización de las articulaciones: movimientos, fricciones, masajes, etc., son insuficientes, conviene emplear el *enderezamiento forzado*. Seguramente que uno de los mayores beneficios del cloroformo es el de permitirnos practicar en las articulaciones esas maniobras de enderezamiento, en las cuales no era posible pensar en otros tiempos. No pudiendo estudiar aquí esta importante cuestión, me limitaré a decir que se puede obtener el enderezamiento forzado, o bien practicar la osteotomía, según el método de Rhéa-Barton. En 1875 presenté a la Sociedad de Cirugía un resultado muy notable obtenido, a beneficio de la fractura del cuello del fémur, en una mujer atacada de anquilosis coxofemoral con flexión y adducción, a consecuencia de una artritis puerperal. Para intervenir de alguno de estos modos, es indispensable que haya desaparecido todo indicio de la enfermedad primitiva, a fin de no despertar nuevamente la inflamación.

CAPITULO II

Del muslo

Hemos visto anteriormente que la parte superior y anterior del muslo era conveniente referirla a la cadera, y por esto la hemos descrito separadamente con el nombre de *región de la ingle*. El límite superior de esta región es, pues,

una línea horizontal que prolonga el pliegue glúteo sobre la cara anterior del muslo hasta el pliegue génitocrural. Por abajo el límite es aún más artificial: lo constituye anatómicamente el fondo de saco superior de la sinovial de la rodilla, y podemos fijarlo a dos dedos por encima de la rótula.

Así comprendida, la región del muslo ofrece mucha menos extensión que el fémur y, en realidad, corresponde únicamente a la parte media de este hueso. Por lo demás, ya hemos visto que esto mismo sucede con respecto al miembro superior.

La forma del muslo es la de un cono de base superior. Casi regularmente redondeado en la mujer, por la grasa que dobla la piel, el muslo ofrece en el hombre prominencias musculares más o menos pronunciadas. Ligeramente convexo por delante y por fuera, ofrece una especie de plano desigual a nivel de su cara interna. Las caras externa y posterior son redondeadas. En un corte perpendicular a su eje (fig. 291) el muslo presenta la forma de un triángulo de base posterior; el vértice redondeado corresponde al músculo recto anterior.

El muslo lleva una dirección oblicua hacia abajo y adentro. Esta oblicuidad es más pronunciada en la mujer que en el hombre, a causa de la mayor amplitud de la pelvis en la primera. Es mucho más corto en los sujetos raquíticos, carácter que no deja de tener su importancia para el diagnóstico del raquitismo en una mujer embarazada.

Procediendo desde la circunferencia al centro, el muslo se compone de las capas siguientes:

La piel; una capa grasienta subcutánea; la aponeurosis femoral o fascia lata; una capa muscular muy gruesa, en cuyo seno se encuentran los principales vasos y nervios; y el esqueleto.

La *piel,* gruesa en la cara externa y muy una en la interna, fácilmente se excoria en este último punto por la presión de los apósitos. Se distingue por su movilidad sobre la capa aponeurótica subyacente, excepto en un punto que corresponde a la depresión que separa el vasto externo del músculo bíceps (fig. 291); por esto no es necesario disecarla y levantarla en forma de manguito cuando se amputa el muslo, pues las tracciones ejercidas por un ayudante la elevan lo suficiente para formar el colgajo.

Esta movilidad de la piel explica los vastos despegamientos que se observan en el muslo, así como los derrames traumáticos de serosidad que encuentran, principalmente en la cara externa de la región, las dos principales condiciones de su producción: piel movible y por debajo de ella un plano fibroso resistente. En el tercio inferior del muslo y en su cara anterior, la piel es a veces rugosa, engrosada y negruzca en una extensión de algunos centímetros cuadrados, y por debajo se encuentra una bolsa serosa, disposición que se presenta especialmente en los zapateros.

La *capa grasienta subcutánea,* abundante especialmente en la mujer, presenta muy variable desarrollo según los sujetos. Por ella corren las ramas nerviosas destinadas a la piel, así como la vena safena interna; no obstante, hacia la parte media del muslo, esta vena está comprendida en un desdoblamiento de la aponeurosis femoral SI (fig. 291). En ella se encuentran las hojas de la fascia superficialis, menos desarrolladas que en la región de la ingle. La capa subcutánea está en comunicación con la de la pared abdominal.

Aponeurosis femoral. — La aponeurosis femoral o *fascia lata* representa

un estuche fibroso muy resistente, que envuelve por todos lados a los músculos del muslo, manteniéndolos sujetos bajo una presión bastante fuerte para que a través de sus rasgaduras formen hernia. Su mayor espesor se encuentra en

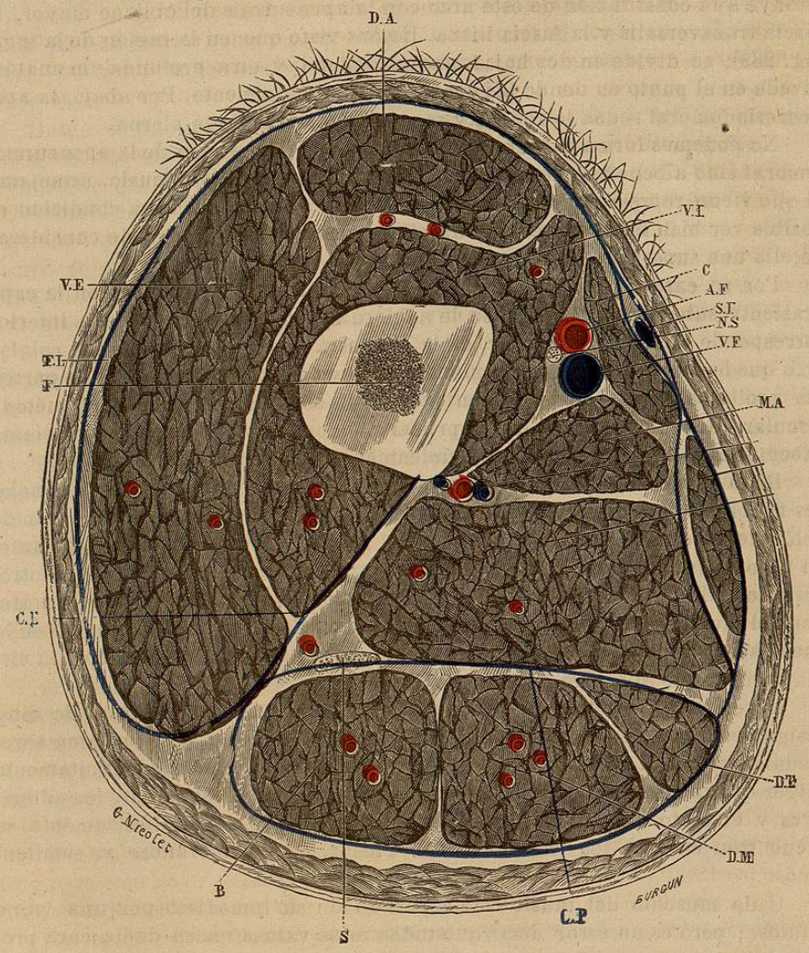

Fig. 291. — *Corte horizontal del muslo derecho practicado en su parte media*
Segmento superior del corte

AF, arteria femoral.
B, músculo bíceps.
C, músculo sartorio.
CE, tabique intermuscular externo.
CP, tabique intermuscular posterior.
DA, músculo recto anterior.
DI, músculo recto interno.
DM, músculo semimembranoso.
DT, músculo semitendinoso.
F, fémur.
FL, fascia lata.
FP, arteria femoral profunda.
GA, tercer músculo o adductor mayor.
MA, adductor mediano.
NS, nervio safeno interno.
S, nervio ciático.
SI, vena safena interna.
VE, músculo vasto externo.
VF, vena femoral.
VI, músculo vasto interno.

la cara externa del muslo; pero, con todo, en ningún punto es tan gruesa como la aponeurosis lumbar.

En el curso de las descripciones del arco crural, de la fosa ilíaca y de la

región de la ingle, muchas veces nos hemos ocupado de la *fascia lata;* hemos visto qué disposición afecta en su parte superior, y hemos demostrado (figuras 224 y 225) que esta aponeurosis se desprende del arco crural, o mejor, contribuye a la constitución de este arco con la aponeurosis del oblicuo mayor, la fascia transversalis y la fascia ilíaca. Hemos visto que, en la región de la ingle (fig. 285), se divide en dos hojas, una superficial y otra profunda, lo cual no sucede en el punto en donde las consideramos actualmente. Por abajo, la aponeurosis femoral rodea la rodilla y se continúa con la de la pierna.

No podemos formarnos una idea exacta de la disposición de la aponeurosis femoral sino a beneficio de un corte perpendicular al eje del muslo, semejante al que viene representado en la figura 291. Unicamente con esta condición es posible ver bien los tabiques que de ella se desprenden. Hemos de considerar en ella una superficie interior y otra exterior.

Por su cara exterior, la aponeurosis femoral está en relación con la capa grasienta subcutánea, la cual se le adhiere flojamente; por su cara interior corresponde a la capa muscular, de la cual está separada por un tejido celular laxo que le permite fácil deslizamiento, excepto en los puntos de donde parten sus prolongaciones. Por esto, en la amputación del muslo por el método circular, debemos dividir en el primer tiempo: la piel, la capa grasienta subcutánea y la aponeurosis, y no únicamente las dos primeras capas.

De la superficie interior de la aponeurosis femoral nacen dos prolongaciones fibrosas o tabiques: uno, externo CE (fig. 291), se desprende del punto de unión de las caras externa y posterior del muslo, se dirige de atrás adelante, un poco de fuera adentro, y va a fijarse a la línea áspera del fémur; el otro, posterior CP (fig. 291), nace del punto de unión de las caras interna y posterior del muslo, se dirige transversalmente hacia fuera y va a fijarse, no en la línea áspera, sino en el tabique precedente, en un punto más próximo a la circunferencia que al centro del muslo.

De esta disposición resultan dos vainas aponeuróticas distintas, de muy desiguales dimensiones: una es externa, anterior e interna, y se la llama abreviadamente *vaina anterior;* la otra es posterior. La primera es infinitamente mayor que la segunda. El doctor Richet coloca equivocadamente los adductores y el recto interno en la vaina posterior, siendo así que únicamente se encuentran en ésta los tres músculos: bíceps, semimembranoso y semitendinoso.

Cada músculo del muslo está separado de su inmediato por una vaina celulosa; pero es un error decir que todas estas vainas nacen de la cara profunda de la aponeurosis, porque son completamente independientes de ella, excepto la del recto interno.

Para estudiar esto, no conviene servirse de preparaciones secas, que siempre son un tanto artificiales, sino de preparaciones frescas y, sobre todo, de cortes transversales.

En el punto de unión de las dos vainas, principalmente por el lado externo, existe una depresión. Como en este punto la aponeurosis se hunde a nivel de la capa muscular, en la amputación circular se experimenta cierta dificultad para levantar el manguito.

Estudiemos sucesivamente el contenido de cada vaina.

Vaina anterior. — Me contentaré con enumerar los músculos que se encuentran en esta vaina: son todos los que ocupan las caras externa, anterior e interna del muslo. Se encuentran: por fuera, el vasto externo; por delante, el recto anterior y el sartorio; por dentro, el recto interno, el adductor menor, el adductor mediano, el adductor mayor y el pectíneo. (En el punto en que yo he practicado el corte, es decir, en la parte media del muslo, no se encuentran ni el pectíneo ni el adductor menor, ni el tensor de la fascia lata, que quedan en la parte superior.) En cuanto al vasto interno, aplicado inmediatamente sobre el fémur, ocupa sucesivamente las caras externa, anterior e interna de la región.

Desde el punto de vista operatorio, conviene dividir los músculos del muslo en dos grupos: los que no se adhieren al cuerpo del fémur, músculos *libres,* y los que se insertan en él, músculos *adherentes.* Esta distinción, que he establecido ya en el brazo, es tanto más importante cuanto que a menudo se practica la amputación del muslo por el método circular. Cuando en un primer tiempo se han dividido las tres capas comunes de cubierta, un ayudante las atrae hacia arriba cuanto posible es; el operador divide en seguida la capa muscular hasta el hueso, y los músculos libres se retraen luego hasta a nivel de la piel; pero no sucede lo mismo con los músculos adherentes, que conviene dividir en un tercer tiempo, y aun en un cuarto, inclinando el filo hacia la raíz del miembro. Con esto el hueso queda formando el vértice de un cono cuya base la forma la piel.

El vasto interno y el tercer adductor ofrecen en el tercio inferior del muslo una importante disposición, de la cual resulta la formación de un conducto, el del tercer adductor, cuyo estudio estará más en su lugar al ocuparnos de la arteria femoral.

Contenidos en la vaina anterior se encuentran la mayor parte de los vasos y, especialmente, la arteria y la vena femorales, de las que conviene hacer un estudio especial.

Arteria femoral. — La arteria femoral la hemos estudiado ya en parte en la región de la ingle; no obstante, aun a costa de algunas repeticiones, creo conveniente que la consideremos aquí en su conjunto.

La arteria femoral empieza superiormente en el pliegue de la ingle, e inferiormente se continúa directamente con la poplítea.

¿En dónde acaba una y en dónde empieza la otra?

Generalmente se dice que la femoral termina en el anillo del tercer adductor; pero esto no es exacto, pues tiene por límite el *orificio inferior* del conducto del tercer adductor (fig. 293).

La femoral corresponde, por arriba, a la parte media del espacio comprendido entre la espina ilíaca anterosuperior y la sínfisis del pubis. Si desde aquel punto se tira una línea que inferiormente vaya a terminar en el borde posterior de la cara interna del cóndilo interno del fémur, se obtiene de este modo la dirección de la arteria desde su origen a su terminación, y en el trayecto de esta línea debe practicarse la incisión para descubrir el vaso. Esta arteria es, pues, oblicua de arriba abajo, de fuera adentro y de delante atrás. Ya he hecho notar que esta oblicuidad no era más que relativa.

Mirada desde el punto de vista quirúrgico, la arteria femoral debe dividirse en tres porciones: superior, media e inferior, correspondiendo cada una al punto en que se practica clásicamente la ligadura. La primera se extiende desde el arco crural hasta el vértice del triángulo de Scarpa; la segunda, desde el vértice del triángulo de Scarpa hasta el anillo del tercer adductor, y la tercera, que es la más corta, corresponde al paso de la arteria a lo largo del conducto del tercer adductor. Las relaciones del vaso son dife-

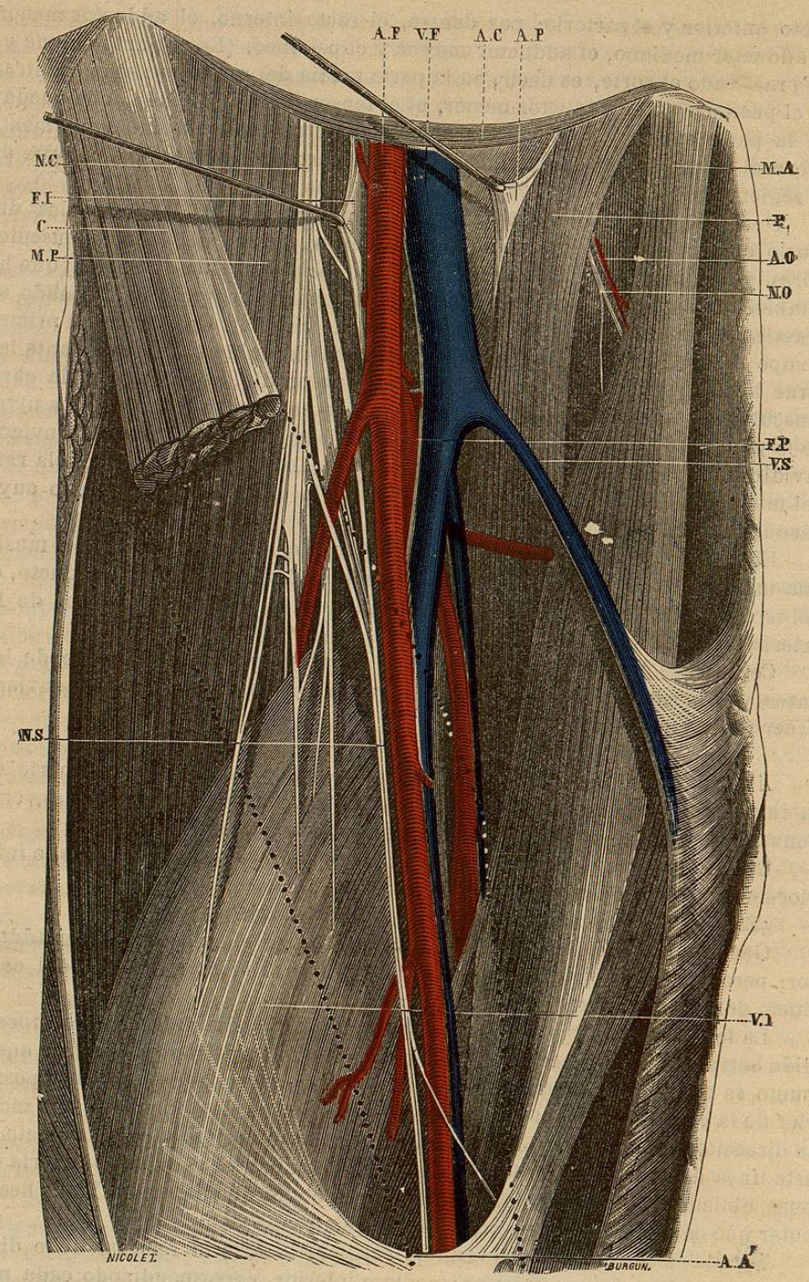

Fig. 292. — *Cara anterior e interna del muslo derecho. Región obturatriz superficial*

AA, anillo del tercer adductor.
AC, arco crural.
AF, arteria femoral.
AO, arteria obturatriz.
AP, aponeurosis del pectíneo.
C, músculo sartorio, cortado y señalado por dos líneas de puntos.
FI, fascia ilíaca.
FP, arteria femoral profunda.
MA, músculo adductor mediano.

rentes en cada una de estas tres porciones y debemos estudiarlas separadamente.

Porción superior. — Superficial en la región de la ingle, la arteria está cubierta únicamente por la piel, la fascia superficialis y la aponeurosis femoral; pero hemos visto ya que, en ciertos sujetos provistos de mucha gordura o cuyos ganglios linfáticos son muy voluminosos, la arteria no deja por esto de estar cubierta por una gruesa capa de partes blandas. Al salir de la pelvis, descansa sobre la eminencia iliopectínea, corresponde al ángulo externo del anillo crural y más abajo se coloca entre los músculos psoas y pectíneo. En este punto está únicamente separada del nervio crural, que se encuentra por fuera de ella, por el espesor de la fascia ilíaca FI (fig. 292). La vena crural está colocada por dentro y detrás de la arteria.

La arteria femoral se extiende desde el vértice a la base del triángulo de Scarpa. Por fuera la costea el sartorio, y por dentro el adductor mediano. Estos dos músculos, al principio separados, se aproximan cada vez más al vaso. En esta primera parte de su trayecto, la arteria se encuentra en medio de una masa muy abundante de tejido céluloadiposo.

De esta porción superior o inguinal nacen la mayor parte de las ramas colaterales y, en particular, la femoral profunda; por esto la ligadura en este punto expone más que en ningún otro a las hemorragias secundarias, como lo he hecho notar anteriormente. Para llevar a cabo esta ligadura conviene practicar una incisión en el trayecto de la línea indicada anteriormente, y dividir capa por capa, procurando no separarse de ella. Se dividen sucesivamente la piel, la fascia superficialis y la aponeurosis. Esta operación es difícil cuando la arteria está situada a gran profundidad, porque no se encuentra ningún punto de referencia.

Porción media. — A partir del vértice del triángulo de Scarpa, cubre y cruza a la arteria femoral el sartorio (línea de puntos figs. 292 y 293), que corresponde sucesivamente a sus lados externo e interno; por esto se le ha considerado con razón como su músculo satélite. Esta segunda porción de la arteria es la más larga de las tres y termina a nivel del anillo, o mejor, del orificio superior del conducto del tercer adductor. En este trayecto descansa sobre el vasto interno, el cual la separa del fémur y dificulta bastante su compresión.

Para ligar la arteria en este punto, se practicará una incisión en el trayecto de la línea indicada; en el punto de unión del tercio medio con el superior del muslo, y se descubrirá en primer lugar el sartorio, músculo que podemos fácilmente reconocer por la dirección de sus fibras, oblicuas hacia abajo y adentro. Llegaremos al vaso dividiendo el músculo, ya transversal, ya paralelamente a sus fibras; pero es con mucho preferible buscar uno de sus bordes, con preferencia el interno, e inclinar el músculo en su totalidad hacia fuera.

Porción inferior. — En esta porción, que los autores no han descrito de un modo especial, la arteria femoral está situada dentro del conducto del tercer adductor; es la más corta de las tres.

¿Cómo se constituye este conducto?

El tercer adductor o adductor mayor consta de dos porciones distintas: una se inserta en toda la extensión del intersticio de la línea áspera del fémur, y la otra se compone de un tendón saliente y fuerte que va a insertarse en un

MP, psoas.
NC, nervio crural.
NO, nervio obturador.
NS, nervio safeno interno.
P, pectíneo.
VF, vena femoral.
VI, vasto interno.
VS, vena safena interna.