tubérculo del cóndilo interno del fémur, tubérculo que se encuentra por encima de la inserción del gemelo interno. Entre las dos porciones del músculo queda un espacio en el cual se coloca la arteria femoral. Pero el tendón del tercer adductor no queda aislado: una aponeurosis resistente, brillante y nacarada, cuyas fibras forman asas de concavidad superior, lo unen al vasto interno, cerrando por dentro el espacio que constituye la separación de las dos porciones del adductor. De este modo queda constituído un conducto cuyas paredes están formadas por el vasto interno por fuera, la aponeurosis de que acabo de hablar por delante y por dentro, y el adductor mayor por detrás. Este conducto tiene dos orificios: uno superior perfectamente circunscrito y limitado por un borde cortante cóncavo, y otro inferior, menos manifiesto, que se abre en la parte superior del hueco poplíteo. El primero de estos orificios ha recibido el nombre de *anillo del tercer adductor*.

El conducto tiene en general la longitud de 5 a 6 centímetros. Contiene: la arteria femoral, la vena femoral y el nervio safeno interno.

La vena femoral está situada directamente por detrás de la arteria; se halla tan íntimamente adherida a ella, que la denudación del vaso es algo difícil. A menudo se encuentra por delante de la arteria una venilla transversal. cuando se la divide, la sangre llena inmediatamente la herida, oculta el color de los tejidos y dificulta mucho las ulteriores investigaciones.

El nervio safeno interno NS (fig. 292), rama del crural, penetra en la vaina de los vasos, casi enfrente de la desembocadura de la vena safena interna, y junto con los vasos penetra en el interior del conducto del tercer adductor SI (fig. 293). No los acompaña hasta la terminación de este conducto, sino que se escapa de él por un orificio especial situado en la pared interna del mismo, disposición que se ha utilizado para descubrir la arteria; pronto volveremos sobre este punto. En el interior del conducto, el nervio está situado por delante y por fuera de la arteria. Del interior de este conducto salen también por orificios especiales algunas arteriolas y hasta algunas veces la anastomótica mayor.

En caso de herida podemos ligar la femoral en cualquier punto de su extensión; pero cuando se puede elegir el sitio, como, por ejemplo, en un aneurisma, existen tres puntos de elección correspondientes a la división que he establecido: la raíz del muslo, el vértice del triángulo de Scarpa y el conducto del tercer adductor. Pero ¿cuál de estos tres puntos conviene escoger? Supongamos un aneurisma poplíteo, que es indudablemente el caso más frecuente en el miembro inferior. He de recordar que, hasta DESAULT, se ligaba por encima y por debajo de la bolsa, después de quitar del aneurisma los coágulos que contenía; en esto consiste el método antiguo. DESAULT consideró con razón que era preferible ligar la arteria algunos centímetros por encima de la bolsa y sin abrirla; en su consecuencia, propuso ligarla en el tercio inferior del muslo. Por su parte, J. HUNTER, habiendo observado que frecuentemente las paredes arteriales están alteradas hasta cierta distancia por encima de la bolsa aneurismática, prefirió aplicar la ligadura un poco más arriba, cerca de la parte media del muslo. Por último, SCARPA aconsejó aplicarla en el tercio superior, o sea en el triángulo que lleva su nombre.

Al estudiar la región de la ingle, he dicho que la ligadura en la base del triángulo de Scarpa tenía el grave inconveniente de ir a menudo acompañada de hemorragias secundarias, a causa de la proximidad de colaterales voluminosas, y que era preferible recurrir a la ligadura de la ilíaca externa. La ligadura según los métodos de HUNTER y de DESAULT expone mucho menos a este peligro, pero la primera, suprimiendo algunas de las ramas musculares, y en particular la anastomótica mayor, expone más que la segunda a la gangrena

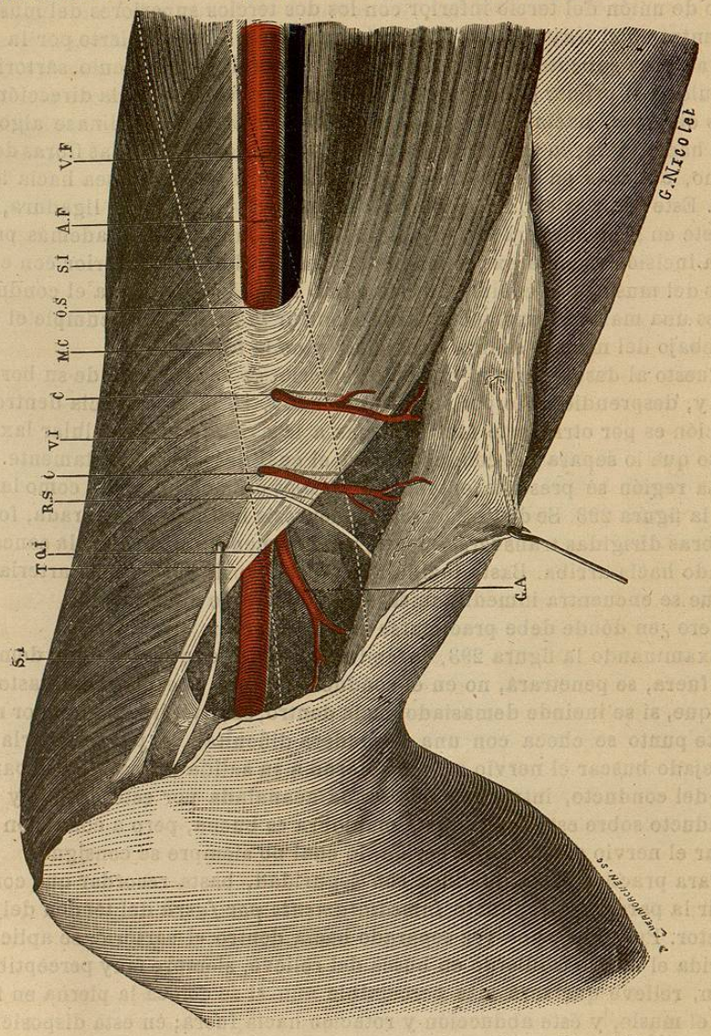

Fig. 293.— *Arteria femoral en el momento de pasar a lo largo del conducto del tercer adductor*

AF, arteria femoral.
CC, ramas arteriales colaterales atravesando la pared interna del conducto.
GA, arteria anastomótica mayor.
MC, línea de puntos que indica la dirección y sitio del sartorio.
OI, orificio inferior del conducto del tercer adductor.
OS, orificio superior del conducto del tercer adductor.
RS, ramo nervioso procedente del safeno interno.
SI, nervio safeno interno antes de penetrar en el conducto del tercer adductor.
T, tendón del tercer adductor.
VF, vena femoral.
VI, vasto interno del triceps.

del miembro. Resulta de esto que el sitio de elección para la ligadura de la femoral en los casos de aneurisma poplíteo es el tercio inferior del muslo, es decir, el conducto del tercer adductor.

Esta operación no debe formularse como se acostumbra: *ligadura en el anillo,* sino *ligadura dentro del conducto* del tercer adductor.

Para llegar al vaso, conviene recordar que el conducto corresponde al punto de unión del tercio inferior con los dos tercios superiores del muslo, y se encuentra en el trayecto de la línea indicada ya. Está cubierto por la piel, la capa adiposa subcutánea, la aponeurosis femoral y el músculo sartorio. Este músculo es el primer punto de referencia; se le reconoce por la dirección de sus fibras oblicuas, hacia abajo y adentro. Si la incisión se inclinase algo demasiado hacia fuera, lo cual sucede a menudo, se encontrarían las fibras del vasto interno, oblicuas en sentido inverso de las del sartorio, o sea hacia abajo y fuera. Este error es el que se comete con más frecuencia en la ligadura, y compromete en gran manera el éxito de la operación. Conviene además procurar que la incisión recaiga exactamente en la unión del tercio inferior con el tercio medio del muslo; por encima de este punto no se encuentra ya el conducto, lo cual es una mala circunstancia para encontrar la arteria y no cumple el objeto; por debajo del mismo, se liga la poplítea y no la femoral.

Puesto al descubierto el músculo sartorio, se va en busca de su borde externo y, desprendiéndolo por su cara profunda, se le atrae hacia dentro. Esta disección es por otra parte fácil, gracias a la capa de tejido celular laxo y laminoso que lo separa del conducto sobre el cual descansa directamente.

La región se presenta entonces a los ojos del operador tal como la representa la figura 293. Se distingue una aponeurosis brillante y nacarada, formada por fibras dirigidas transversalmente, y ligeramente curvas, con la concavidad mirando hacia arriba. Basta incindir la aponeurosis para ver la arteria femoral, que se encuentra inmediatamente por debajo de aquélla.

Pero ¿en dónde debe practicarse esta incisión?

Examinando la figura 293, es fácil comprender que si se incinde demasiado hacia fuera, se penetrará, no en el conducto, sino en el espesor del vasto interno, y que, si se incinde demasiado hacia dentro, se dividirá el adductor mayor. En este punto se choca con una verdadera dificultad, y, para vencerla, se ha aconsejado buscar el nervio safeno interno a su salida a través de la pared interna del conducto, introducir una sonda acanalada por este orificio y hendir el conducto sobre esta sonda. Esta maniobra es buena, pero a condición de encontrar el nervio safeno en la herida, lo cual no siempre se consigue.

Para practicar esta ligadura con seguridad, basta recordar que conviene dividir la pared del conducto *inmediatamente por fuera* del tendón del tercer adductor. Pues bien, una vez separado hacia dentro el sartorio, se aplicará en la herida el índice izquierdo en busca del relieve, siempre muy perceptible, del tendón, relieve que será más perceptible aún si se coloca la pierna en flexión sobre el muslo, y éste abducción y rotación hacia fuera; en esta disposición las cosas, se incindirá inmediatamente por fuera del tendón.

La anastomótica mayor, como la mayoría de las arterias, no nace de un punto fijo e invariable, las más de las veces nace por encima, algunas en el interior y pocas por debajo del conducto. Bueno será asegurarse de si se encuentra demasiado cerca del punto en que se va a aplicar el hilo, en cuyo caso es de regla ligar las dos a la vez.

La arteria femoral da un gran número de ramas colaterales, que en su mayoría nacen en la base del triángulo de Scarpa. Al estudiar la región de la ingle, he insistido suficientemente sobre este punto, y en particular sobre el origen de la femoral profunda; por lo tanto, sería superfluo cuanto sobre el particular pudiéramos ahora decir.

La femoral profunda da ramas perforantes que atraviesan anillos fibrosos situados en las inmediaciones de la línea áspera y, al anastomosarse con la arteria isquiática, forman un círculo arterial que vuelve la sangre al miembro inferior después de la ligadura de la femoral o de la ilíaca externa.

En 1873 publiqué una curiosa historia referente a un enfermo atacado de osteítis del fémur cerca de la línea áspera; ulceróse una perforante y se produjo rápidamente un vasto aneurisma difuso, que traté por la abertura de la bolsa, previa ligadura de la femoral inmediatamente por encima y por debajo. El enfermo sucumbió cuarenta y seis horas después con todo el miembro gangrenado (1).

La *vena femoral,* a la cual van a parar casi todas las venas del miembro inferior, acompaña a la arteria en toda su extensión y va unida a ella tanto más íntimamente cuanto más desciende. A nivel del arco crural se encuentra por dentro y detrás de la arteria; a no tardar se coloca directamente detrás de la misma y ocupa esta posición hasta llegar al hueco de la corva. La vena femoral aumenta rápidamente de volumen después de haber recibido la safena interna y el tronco común de las venas profundas

La arteria y la vena femorales están comprendidas en una vaina fibrosa resistente, que se ensancha a partir del punto en que la safena interna desemboca en la femoral, y así forma el conducto crural (véanse las figs. 283 y 284). Por debajo del confluente de la safena, la vaina se estrecha y se aplica inmediatamente sobre los vasos; se adelgaza cada vez más, y bien pronto no difiere de la cubierta celulosa que se observa alrededor de los demás vasos voluminosos.

La vena safena interna, después de haber rodeado el cóndilo interno del fémur, gana la cara interna del muslo, sube oblicuamente hacia fuera para ganar el triángulo de Scarpa y desemboca en la vena femoral, a una distancia variable del arco crural (véase pág. 700). Subcutánea en la mayor parte de su trayecto, hacia la parte media del muslo está comprendida en un desdoblamiento de la aponeurosis femoral (SI, fig. 291).

Me contentaré con mencionar el nervio crural, que al salir del abdomen se divide en gran número de ramas (NC, fig. 292), la mayoría musculares. Se encuentra dentro de la vaina del psoas y por fuera de la arteria femoral. En la cara externa del muslo y en la capa subcutánea, se encuentra el nervio fémorocutáneo, rama colateral del plexo lumbar. La vaina crural anterior contiene también los vasos y nervios obturadores indicados anteriormente.

Vaina posterior. — La vaina posterior del muslo, infinitamente más estrecha que las precedentes, no contiene más que tres músculos que, considerados de

(1) Tratábase de un sujeto llamado Stoll, de cuarenta y tres años de edad, que entró en mi visita el 20 de Septiembre de 1873. Algún tiempo antes había sido tratado en la clínica de Behier, del Hôtel-Dieu, por un reumatismo, que, en realidad, era una osteítis, y se había considerado como ganglio tumefacto un pequeño tumor que ocupaba la cara interna del muslo, a nivel de su tercio superior y que, sin duda, era un absceso frío. El día 5 de Septiembre, a las cuatro de la tarde, el enfermo se vió atacado de intenso dolor con sensación de desgarro; desde la rodilla hasta el arco crural, el muslo alcanzó en seguida un volumen enorme (51 centímetros de circunferencia); al mismo tiempo aparecieron los síntomas propios de un aneurisma. Desde luego creí que se trataba de un aneurisma difuso consecutivo, resultado de la rotura de un aneurisma espontáneo de la arteria femoral. He estudiado extensamente este caso en un trabajo especial (*Boletín de terapéutica*, número del 30 de Octubre de 1873), y he deducido, en definitiva, entre otras consecuencias, que a menudo era difícil y hasta imposible reconocer si el tumor aneurismático se desarrolla a expensas del tronco de la femoral o de la femoral profunda. — (*N. del A.*)

fuera adentro, son: el bíceps, el semimembranoso y el semitendinoso. Excepto la porción corta del bíceps, pertenecen al grupo de los músculos libres, es decir, que no toman ninguna inserción sobre la diáfisis femoral y se retraen en el segundo tiempo de la amputación del muslo. Estos músculos no ofrecen para el cirujano otro interés que la disposición que afectan cerca de la rodilla; por lo tanto, los estudiaremos con esta región.

Los vasos que contiene la vaina posterior son insignificantes.

Si bien el *nervio ciático mayor* no está precisamente contenido en la vaina posterior, sino que ocupa un lugar independiente entre las dos vainas, no obstante, este es el sitio más a propósito para indicarlo.

Al estudiar la región glútea, hemos visto al nervio ciático saliendo de la pelvis por la escotadura ciática mayor y por debajo del músculo piramidal. Se aplica en seguida sobre el cuadrado crural y más abajo sobre el tercer adductor; en la parte media del muslo (S, fig. 291) representa un cordón aplanado transversalmente, situado sobre el tercer adductor, que está por delante, y el bíceps, que está por detrás. Al llegar al tercio inferior del muslo, algunas veces más arriba, el ciático mayor se divide en dos ramas: ciático poplíteo externo y ciático poplíteo interno, que forman parte de la región poplítea.

En los arrancamientos del miembro inferior, muchas veces el nervio ciático se desprende muy por encima del punto en que ceden la piel y los músculos, lo cual produce ciertos trastornos tróficos en el muñón.

El nervio ciático mayor puede verse atacado de neuritis, afección que se distingue por su tenacidad, o de simple neuralgia de naturaleza reumática, a menudo también muy tenaz. El doctor Trélat ha extirpado en un joven rumano una larga porción del ciático atacado de mixoma.

Los nervios ciático menor y obturador dan ramas cutáneas a la cara posterior e interna del muslo.

A menudo se encuentra en el tejido celular subcutáneo una vena llamada por algunos autores *safena posterior,* la cual va desde la safena externa a la interna.

Los *linfáticos* del muslo son superficiales y profundos. Los superficiales ocupan principalmente la cara interna del miembro y terminan en los ganglios crurales superficiales. Los profundos acompañan a los vasos y terminan en los ganglios que ocupan el conducto crural.

Esqueleto del muslo. — El periostio del fémur es considerablemente grueso en los sujetos jóvenes; tiene un color subido, es muy vascularizado y fácilmente se despega del hueso; por esto las fracturas del fémur, que son muy frecuentes en los niños, se presentan casi siempre con integridad del periostio. Esta circunstancia es eminentemente favorable para el tratamiento, pero puede ser causa de error en cuanto al diagnóstico, porque las más de las veces no hay deformación ni crepitación. Existe sí el dolor y la impotencia del miembro, pero el síntoma patognomónico es la movilidad anormal: cogiendo con una mano cada una de las extremidades del muslo, se obtiene una incurvación del miembro a nivel del punto fracturado.

He de recordar que el fémur se desarrolla por cinco puntos de osificación, de los cuales uno es primitivo y está destinado al cuerpo, y los otros cuatro son complementarios para las extremidades. Los puntos complementarios están destinados a la extremidad inferior, a la cabeza y a los trocánteres mayor y menor. El cuello es una prolongación del cuerpo. El punto de osificación de

la extremidad inferior empieza durante el noveno mes del embarazo, y en la época del nacimiento tiene el volumen de un guisante, circunstancia importante en medicina legal, porque permite reconocer si el niño ha nacido o no a término. (Véanse las figs. 316, 317, 318 y 319.)

Las epífisis superiores se sueldan a la diáfisis hacia la edad de diez y seis a diez y siete años; la inferior no se une al cuerpo hasta los veinte a veintidós años, y aun más tarde: es la última que se suelda de todas las de la economía. El fémur continúa creciendo también en espesor, pero más tarde el tejido esponjoso se enrarece, el conducto medular se dilata, el cuello se ahueca llenándose de tejido esponjoso, y por esto es tanta su fragilidad en la vejez.

Se sabe que el crecimiento de los huesos en longitud se efectúa por la interposición de la substancia ósea entre la diáfisis y la epífisis: se produce, pues, en este punto un trabajo fisiológico de gran actividad durante toda la adolescencia. A esta circunstancia es debido el desarrollo de la osteomielitis. Esta grave afección aparece en sujetos cuya osificación se está efectuando y, en general, en aquellos que han sobrellevado excesivo trabajo. Reviste a veces una forma benigna y en general se la designa entonces con el nombre de *osteítis de crecimiento,* que no siempre es fácil distinguirla de una coxalgia en su principio.

La osteomielitis aguda de los adolescentes se distingue por la intensidad de los síntomas generales que despierta al principio, hasta el punto que en este período a menudo se la confunde con una fiebre tifoidea; por esto a veces se procede tardíamente a la abertura de los abscesos, siendo así que importa en gran manera practicarla cuanto antes. El sitio de elección para la abertura de los abscesos profundos del muslo es la cara externa y anterior del mismo. En efecto, en este punto el hueso no está separado de la piel más que por el bíceps, y no se encuentran en él ni vasos ni nervios importantes. Hasta es posible llegar a mucha profundidad entre el vasto externo y el recto anterior, de modo que sólo nos separe del cuerpo del hueso el vasto interno.

El fémur es uno de los huesos largos que con más frecuencia se necrosan. Esta necrosis es consecutiva a una osteomielitis tratada de un modo incompleto al principio de la enfermedad, por no haber sido anchamente abierto el conducto medular. Cuando un secuestro está invaginado y ocupa toda la altura de la diáfisis, a menudo no contamos con otro recurso que la amputación. Si se juzgase conveniente ensayar la extracción del secuestro por la cara externa del muslo, deberíamos poner el hueso al descubierto en la extensión necesaria.

Después de una amputación, y principalmente después de la del muslo, se observa (o mejor dicho se observaba) a veces la necrosis de una porción circular del fémur. Sucede que la cicatriz presenta el mejor aspecto y la curación es casi completa; pero se encuentra siempre el hueso denudado en el fondo de la herida, y ésta nunca acaba de cerrarse; después de un tiempo variable, seis semanas o dos meses, se desprende una rodaja de hueso, y desde este momento se obtiene rápidamente la curación. Este accidente puede producirse sin que el periostio se haya despegado: reconoce por causa una osteomielitis de la extremidad ósea; la médula se desprende del hueso y la necrosis tiene lugar en toda la porción aislada.

La resistencia del periostio del fémur ha permitido al doctor Houzé de l'Aulnoit despegar circularmente esta membrana y cubrir con ella la superficie de sección ósea, con objeto de impedir que la cicatriz cutánea se adhiera al hueso.

El fémur se fractura con mucha frecuencia. En el capítulo precedente he hablado de las fracturas del cuello; las del cuerpo se han dividido en fracturas de la parte media, subtrocanterianas y supracondíleas. El tratamiento de estas fracturas presentaba antes, en general, serias dificultades; por esto, ¡cuántos aparatos se inventaron para evitar el acortamiento! Por lo demás, este síntoma varía mucho según los sujetos: si la fractura es transversal, en rigor es posible mantener los fragmentos en contacto y evitar dicho accidente; pero si la fractura es oblicua, ¿cómo impedir que la acción muscular produzca el acabalgamiento de los fragmentos? Cuando en estas condiciones la consolidación se efectúa en su tiempo normal, el acortamiento es moderado; pero si se hace tardía la consolidación, el acortamiento aumentará insensiblemente hasta un punto más o menos considerable. Para evitar este accidente he adoptado un aparato que hasta ahora me ha dado los mejores resultados y que no dejaré de recomendar a los prácticos. A beneficio de tiras de diaquilón aplicadas en la porción de extremidad que está por debajo del sitio de la fractura, tiras que sostienen un peso de 3 a 4 kilogramos, se efectúa la extensión continua. El peso del cuerpo y la inclinación de la cama hacia abajo, de los pies a la cabeza, son suficientes para la contraextensión. El miembro queda completamente al descubierto. De este modo, con extremada sencillez, se obtiene el mínimo posible de acortamiento y una consolidación mucho más rápida que con los demás aparatos.

La desviación angular, es decir, en sentido de la dirección, es la más frecuente en el muslo; los dos fragmentos forman un ángulo saliente hacia fuera, resultando de ello una deformación en forma de cayado. Según MALGAIGNE, esta es la desviación ordinaria en las fracturas subtrocanterianas. BOYER y BLANDIN decían que en este caso el músculo psoas atraía hacia delante y adentro al fragmento superior; pero esta opinión es puramente teórica: los huesos forman una prominencia angulosa hacia fuera sin que la desviación se traduzca al exterior por ninguna deformación apreciable.

Antes de MALGAIGNE se creía también que, en las fracturas supracondíleas, el fragmento inferior, atraído por los gemelos, efectuaba un movimiento de báscula tal, que la superficie fracturada miraba directamente atrás; pero los estudios de este autor, confirmados por los del doctor TRÉLAT, han demostrado que no sucede nada de lo supuesto. MALGAIGNE se inclinaba a creer que el ranversamiento del fragmento inferior únicamente puede tener lugar en los casos en que su diámetro vertical no prevalezca sobre el anteroposterior, en cuyo caso puede decirse que se trata de una simple separación epifisaria.

CAPITULO III

De la rodilla

Dos líneas circulares que pasan, la primera a unos dos dedos por encima de la rótula y la segunda a nivel de la tuberosidad anterior de la tibia, constituyen los límites de la rodilla.

La parte fundamental de la rodilla es la articulación fémorotibial: la

cubren partes blandas que podemos estudiar en dos regiones distintas, anterior y posterior, y cuyos límites respectivos los forman los bordes posteriores de los cóndilos del fémur y de la tibia. La región posterior forma una considerable depresión y se la designa con el nombre de *hueco poplíteo*. Estudiaré, pues, la rodilla en tres párrafos:

Región anterolateral de la rodilla;
Región posterior o hueco poplíteo;
Articulación de la rodilla.

REGIÓN ANTEROLATERAL DE LA RODILLA

La *región anterolateral de la rodilla* presenta en la línea media una prominencia redondeada formada por la rótula. A cada lado de este hueso existe una depresión que desaparece cuando la articulación está llena de líquido. Por encima de la misma se encuentra otra depresión, menos considerable que las precedentes, que corresponde al fondo de saco superior de la sinovial y está reemplazada por una prominencia en los casos de derrame intraarticular. Por debajo de la rótula se ve un ancho cordón aplanado y saliente, sobre todo cuando la pierna está en extensión, formado por el ligamento rotuliano, y más abajo se nota el relieve de la tuberosidad anterior de la tibia. A cada lado del ligamento rotuliano se ven, hacia arriba, dos prominencias producidas por un rodete adiposo, y hacia abajo, dos depresiones profundas, que desaparecen en caso de hidartrosis, pero más especialmente cuando la articulación está llena de fungosidades.

A cada lado de la región se encuentran dos planos desiguales, que corresponden a las caras laterales de los cóndilos y a las interlíneas articulares que son muy poco perceptibles. En la parte interna existe el tubérculo del tercer adductor, y en la externa la prominencia formada por la cabeza del peroné. Un poco hacia delante de esta última se encuentra el tubérculo del tibial anterior.

Las prominencias y depresiones que acabamos de indicar se distinguen particularmente cuando la pierna está en extensión; disminuyen en la flexión y quedan enteramente ocultas en caso de derrame intraarticular; entonces la rodilla está uniformemente redondeada.

Las capas de que se compone esta región son muy simples, y son:

La piel, la fascia superficialis, una aponeurosis de cubierta y una segunda hoja aponeurótica o aleta de la rótula.

En rigor, podríamos comprender en esta región las inserciones inferiores del tríceps; pero el estudio de este músculo me parece más a propósito al hablar de la articulación.

Piel. — La piel que cubre la rodilla es gruesa en la parte anterior y más delgada en las laterales. Puede adquirir mucho espesor, y esto sucede en las personas que permanecen mucho de rodillas. En este caso es una piel arrugada y morenuzca; la capa epidérmica es la que más se hipertrofia. La piel se desliza fácilmente por encima de los planos subyacentes; por esto, cuando se quitaban los cuerpos extraños articulares por el método de GOYRAND (de Aix), es decir, haciéndolos salir primero de la articulación para fijarlos debajo de la piel, era posible destruir fácilmente el paralelismo entre la herida cutánea y la abertura de la sinovial.

BIBLIOTECA
FAC. DE MED. U. A. N. L.