Hemos de estudiar sus relaciones en el hueco poplíteo, por delante, por detrás y por los lados.

Por delante y de arriba abajo, la arteria está en relación: con la cara posterior del fémur, con el ligamento posterior de la articulación de la rodilla y con el músculo poplíteo. Está separada de los cóndilos del fémur por un espacio bastante considerable repleto de tejido adiposo; pero hacia abajo tan sólo la separa de los cóndilos de la tibia el espesor del ligamento posterior; por esto en la resección de la rodilla, una vez abierta la articulación, sin ningún inconveniente podemos dividir los cóndilos del fémur de delante atrás, pero no podemos decir lo mismo respecto de los cóndilos de la tibia, pues nos expondríamos a herir la arteria poplítea en una escapada del instrumento.

La ablación de la corona de la tibia constituye el tiempo más difícil de la resección de la rodilla y debe practicarse de atrás adelante con una sierra especial, después de haber previamente desprendido con mucho cuidado los vasos poplíteos, rasando de cerca la cara posterior del hueso.

Cuando, a consecuencia de un tumor blanco de la rodilla, la tibia se ha luxado paulatinamente hacia atrás, la arteria poplítea sufre una distensión progresiva y la soporta fácilmente; pero si se intenta el enderezamiento brusco en estas condiciones, en vez de volver a su sitio, puede suceder que la tibia se luxe por completo y se deslice detrás del fémur. En este caso, la arteria, tensa sobre el hueso de la pierna como la cuerda de un violín sobre el puente, puede desgarrarse, y fácilmente se comprende la consecuencia de semejante accidente. Por lo tanto, no conviene proceder al enderezamiento de una articulación de tal modo dispuesta: la única operación racional en este caso sería la resección cuneiforme de los cóndilos del fémur. Una luxación traumática de la tibia hacia atrás puede igualmente acompañarse de la rasgadura de la arteria poplítea.

Por detrás, la arteria poplítea está en relación en toda la extensión de su trayecto con la vena poplítea. Esta relación es inmediata y muy íntima. La adherencia de estos dos vasos entre sí hace bastante difícil el tiempo del aislamiento en la ligadura de la arteria. De un modo mediato, la arteria se halla en relación por detrás con el nervio ciático poplíteo interno, que está ligeramente inclinado hacia fuera, y con el tejido adiposo de la corva. En la porción crural de su trayecto está, además, cubierta por los gemelos, a cuyo punto de separación corresponde, y finalmente por las tres capas comunes de cubierta descritas anteriormente.

Por los lados, la arteria poplítea está en relación: por dentro, con el músculo semimembranoso; más abajo, con el gemelo interno y, por fuera, con el bíceps, que está de ella mucho más apartado.

La ligadura de la poplítea es una operación que era de la mayor importancia cuando se operaba el aneurisma por el método antiguo, es decir, abriendo el saco y ligando el vaso inmediatamente por encima y por debajo del mismo. Como quiera que hoy la ligadura a distancia sin abertura del saco, por los métodos de Desault y de Hunter, es la única que se emplea (al menos en el aneurisma arterial espontáneo), la ligadura de la poplítea queda casi reducida a un simple ejercicio de medicina operatoria, porque he dicho ya anteriormente que el sitio de elección es la ligadura de la femoral dentro del conducto del tercer adductor. Sin embargo, debo añadir que nos inclinamos actualmente a extirpar la bolsa aneurismática como si se tratara de un tumor; pero yo creo que esta grave operación no debe generalizarse.

Para descubrir la arteria poplítea, he aquí las reglas que aconsejo: Se empieza por determinar de un modo preciso la situación del pliegue de la

corva. Hecho esto, se practica una incisión que se extiende a igual distancia por encima y por debajo del pliegue; esta incisión debe ser vertical y media. Al dividir las primeras capas, hemos de poner especial cuidado en no abrir la safena externa; una vez descubierto el intersticio de los gemelos, separaremos el uno del otro estos músculos, sirviéndonos para ello del dedo o de la sonda acanalada. Encontraremos en seguida, sucesivamente de atrás adelante y un poco de fuera adentro, el nervio ciático poplíteo interno, al que inclinaremos hacia fuera, la vena y, en la parte más profunda, la arteria.

La poplítea es entre todas las arterias la que más frecuentemente sufre el aneurisma, sin que sea fácil darse de ello una razón plausible; porque, si bien es verdad que durante la marcha sufre continuados movimientos de distensión y relajación, no se encuentra, desde este punto de vista, en mejores condiciones la humeral en la flexura del brazo, y, sin embargo, son raros los aneurismas espontáneos en esta última región. No es este lugar a propósito para estudiar el aneurisma poplíteo, que es el que sirve de tipo para las descripciones generales; con todo, en vista de los precedentes detalles anatómicos, puede preverse cuáles serán su marcha y su influencia sobre las partes inmediatas, nervio ciático, superficies articulares, etc. Muchas veces sucede que, pasado algún tiempo, la bolsa se abre, produciéndose un aneurisma difuso consecutivo. Sucede también a veces que se forman abscesos alrededor de la bolsa, circunstancia que viene a complicar el diagnóstico.

La flexión forzada de la pierna sobre el muslo suspende los latidos en el saco, y esta actitud se ha utilizado como procedimiento para la curación de los aneurismas poplíteos. No hay inconveniente alguno en empezar el tratamiento por este ensayo, que en el Hôtel-Dieu (Agosto de 1887) me dió muy buen resultado en un aneurisma traumático; pero las más de las veces sale frustrado, sobre todo si se trata de un aneurisma espontáneo. La compresión digital es particularmente aplicable a los aneurismas poplíteos, porque es fácil suprimir por completo el curso de la sangre ejerciéndola sobre la eminencia iliopectínea. También este procedimiento sale frustrado muchas veces, pero en otras se consiguen los más brillantes resultados. En 1876, en el hospital Laribiosière y para un aneurisma poplíteo del volumen de un huevo de pava, empecé la compresión digital a las diez de la mañana, y a las tres de la tarde habían cesado por completo los latidos en el tumor. Si bien es verdad que se reprodujeron débilmente tres días después, desaparecieron en absoluto después de una ligera compresión que se ejerció el enfermo mismo. He obtenido parecido resultado en el Hôtel-Dieu, en 1886, en un enorme aneurisma que me había remitido el doctor Quenouille (de Sens). Aun lo obtuve más notable en 1896 en un enfermo que vió M. Duplay.

La compresión digital es, pues, un excelente método por el cual se puede y hasta diré se debe empezar siempre el tratamiento de un aneurisma poplíteo, antes de llegar a la ligadura de la femoral o a la extirpación de la bolsa, método hoy día preferido.

La arteria poplítea da ramas musculares a los gemelos, las *arterias gemelas*, y ramas colaterales, las *articulares*. Estas son en número de cinco, dos por cada lado y una media. Las laterales se dividen en superiores e inferiores. Estas arterias forman alrededor de la rodilla el círculo arterial de que he hablado antes.

Vena poplítea. — La vena poplítea está situada inmediatamente por detrás y un poco por fuera de la arteria a la cual va íntimamente unida. Desde el

punto de vista de su consistencia y aspecto, no se parece a ninguna de las demás venas de la economía. Es grisácea y gruesa; en lugar de aplanarse después de dividida, sus paredes quedan abiertas, de manera que su sección se parece a la de una arteria. Esta apariencia de la vena aumenta mucho las dificultades de la ligadura de la arteria, y explica por qué uno de los errores más comunes en esta operación en el cadáver es el de tomar la una por la otra. En el vivo, los latidos arteriales servirían para diferenciarlas.

La vena poplítea recibe la *vena safena externa*. Esta, al principio subcutánea, al llegar a la corva se coloca en un desdoblamiento de la aponeurosis de la pierna y se hunde en seguida en el seno del hueco poplíteo cerca de su parte inferior. Pueden desarrollarse en ella várices, si bien son menos frecuentes en esta vena que en la safena interna, y, lo mismo que en esta última, se ha procurado buscar la causa en la constricción que pudiera sufrir la vena al atravesar la aponeurosis, lo cual no está ni con mucho demostrado. Por lo común, nace de ella una rama que continúa el trayecto del tronco principal, rodea la cara posterior e interna del muslo y va a desembocar en la safena interna; algunas veces esta rama anastomótica constituye por sí sola la safena externa, y entonces no se abre en la poplítea.

Nervios ciáticos.—El ciático mayor, el llegar a la parte superior del hueco de la corva, se divide en dos ramas (fig. 295): una interna, la más voluminosa, que continúa el trayecto primitivo del nervio, el *ciático poplíteo interno,* y otra externa, el *ciático poplíteo externo.*

El *ciático poplíteo interno* está situado por detrás y un poco por fuera de la vena; de seis ramas colaterales al atravesar el hueco poplíteo, una de ellas está destinada á la articulación de la rodilla, otra es subcutánea, el *nervio safeno externo,* y las otras cuatro son musculares y están destinadas al plantar delgado, a los dos gemelos y al sóleo.

El ciático poplíteo interno atraviesa el anillo del sóleo en compañía de la arteria y vena poplíteas, y se distribuye entre todos los músculos y la piel de la cara posterior de la pierna, llegando hasta la planta del pie, en donde lo encontraremos nuevamente.

El *ciático poplíteo externo* es la mitad menos voluminoso que el interno, lo cual está en relación con la importancia de su distrito. Está destinado a los músculos y piel de la región externa de la pierna y a la cara dorsal del pie. Se desprende del tronco del ciático en la parte superior del rombo poplíteo y se dirige oblicuamente hacia abajo y afuera, aproximándose a la cabeza del peroné. En este trayecto es más superficial que el ciático poplíteo interno. Pasa por detrás del cóndilo externo del fémur, cruza la inserción superior del gemelo externo, acompaña al tendón del bíceps, pasa por detrás de la cabeza del peroné, se dirige hacia delante y rodea horizontalmente el cuello de este hueso, situado entre este cuello y el músculo peroneo lateral largo, para luego dividirse en cierto número de ramas que encontraremos en la pierna.

El ciático poplíteo externo está en tan íntima relación con la cabeza del peroné, que es de temer la sección del nervio al practicar la resección de esta parte del hueso. Al pasar por el cuello del peroné es fácil comprimirlo, y este es uno de los *puntos* dolorosos en la neuralgia ciática. La situación superficial del nervio facilita mucho la resección; pero no conviene intentar esta operación sino cuando los dolores son intolerables y después de haber agotado todos los recursos, porque resulta de ello una parálisis de todos los flexores del pie sobre la pierna. Por lo general, las inyecciones subcutáneas de morfina producen muy buen resultado, por causa de la situación especial del nervio.

He de repetir aquí que la proximidad del ciático poplíteo externo es una grave complicación para la sección del tendón del bíceps, y que, a fin de evitar con más seguridad este nervio, es necesario aplicar el tenótomo a 2 o 3 centímetros por encima de la inserción del músculo, o mejor aún, practicar la incisión al descubierto.

En resumen, atraviesan el hueco poplíteo de arriba abajo y siguiendo su diámetro mayor, tres gruesos cordones que, de atrás adelante considerados, están dispuestos en el orden siguiente: nervio ciático poplíteo interno, vena poplítea y arteria poplítea. Estos tres órganos no se encuentran absolutamente superpuestos, el nervio ciático está situado algo hacia fuera, de modo que, para que un instrumento atravesara a los tres, sería necesario que llevase una dirección ligeramente oblicua hacia delante y adentro.

Ganglios linfáticos.—Los ganglios linfáticos del hueco poplíteo son en corto número. Unicamente se encuentran dos o tres en la porción femoral del rombo, y aun son tan poco desarrollados, que a menudo no es posible encontrarlos; enferman con menos frecuencia que los de la ingle. Sin embargo, algunas veces se ponen tumefactos a consecuencia de una herida del pie, dando origen a un adenoflemón, al cual sucede un vasto absceso de la corva. ¿Es posible prever de antemano, por el sitio de la herida del pie, si la inflamación se comunicará a los ganglios de la corva o a los de la ingle? Hasta el presente no; pero no es punto que tenga gran importancia.

Los ganglios de la corva pueden ser sitio de degeneraciones, como los de cualquiera otra región, ya primitiva, ya secundariamente, y forman tumores cuyo diagnóstico está a menudo rodeado de verdaderas dificultades, porque se encuentran situados a bastante profundidad por delante de la aponeurosis. No obstante, cuando se trata de un tumor liso y redondeado, que, ocupando la *parte media* del hueco de la corva, haya aparecido rápidamente, es preciso pensar en una adenitis. En los niños, he observado muchas veces adenitis tuberculosas, que fácilmente hubieran podido confundirse con un quiste; pero estos últimos se desarrollan más lentamente y ocupan, en general, las partes laterales de la región y preferentemente la parte interna.

Tejido adiposo.—El hueco poplíteo está lleno de una gran cantidad de grasa que ocupa todos los espacios que dejan entre sí los demás órganos. Los vasos y los nervios se encuentran en medio de esta capa. Esta disposición nos explica la rapidez con que se extiende la inflamación y la extensión que alcanzan los abscesos consecutivos en esta región. La capa grasienta se continúa con la que rodea los vasos del muslo y de la pierna, y por esto el pus, siguiendo este camino, puede extenderse de una región a la otra. Cuando una supuración prolongada ha destruído la grasa que llena el hueco poplíteo, como las paredes de la cavidad no llegan a ponerse en contacto, se producen a veces fístulas que tienen muchas analogías con las del hueco isquiorrectal y cuya curación es muy difícil.

Bolsas serosas de la región poplítea

Las bolsas serosas de la corva, especialmente estudiadas por FOUCHER en 1856, desempeñan un papel tan importante en la patología de la región que nos ocupa, que he creído conveniente destinar a su estudio un párrafo especial. Ante todo conviene establecer una distinción muy importante: unas veces están en comunicación con la gran sinovial de la rodilla, y hasta algunas no son más que un divertículo de ésta, y otras veces son del todo independientes.

Como estas bolsas serosas están en relación con las inserciones musculares, son necesariamente laterales; no las hay en la línea media. Se dividen en externas e internas: las primeras son menos constantes que las segundas. Podemos encontrar tres bolsas externas: una entre el tendón del poplíteo y el ligamento lateral externo (es preciso no confundirla con el divertículo que viene de la sinovial de la rodilla, de la cual aquélla es independiente), y otra debajo del tendón del gemelo externo; estas dos bolsas, por lo general, se comunican entre sí. La tercera se encuentra entre el tendón del bíceps y el ligamento lateral externo, costeada por el nervio ciático poplíteo externo; está lejos de ser constante y cuando existe es muy pequeña. En suma, las bolsas externas están poco desarrolladas y raras veces se desarrolla en ellas la hidropesía. por lo tanto, son muy poco frecuentes los quistes en la parte externa de la corva.

No sucede lo mismo en la parte interna. Entre el gemelo interno y el tendón del semimembranoso (figs. 295 y 296) existe una sinovial constante, extensa y algunas veces tabicada, que corresponde a la parte posterior e inferior del cóndilo interno del fémur. He dicho ya anteriormente que, cuando la cápsula fibrosa del cóndilo está perforada, lo cual, según Poirier, sucede frecuentemente en el adulto y en el viejo, esta serosa está en comunicación con la sinovial articular. Los quistes de la corva ocupan casi siempre esta bolsa: su sitio de elección es, pues, la parte inferior e interna del rombo poplítieo.

Independientemente de la bolsa común al gemelo interno y al semimembranoso, existe una segunda igualmente constante, pero menos desarrollada, situada debajo y un poco por delante de la precedente y especialmente destinada al tendón directo del semimembranoso.

La sinovial de la rodilla puede enviar a través del ligamento posterior de la articulación una prolongación susceptible de dar origen a un quiste, que Foucher ha llamado *quiste sinovial herniario,* análogo a los que tan a menudo se observan en la región de la muñeca; estas prolongaciones tienen lugar en el espacio intercondíleo y ocupan la *línea media* (DS, fig. 296).

Tenemos, pues, que los quistes sinoviales de la corva se dividen en dos grandes clases: *quistes sinoviales tendinosos* y *quistes sinoviales articulares*; Los primeros ocupan las partes laterales de la región y casi siempre el lado interno; los segundos se encuentran en la línea media; los primeros son duros, tensos, resistentes e irreductibles; los demás, en general, se dejan reducir poniendo la pierna en flexión. No obstante, conviene no conceder demasiada importancia al síntoma reductibilidad, porque en clínica muchas veces es difícil comprobarlo; además, un quiste primitivamente articular puede haber dejado de estar en comunicación con la sinovial o comunicarse con ella por un orificio muy estrecho, y viceversa un quiste tendinoso puede estar en relación con la sinovial de la rodilla. En su consecuencia, es preciso proceder siempre con mucho tino en el tratamiento de los quistes del hueco poplíteo, tanto más cuanto para Poirier, serían siempre articulares, opinión que me parece demasiado exclusiva. En 1895 operé, en el Hospital de la Caridad, a un hombre de cincuenta y ocho años que llevaba un gran quiste de la bolsa del gemelo interno, que no tenía más de diez meses de fecha. Por los signos clínicos, creí que se trataba de un quiste independiente de la sinovial de la rodilla. Pues bien, una disección minuciosa de la bolsa demostró que no había comunicación articular, y después he tenido ocasión de ver otros casos análogos.

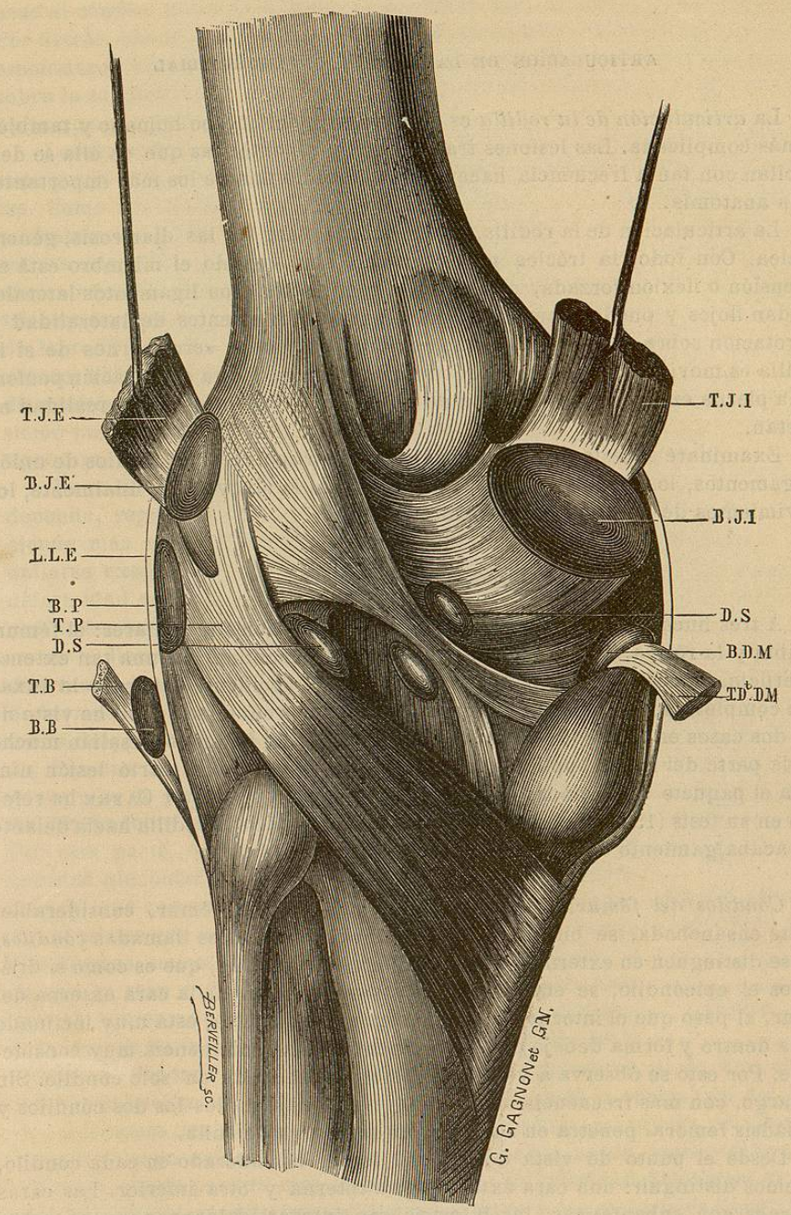

Fig. 296. — *Esquema que representa las bolsas serosas del hueco poplíteo*

BB, bolsa serosa del tendón del bíceps.
BDM, bolsa serosa del tendón directo del semimembranoso.
BJE, bolsa serosa del gemelo externo.
BJI, bolsa serosa del gemelo interno.
BP, bolsa serosa del músculo poplíteo.
DS, divertículo de la sinovial de la rodilla.
LLE, ligamento lateral externo de la articulación de la rodilla.
TB, tendón del músculo bíceps.
TDt DM, tendón directo del semimembranoso.
TJE, tendón del gemelo externo.
TJI, tendón del gemelo interno.
TP, tendón del músculo poplíteo

ARTICULACIÓN DE LA RODILLA O FÉMOROTIBIAL

La *articulación de la rodilla* es la más vasta del cuerpo humano y también la más complicada. Las lesiones traumáticas y espontáneas que en ella se desarrollan con tanta frecuencia hacen de su estudio uno de los más importantes de la anatomía.

La articulación de la rodilla pertenece a la clase de las diartrosis, género tróclea. Con todo, la tróclea no es perfecta sino cuando el miembro está en extensión o flexión forzada, porque en la semiflexión, los ligamentos laterales quedan flojos y pueden comunicársele algunos movimientos de lateralidad y de rotación sobre el eje. Así es que, cuando queramos cerciorarnos de si la rodilla es movible lateralmente, deberemos proceder a esta exploración poniendo la pierna en extensión, so pena de suponer movimientos que en realidad no existan.

Examinaré sucesivamente: las superficies articulares, los medios de unión o ligamentos, los medios de deslizamiento, o sea la sinovial, y, finalmente, los movimientos de la articulación fémorotibial.

Superficies articulares

A tres huesos distintos corresponden las superficies articulares: el fémur, la tibia y la rótula. El fémur y la tibia se corresponden por una tan extensa superficie, que es fácil comprender por qué es un accidente tan raro la luxación completa de la rodilla. Sin embargo, puede producirse, y yo he visto de ello dos casos en el hospital Beaujon: los cóndilos del fémur sobresalían mucho por la parte del hueco poplíteo. En ninguno de estos casos sufrió lesión ninguna el paquete vásculonervioso del hueco poplíteo. El doctor Cayre ha referido en su tesis (1900) un caso de luxación congénita de la rodilla hacia delante con acabalgamiento de la tibia sobre el fémur.

Cóndilos del fémur. — La extremidad inferior del fémur, considerablemente ensanchada, se bifurca formando dos tuberosidades llamadas *cóndilos*, que se distinguen en externo e interno. El cóndilo externo, que es como si dijéramos el epicóndilo, se encuentra en la prolongación de la cara externa del fémur, al paso que el interno, que representa la epitróclea, está muy inclinado hacia dentro y forma debajo de los tegumentos una prominencia muy considerable. Por esto se observa a veces la fractura aislada de un solo cóndilo. Sin embargo, con más frecuencia sucede que están fracturados los dos cóndilos y la diáfisis femoral penetra en su intervalo a manera de cuña.

Desde el punto de vista del eje del fémur considerado en cada cóndilo, podemos distinguir: una cara externa, otra interna y otra inferior. Las caras externas son subcutáneas; las internas son intraarticulares, pero no están incrustadas de cartílago, y se hallan destinadas a la inserción de los ligamentos cruzados; las caras inferiores son las más extensas y están incrustadas de cartílago en toda su extensión.

Por delante, las caras inferiores se reunen entre sí, formando una superficie cóncava transversalmente y ligeramente convexa de delante atrás, destinada a ponerse en contacto con la cara posterior de la rótula cuando la pierna está en extensión: esto constituye la polea femoral. La parte de la polea que pertenece al cóndilo externo asciende más arriba que la que pertenece al interno. Por detrás, las caras inferiores están separadas la una de la otra por una vasta escotadura llamada *intercondiloidea;* son redondeadas y destinadas a moverse sobre la superficie articular de la tibia. El cóndilo interno sobresale más hacia atrás que el externo.

Los dos cóndilos no descienden hasta el mismo nivel; *el interno desciende más que el externo.* De este hecho se desprenden consecuencias muy interesantes. Como las superficies articulares de la tibia se encuentran en un plano perfectamente horizontal y los dos cóndilos no descienden hasta el mismo nivel, resulta que el fémur lleva una inclinación sobre la tibia de arriba abajo y de afuera adentro. Por lo tanto, el eje del fémur y el de la tibia no forman una línea recta, sino una quebrada a nivel de la rodilla, y de ahí la existencia de un ángulo muy obtuso, abierto hacia fuera y saliente hacia dentro: esta disposición tiene por objeto disminuir, por una descomposición paralelográmica de las fuerzas, las violencias o presiones que se produzcan en sentido vertical.

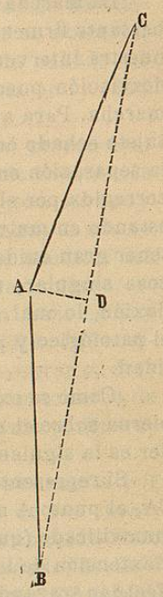

Fig. 297.—*Figura esquemática que representa la inclinación del fémur sobre la tibia.* Lado izquierdo.

La rodilla está, pues, desviada hacia dentro, y esto depende, repito, de que el cóndilo interno del fémur desciende más que el externo. Esta actitud natural puede hallarse exagerada hasta el punto de convertirse en una deformidad muy marcada, que ha recibido el nombre de *rodilla hacia dentro* o *genu valgum.* Al sujeto que la padece se le llama *zambo.* Ahora bien, es evidente que esta desviación lateral de la rodilla es debida a la exageración de la causa que produce la desviación fisiológica, es decir, a una desproporción entre el desarrollo de los dos cóndilos. Por una causa cualquiera, el cóndilo interno crece, se desarrolla en altura más rápidamente, y la inclinación del fémur sobre la tibia por necesidad aumenta otro tanto. Por otra parte, se comprende que una excavación de la cavidad glenóidea de la tibia, más pronunciada en el cóndilo interno que en el externo, produciría idéntico resultado, lo mismo que el desgaste del cóndilo externo; pero estas dos últimas causas seguramente lo son muy rara vez, si es que lo sean alguna, y únicamente las menciono para que se comprenda mejor el mecanismo del *genu valgum.* Lo que sí es positivamente cierto es que la desviación de la rodilla no depende ni de una debilidad de los ligamentos, ni de una contractura o retracción muscular, sino de un trastorno en la osificación del fémur. Si recordamos que esta afección aparece, en general, en sujetos en vía de desarrollo y cuya epífisis del fémur no está todavía unida, tenderemos a creer que el punto de partida está en esta epífisis; la actividad fisiológica es mayor por el lado del cóndilo interno que del externo y los materiales llegan a él en mayor abundancia.

¿Bajo qué influencia se producen estos fenómenos de hipernutrición unilateral? En la actualidad es imposible decirlo; hase invocado el raquitismo, pero sin motivo. No diré que el raquitismo no pueda en los niños producir una lesión semejante, pero el verdadero *genu valgum* es una afección especial e independiente del raquitismo.

Aparece, en general, a la edad de catorce a diez y ocho años. La mayor

parte de los sujetos que he operado eran notablemente robustos y no se notaba en ellos el menor indicio de raquitismo. La afección se desarrolla rápidamente en algunos meses, sin que se pueda encontrar de ello la causa, y ataca unas veces un solo miembro y otras los dos a la vez. Unos han atribuído este fenómeno a la estancia de pie prolongada, a la influencia de grandes pesos llevados sobre la cabeza; por mi parte, me pareció encontrar la explicación en un joven observado en mi servicio con DUCHENNE (de Boulogne) en la actitud obligada de ciertas profesiones; pero ninguna de éstas puede ser la verdadera causa, porque he visto y operado el *genu valgum* en mujeres jóvenes que trabajaban constantemente sentadas.

La marcha resulta medianamente dificultada; los sujetos se sostienen con bastante firmeza por sus piernas, y el principal motivo que les induce a pedir nuestra intervención es la deformidad muy chocante que de ello resulta. La desviación puede ser tal que las rodillas se crucen completamente durante la marcha. Para apreciar el grado de *genu valgum* es necesario que, estando el sujeto echado en extensión perfecta y con las dos rodillas en contacto, se mida la separación entre los dos maléolos internos. Se conoce que la desviación está corregida por el hecho de que los dos maléolos puedan aproximarse entre sí, estando en mutuo contacto las dos rodillas; pero en esta exploración conviene tener gran cuidado de que el miembro se mantenga en la extensión, porque, cosa singular, toda desviación desaparece cuando colocamos el miembro en flexión, lo cual, por lo demás, sucede lo mismo en el estado fisiológico que en el patológico y podría hacer creer en un enderezamiento que no exista en realidad.

¿Cómo se explica esta desaparición del *genu valgum* en la flexión de la pierna sobre el muslo? Semejante explicación no se ha dado aún y a mi entender es la siguiente:

Si representamos la tibia por la línea vertical AB y el fémur por la oblicua CA, el punto A representará la rodilla. Ahora bien, si suponemos el punto A inmovilizado (que es lo que naturalmente sucede en los movimientos de flexión y extensión de la rodilla), los movimientos que tienen por centro el punto A se efectúan trazando una superficie cónica. Esta superficie difiere sensiblemente poco de lo que resultaría tirando previamente una perpendicular AD sobre la base BC del triángulo CAB y haciendo girar el triángulo rectángulo DBA alrededor de la línea AD tomada como eje de revolución.

Las líneas AC y AB representan dos posiciones sucesivas de una misma generatriz CB, y así se comprende que, en la flexión extrema de la rodilla, no dejen nunca de coincidir los puntos B y C. Si recordamos que el primero de estos puntos representa el talón y el segundo la nalga, se comprenderá por qué el *genu valgum* desaparece en la flexión extrema de la pierna sobre el muslo.

Como el *genu valgum* nunca cura espontáneamente, es necesario enderezarlo. Para conseguir este resultado disponemos de dos medios: los aparatos y el enderezamiento forzado. Los aparatos pueden emplearse con ventaja en los niños de menor edad; pero afirmo que son absolutamente impotentes cuando el sujeto pasa de los catorce años. Al doctor DELORE (de Lyón) pertenece la gloria de haber sido el primero en aplicar el enderezamiento forzado a la curación del *genu valgum*. Diferentes veces he imitado la conducta de nuestro colega, variando algo el procedimiento, y así he podido presentar a la Sociedad de Cirugía notables resultados. El enderezamiento se obtiene por el arrancamiento de las epífisis, ya de la tibia, ya más frecuentemente del fémur. Esta

operación, que a primera vista impone, en último resultado no ocasiona más destrozo que una fractura simple o un fuerte esguince (1). Lo único que pudiera temerse, porque la solidez de la rodilla podría resentirse de ello, es que se desprendiera el ligamento lateral externo en vez de la epífisis; pero si acaece este accidente, debe ser muy raro: sabemos, en efecto, que los ligamentos distendidos casi siempre arrancan la porción de hueso sobre que se insertan, y con mucho más motivo esto debe suceder en este caso especial, en que se trata de una epífisis todavía no unida al cuerpo del hueso. Sin embargo, para obviar este inconveniente, algunos cirujanos, especialmente extranjeros, han recorrido a la osteotomía. Se practica la sección, ya del fémur, ya de la tibia, con el escoplo y la maza y luego se opera el enderezamiento. Esta operación da buenos resultados y hasta el presente parece inofensiva, sobre todo si se observan las reglas del método antiséptico, lo cual no se conocía todavía cuando yo practiqué las primeras operaciones de este género; por esto en la actualidad doy la preferencia a la osteotomía.

La rodilla puede experimentar una desviación inversa de la precedente: sobresale hacia fuera, y cuando se aproximan los miembros inferiores está más o menos separada la una de la otra. Llámase a esta deformidad *genu varum* y al sujeto que la lleva *patizambo*. Esta deformidad resulta, sin duda, lo mismo que el *genu valgum*, de una desigualdad en el desarrollo de los cóndilos del fémur. También en este caso puede someterse la rodilla al enderezamiento forzado. Una sola vez he recurrido a este medio por un *genu varum* doble en una niña de trece años. Siquiera la operación fuese útil, el resultado no fué completo como en la mayoría de los casos de *genu valgum*. Por el contrario, después he obtenido un magnífico resultado por la osteotomía en un muchacho de diez y ocho años, afecto de *genu varum* doble, en su mayor grado posible de desarrollo.

También he de señalar una deformación de la rodilla caracterizada por una hiperextensión de la pierna sobre el muslo, sin dislocación de las superficies articulares. La pierna y el muslo forman generalmente un ángulo obtuso hacia delante; pero este ángulo puede disminuir, puede hacerse agudo, hasta el punto de llegar a poner la pierna en contacto con la cara anterior del muslo. En estos últimos tiempos se ha dado a esta deformación el nombre de *genu recurvatum*.

El *genu recurvatum* es comúnmente *congénito:* se encuentra más frecuentemente en niñas y con preferencia en la pierna izquierda. A menudo coincide con la ausencia congénita de la rótula.

También puede ser *adquirido*, y la causa parece ser un reblandecimiento de la tibia en su epífisis superior bajo la influencia de un raquitismo local o de una osteítis tuberculosa.

Parece verosímil atribuir un papel importante a la contractura del tríceps en la producción del *genu recurvatum*.

(1) He aquí el procedimiento que yo empleaba. Perfectamente cloroformizado el sujeto, descansa sobre una mesa cubierta con un solo colchón poco grueso. Coloco el miembro inferior en el borde de la mesa de manera que descanse sobre su cara interna. El punto de apoyo ha de recaer sobre el cóndilo interno del fémur. Toda la pierna sobresale de la mesa. Confío a un ayudante forzudo el cuidado de inmovilizar el muslo en esta posición, impidiendo que pueda girar sobre su eje. Cogiendo entonces con la mano derecha la pierna cerca de su parte media, me sirvo de ella a manera de brazo de palanca, y mientras que con la mano izquierda contribuyo a sujetar la rodilla apoyada sobre su cara interna (porque de esto depende el éxito de la operación), hago esfuerzos sucesivos y cada vez más intensos hasta que percibo un chasquido característico. En seguida coloco el miembro perfectamente recto en un aparato silicatado con férulas laterales, y lo mantengo así durante cincuenta días. — *(N. del A.)*