No es muy raro ver en los adolescentes desarrollarse el sarcoma en los cóndilos del fémur; en casi todos los casos hase confundido esta afección con un tumor blanco de la rodilla, confusión que es, en efecto, muy difícil de evitar, sobre todo al principio. Es de notar que las superficies articulares resisten hasta el fin la invasión del neoplasma.

Cóndilos de la tibia. —La tibia termina superiormente en una extensa meseta que forma dos cavidades poco profundas, *las cavidades glenoideas,* una externa y la otra interna, separadas por una cresta ósea, la *espina de la tibia.* Estas cavidades resultan considerablemente ensanchadas por los fibrocartílagos llamados *semilunares* o *falciformes,* que desempeñan un papel análogo al de los rodetes glenoideo y cotiloideo, siendo su estructura igual a la de éstos. Son uno externo y otro interno. El externo se fija por sus dos extremidades inmediatamente por delante y detrás de la espina de la tibia; su forma se aproxima mucho a la circular. El interno se inserta por delante y por detrás de las inserciones precedentes, a las que en cierto modo comprende dentro de su concavidad. Resulta, pues, más extenso que el externo y su forma es semicircular. La sección de los fibrocartílagos (fig. 300) tiene una forma prismática, cuya base está dirigida hacia la periferia y el vértice hacia el centro de la cavidad; con todo, el centro de ésta no está cubierto por los fibrocartílagos. Por estar fuertemente adheridos a la tibia, los cartílagos semilunares acompañan a este hueso en sus diversas dislocaciones. No obstante, pueden, al parecer, sufrir una especie de luxación que provoca dolor al tomar el miembro determinadas actitudes y cuyo diagnóstico es muy difícil.

Rótula. —La rótula presenta por detrás una superficie incrustada de cartílago y dividida por una cresta obtusa vertical en dos facetas de desigual amplitud: la externa, más grande, se desliza sobre el cóndilo externo, y la interna, que es menor, sobre el cóndilo interno. El borde interno tiene mucho más espesor que el externo. La rótula, siendo un hueso sesamóideo desarrollado en el espesor del tendón del tríceps, forma con este tendón y el ligamento rotuliano un conjunto del cual me ocuparé al estudiar los medios de unión.

Ordinariamente es difícil, explorando las caras laterales de la rodilla, reconocer exactamente la interlínea articular, para saber si una lesión determinada ocupa el fémur o la tibia, porque las tuberosidades interna o externa, que con este objeto podrían servir de guía, muchas veces quedan ocultas y son poco apreciables al tacto; por otra parte, esta interlínea es muy ajustada. La cabeza del peroné, que siempre puede encontrarse, es un buen punto de referencia; he de recordar que su parte más saliente se encuentra a 1 centímetro por debajo de la interlínea. Además, si estando el miembro en extensión se tira alrededor de la rodilla una línea horizontal que pase por el vértice de la rótula, esta línea corresponderá con bastante exactitud a la interlínea.

Medios de unión

Los *medios de unión* de la articulación fémorotibial son: un ligamento *anterior,* otro *posterior,* dos *laterales* y otros dos llamados *cruzados* o *intraarticulares.*

Ligamento anterior.—Este ligamento lleva también el nombre de *rotuliano,* porque se extiende desde el vértice de la rótula hasta la tuberosidad anterior de la tibia. Esta descripción es buena en anatomía descriptiva; pero, desde el

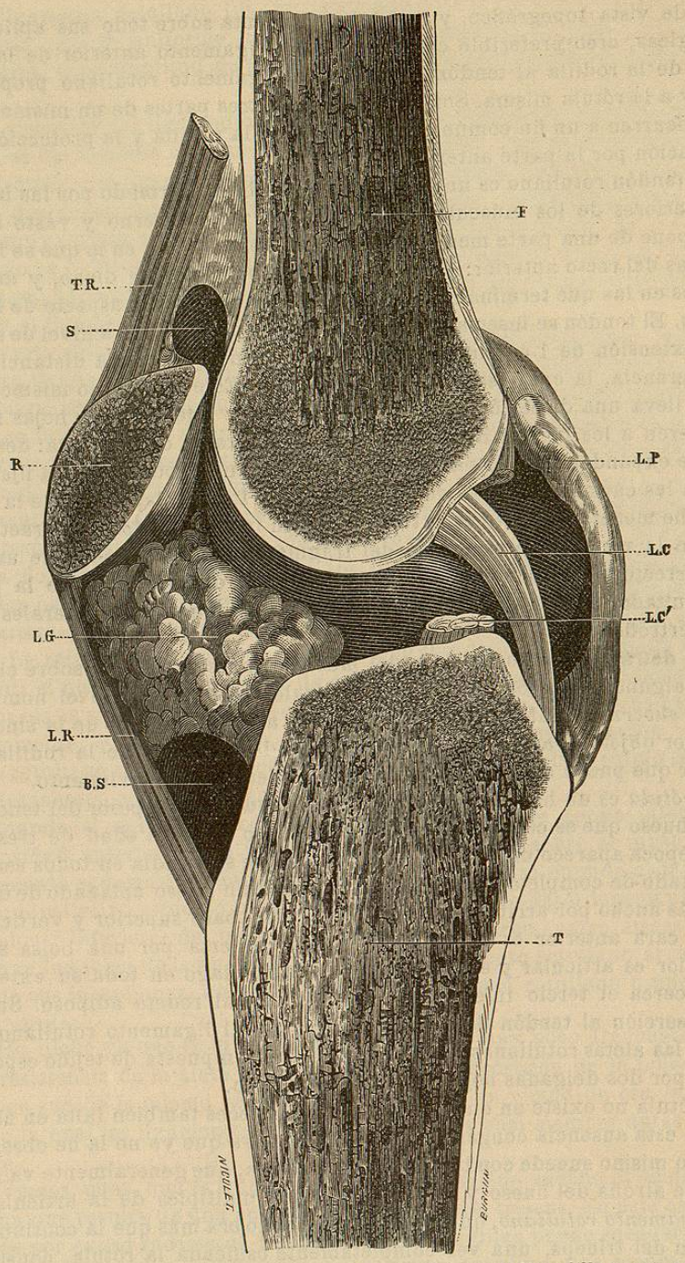

Fig. 298. — *Corte vertical anteroposterior de la articulación de la rodilla puesta en extensión.*

BS, bolsa serosa situada detrás del ligamento rotuliano.
F, fémur.
LC, ligamento cruzado posterior.
LC', ligamento cruzado anterior dividido.
LG, ligamento adiposo.
LP, ligamento posterior.
LR, ligamento rotuliano.
R, rótula.
S, fondo de saco de la sinovial.
T, tibia.
TR, tendón del tríceps.

punto de vista topográfico, y teniendo en cuenta sobre todo sus aplicaciones quirúrgicas, creo preferible considerar como ligamento anterior de la articulación de la rodilla al tendón rotuliano, al ligamento rotuliano propiamente dicho y a la rótula misma. Son evidentemente tres partes de un mismo órgano que concurren a un fin común: la extensión de la rodilla y la protección de la articulación por la parte anterior.

El tendón rotuliano es un grueso manojo fibroso formado por las inserciones inferiores de los músculos recto anterior, vasto externo y vasto interno. Se compone de una parte media, que es la más superficial, en la que se insertan las fibras del recto anterior: éste es el tendón propiamente dicho, y de partes laterales en las que terminan los otros dos y que revisten el aspecto de láminas fibrosas. El tendón se inserta en la cara anterior de la rótula a nivel de su base, en la extensión de 1 centímetro poco más o menos y a cierta distancia de su circunferencia, la cual está libre (TR, fig. 298). Este tendón, lo mismo que el fémur, lleva una dirección oblicua hacia abajo y adentro; las hojas fibrosas se adhieren a los bordes del tendón y a los laterales de la rótula: desde este punto se expanden por las partes laterales, rodean la rodilla, van a fijarse por detrás a las cápsulas fibrosas de cada cóndilo y forman las aletas de la rótula, que ya he mencionado. No es extraño ver a un individuo afecto de fractura antigua de la rótula, con ascensión del fragmento superior, andar de un modo muy correcto y efectuar el movimiento completo de extensión de la pierna. Este resultado se debe a la acción de los dos haces musculares laterales que se han hipertrofiado.

Por detrás del recto anterior del muslo e inmediatamente sobre el fémur existen algunos manojos musculares verticales designados con el nombre de *músculo subcrural*. Inferiormente se adhieren al fondo de saco de la sinovial y tienen por objeto tirar de éste hacia arriba en la extensión de la rodilla, a fin de evitar que pueda ser cogida al efectuar la pierna este movimiento.

La *rótula* es un hueso sesamóideo desarrollado en el espesor del tendón del tríceps, hueso que es completamente cartilaginoso hasta la edad de tres años. En esta época aparece un punto de osificación que se irradia en todos sentidos. En su estado de completo desarrollo, la rótula es un hueso aplanado de delante atrás, más ancho por arriba, de forma triangular, base superior y vértice inferior. Su cara anterior es subcutánea y está cubierta por una bolsa serosa; la posterior es articular y está incrustada de cartílago en toda su extensión, excepto cerca el tercio inferior que corresponde al rodete adiposo. Su base presta inserción al tendón del tríceps, su vértice al ligamento rotuliano y sus bordes a las aletas rotulianas. Está en gran parte compuesta de tejido esponjoso cubierto por dos delgadas hojas de tejido compacto.

La rótula no existe en ciertos animales, y a veces también falta en el hombre; pero esta ausencia congénita debe ser tan rara que yo no la he observado nunca. Lo mismo sucede con la luxación congénita, que generalmente va acompañada de atrofia del hueso y de deformaciones múltiples de la articulación.

El *ligamento rotuliano,* que primitivamente no era más que la continuación del tendón del tríceps, una vez completamente osificada la rótula, constituye muy marcadamente un ligamento. Superiormente se inserta en el vértice de la rótula y en una pequeña parte de la cara posterior de este hueso, al revés de lo que sucede con el tendón, que se inserta en la cara anterior. De esta doble inserción resulta que, en la extensión del miembro, la rótula está más ajustadamente aplicada contra la polea femoral. Inferiormente se inserta en la tuberosidad anterior de la tibia.

El ligamento rotuliano LR (fig. 298) está dotado de una gran resistencia; su espesor, que es uniforme, mide de 5 a 6 milímetros; su altura es de 5 a 6 centímetros, y su amplitud de 3 centímetros en la parte superior y de 2 en la inferior.

La dirección del ligamento rotuliano no es la misma que la del tendón del tríceps; es ligeramente oblicua hacia abajo y afuera. Vemos, pues, que el tendón, la rótula y el ligamento no siguen una línea recta, sino que, como sucede con los dos segmentos del miembro inferior mismo, convergen formando un ángulo muy obtuso abierto hacia fuera y cuyo vértice corresponde a la rótula. El ángulo es evidentemente tanto más pronunciado cuanto mayor es la desviación lateral de la rodilla: el tendón del tríceps sigue, en efecto, la dirección del muslo y el ligamento la de la pierna.

De esta disposición resulta que, cuando el tríceps se contrae, esta línea angulosa tiende a enderezarse y la rótula se encuentra necesariamente llevada hacia fuera; así se concibe que, siendo muy fuerte la contracción, pueda producirse una luxación hacia fuera, accidente raro, que sería mucho más frecuente sin el relieve que forma la cara externa de la polea femoral y la considerable resistencia de las aletas de la rótula.

Resulta, pues, que siempre que la luxación de la rótula reconoce por causa la contracción muscular, se efectúa hacia fuera.

La flojedad y la distensión de los ligamentos favorecen esta luxación, y sujetos hay en quienes ésta se produce por la menor contracción muscular. Malgaigne ha hecho notar que se produce principalmente por la del vasto externo. La rótula puede experimentar una singular dislocación llamada *luxación vertical:* el hueso queda aplicado de canto sobre el fémur: por lo tanto, uno de sus bordes se pone en relación con la polea condílea y una de sus caras mira directamente, ya hacia dentro, ya hacia fuera; entonces el tendón y el ligamento rotuliano están retorcidos. La luxación espontánea de la rótula se observa muy frecuentemente en los tumores blancos de la rodilla.

Cuando el músculo tríceps se contrae, su punto de apoyo inferior es la tuberosidad anterior de la tibia y extiende la pierna sobre el muslo. Si este movimiento es demasiado brusco (y esto sucede siempre cuando al ir a caer se hace un instintivo esfuerzo para evitarlo), se producen desórdenes a nivel de las inserciones inferiores del músculo. Pueden encontrarse cuatro clases de lesiones: una luxación de la rótula hacia fuera, el ligamento rotuliano arrancado de una de sus inserciones, un arrancamiento del tendón rotuliano o una fractura de la rótula.

He dicho ya que la luxación de la rótula es muy poco frecuente, gracias a la resistencia de la aleta ligamentosa y a la disposición de la polea femoral; pero no sucede lo mismo respecto de la fractura, en virtud de esa ley general según la cual los ligamentos arrancan los huesos casi siempre antes que ellos cedan.

Vemos, pues, que la fractura de la rótula es con mucho el accidente más común que resulta de una contracción violenta del tríceps. En este caso se dice que es por *causa indirecta.* En una caída de rodillas puede suceder que la rótula, dando contra un cuerpo duro y saliente, tal como una piedra o peldaño de escalera, se fracture directamente; pero yo creo que estos casos son muy raros.

Malgaigne decía que si el sujeto se cae hacia delante, la fractura es directa, e indirecta si cae hacia atrás. Es verdad que el sujeto, haciendo un esfuerzo instintivo para evitar la caída, se inclina más frecuentemente hacia

atrás; pero, a mi entender, no conviene atribuir a este dato más que una importancia muy secundaria. Es imposible que un choque que haya obrado con bastante violencia contra la rótula para fracturarla no haya empezado por contusionar, cuando no por desgarrar, la piel que la cubre, ya que ésta descansa sobre un plano resistente. Por otra parte, diariamente observamos la rasgadura de la piel por caídas o choques sobre la rodilla. Por lo tanto, si un enfermo presenta la fractura de una rótula sin lesión de la piel, es indiscutible que habrá sido producida por la contracción muscular, es decir, que será indirecta.

De ningún modo puedo aceptar el mecanismo invocado por MALGAIGNE para la producción de las fracturas indirectas. En opinión de este autor, la fractura se produce casi siempre en la flexión de la rodilla; la rótula, atraída hacia arriba por el tendón rotuliano y sujeta inferiormente por el ligamento, sufriría una inflexión hacia atrás y se fracturaría por el mismo mecanismo que un bastón aplicado transversalmente sobre la rodilla; pero para esto sería necesario que la rótula se apoyase posteriormente contra un plano resistente; ahora bien, en la flexión, corresponde al espacio intercondíleo, y se apoya sobre el grueso rodete adiposo intraarticular. En realidad, la fractura se produce siempre en un movimiento de extensión de la pierna sobre el muslo, y así lo indica el hecho de que unas veces es la rótula, otras el ligamento y otras el tendón el que se arranca.

La fractura indirecta es siempre transversal y se produce en un punto variable entre el vértice y la base del hueso. El fragmento inferior queda en su sitio, pero el superior es arrastrado hacia arriba por el tríceps; la separación es, en general, considerable, y lo es tanto más cuanto más desgarrados hayan sido el periostio y las aletas de la rótula, circunstancia que influye mucho en el resultado del tratamiento.

La separación de los fragmentos es tanto mayor cuanto más considerable es el derrame intraarticular, y por este motivo el doctor GUYON, atribuyendo a esta última causa una importancia capital, aplicaba en la rodilla una serie de vejigatorios volantes, práctica a primera vista extraña, pero cuyos buenos resultados son indudables.

Cualquiera que sea el medio ideado para aproximar los fragmentos, incluso los garfios de Malgaigne, parece imposible obtener un callo óseo. Entiéndase bien que no se trata aquí más que de fracturas por causa indirecta, es decir, por arrancamiento. En efecto, una fractura directa producida por la coz de un caballo, por ejemplo, tiene muy poca o ninguna tendencia a la separación, y entonces la consolidación puede ser ósea; pero un callo fibroso es lo que más comúnmente se produce en fracturas de la rótula, y todos los esfuerzos del cirujano deben tender a obtenerlo todo lo más corto posible.

En absoluto repruebo enérgicamente la sutura de los fragmentos rotulianos como tratamiento habitual de todas las fracturas de la rótula. Todo lo más podría esta operación aplicarse a los casos de antiguas fracturas cuyos fragmentos hayan quedado muy separados, y aun así es preciso antes asegurarse bien de que la inmovilidad del miembro no es debida a la atrofia del tríceps, que es lo más probable (1).

Existe una causa de error en el diagnóstico de las fracturas de la rótula,

(1) En 1889 ingresó en mi servicio del Hôtel-Dieu un hombre con una fractura de la pierna izquierda, que ya en otra ocasión había sufrido una fractura de la rótula del mismo lado. El fragmento superior se encontraba á 15 centímetros al menos encima de la rodilla y el sujeto andaba sin la menor dificultad. Anteriormente dí la explicación anatómica de este caso, que no es excepcional ni mucho menos. — *(N. del A.)*

causa que quiero indicar por haberla encontrado muchas veces. Un derrame sanguíneo en la bolsa prerrotuliana puede producir crepitación, y hasta los coágulos pueden simular una verdadera separación de los fragmentos. En este caso podrá suceder que el cirujano crea en la existencia de una fractura transversal con una pequeña separación, o sin separación. No puedo dejar de creer en semejante error al leer en MALGAIGNE: «Habíase producido una fractura transversal de la rótula, sin separación perceptible, pero que se podía reconocer fácilmente por la crepitación.» Más tarde, la rodilla tenía «una conformación tan perfecta, era tan sólida y tan flexible como la otra». El autor cita este caso como ejemplo de callo óseo. Por mi parte me quedo en dudas (1).

Después de la fractura de la rótula, el accidente más frecuente que resulta de una violenta contracción del tríceps es la rasgadura del ligamento rotuliano. Nuestro compañero el doctor BLACHER, habiendo sufrido este accidente en 1875, ha hecho de él un estudio especial. En su opinión, la rotura puede ser completa o incompleta; por orden de frecuencia se efectúa: en la inserción tibial, en la inserción rotuliana y en la parte media. El ligamento puede arrancar la tuberosidad anterior de la tibia. La marcha no vuelve a ser regular hasta tres o cuatro meses después.

Viene en seguida el arrancamiento del tendón de su inserción rotuliana, accidente más grave que los anteriores desde el punto de vista de sus consecuencias, porque la mitad poco más o menos de los enfermos que lo sufren quedan con el miembro más o menos imposibilitado. La edad parece ser una causa predisponente: de 13 casos reunidos por DEMARQUAY, todos pasaban de los cuarenta años. Según el doctor BINET (de Ginebra), la rotura del tendón rotuliano acaece más frecuentemente en el miembro derecho, y la del ligamento en el izquierdo. En estos casos no debe titubearse en practicar la sutura.

Cuando la pierna está en extensión (fig. 298), la rótula descansa sobre la polea intercondílea, y el intervalo que queda libre entre las superficies articulares está ocupado por un rodete adiposo constante que ocupa el interior de la articulación y está destinado a llenar los huecos que quedan por efecto de la dislocación de los cóndilos. Cuando la pierna está en flexión (fig. 299), los dos cóndilos se separan considerablemente uno de otro por la parte anterior, de modo que la rótula, que está fuertemente sujeta por el ligamente rotuliano, no corresponde a la polea condílea, sino al espacio que queda libre por delante. La rótula no sigue al tendón rotuliano; si es el muslo el que se dobla sobre la pierna, como en la actitud de sentado, por ejemplo, la rótula no cambia de sitio, los cóndilos del fémur son los que ascienden; cuando la pierna se dobla sobre el muslo, la rótula, atraída por el ligamento rotuliano, sigue el movimiento de la pierna y desciende. En ambos casos el resultado es el mismo: la rótula llena el espacio que separa las superficies articulares, protege la articulación y corresponde al vértice del ángulo formado por la pierna y el muslo. El vértice de la rótula y la tuberosidad anterior de la tibia son los puntos sobre que se apoya el cuerpo en la actitud de rodillas.

Ligamento posterior. — El ligamento posterior ocupa toda la cara posterior de la articulación de la rodilla. Se compone de fibras propias dirigidas oblicuamente en diversos sentidos, y de otras fibras, más numerosas aún, procedentes

(1) Actualmente se considera como de elección el tratamiento cruento de las fracturas de la rótula por causa indirecta y lo único que varía es el medio de contención de los fragmentos (sutura, circunvalación, semicircunvalación, etc.). Los peligros de la infección se evitan perfectamente con una buena asepsia. — *(N. del T.)*

del tendón reflejo del semimembranoso, el cual desde la tuberosidad interna de la tibia se dirige oblicuamente hacia el cóndilo externo del fémur. El ligamento envuelve exactamente la extremidad posterior redondeada de cada cóndilo del

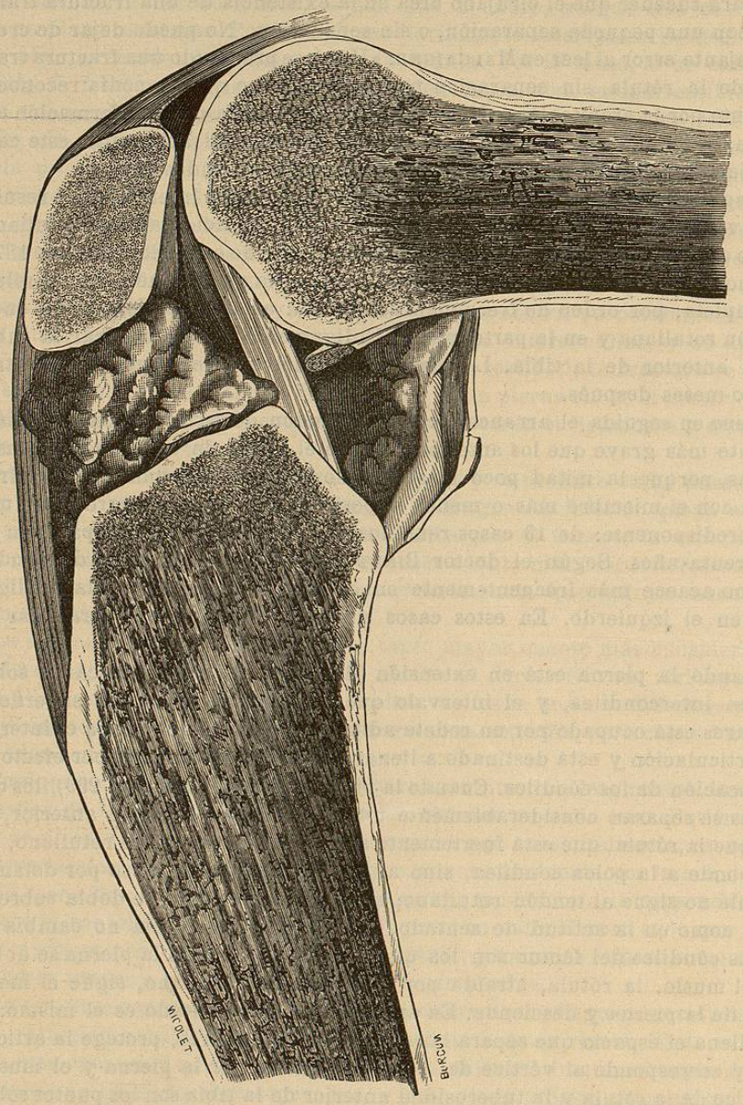

Fig. 299. — *Articulación de la rodilla en flexión.* Esta pieza es la misma que sirvió para dibujar la figura 298

fémur, y le constituye una especie de *cápsula fibrosa* en la cual se insertan los músculos gemelos. Lateralmente, cada cápsula se continúa con los ligamentos interno y externo de la articulación y además presta inserción a las aletas de la rótula. En el espacio intercondíleo, el ligamento posterior tiene gran número de agujeros atravesados por vasos. Por estos agujeros tienen lugar las hernias

de la sinovial, dando lugar a los quistes articulares de la corva, de que he hablado anteriormente.

El ligamento posterior contribuye sobre todo a limitar el movimiento de extensión.

Ligamentos laterales. — Son dos: *externo* e *interno.*

El ligamento lateral externo tiene la forma de un cordón redondeado de 5 a 6 centímetros de longitud y de 4 o 5 milímetros de espesor. Por su parte superior se inserta en el cóndilo externo del fémur inmediatamente por encima de la ranura ocupada por el tendón del músculo poplíteo, e inferiormente en la parte externa de la cabeza del peroné.

El ligamento lateral interno es aplanado a manera de cinta; su longitud es de 8 a 10 centímetros y su amplitud de 2 a 3. Un poco más ancho y menos grueso en la parte superior que en la inferior, se inserta superiormente en la tuberosidad del cóndilo interno del fémur por debajo del tendón del tercer adductor e inferiormente en la parte más elevada de la cara interna de la tibia. Hemos visto ya que en este punto estaba cubierto por los músculos de la pata de ganso que se deslizan sobre su superficie por el intermedio de una sinovial.

Los ligamentos laterales están unidos por su cara profunda a la base de cada cartílago semilunar. Conviene notar que la inserción de estos ligamentos tiene lugar más cerca de la cara posterior que de la anterior de la articulación, o sea en la unión de los dos tercios anteriores con el posterior. De esto resulta que en la extensión están fuertemente tensos, limitan este movimiento y en esta actitud se oponen a todo movimiento de lateralidad o rotación. Por el contrario, cuando la rodilla está en semiflexión, quedan flojos y permiten todos estos movimientos.

En los tumores blancos antiguos, los ligamentos laterales están frecuentemente alterados y destruídos. También experimentan una notable elongación en ciertas hidartrosis voluminosas, sobre todo en las que complican con bastante frecuencia la artritis seca. En este caso son posibles los más extensos movimientos de lateralidad y de rotación, y, cosa notable, no por esto se observan trastornos funcionales tan pronunciados como es de presumir: por lo demás, este es uno de los caracteres clínicos propios de la artritis seca.

Los ligamentos anterior y laterales son muy accesibles, y, por consiguiente, por este lado no ofrece ninguna dificultad la resección de la rodilla.

Ligamentos cruzados. — Los ligamentos cruzados o intraarticulares (figuras 298, 299 y 300) son dos gruesos manojos fibrosos de un blanco nacarado, situados en el espacio intercondíleo. Uno es anterior y el otro posterior. El anterior se inserta por arriba en la extremidad posterior de la pared externa de la escotadura intercondílea, y, por abajo, delante de la espina de la tibia. El posterior se inserta por arriba en la extremidad anterior de la pared interna de la escotadura, y, por abajo, detrás de la espina de la tibia, resultando de esta disposición que los dos ligamentos se cruzan en sentido transversal y en sentido anteroposterior. Para recordar estas inserciones bastante complejas, un antiguo profesor de anatomía de la Escuela preparatoria de medicina de Caen, AMELINE, inventor de la anatomía clásica, propuso la palabra AEPI, que se traduce: anterior externo, posterior interno.

Los ligamentos cruzados tienen por principal objeto impedir la separación de las superficies articulares en sus mutuas relaciones en sentido anteroposterior. El anterior se opone a los movimientos de propulsión del fémur hacia atrás y de la tibia hacia delante. El posterior se opone a los movimientos de propulsión del fémur hacia delante y de la tibia hacia atrás. Tal vez podríase