encontrar en esta acción fisiológica de cada uno de los ligamentos un medio de diagnosticar la rasgadura aislada del uno o del otro.

Hemos de añadir que los ligamentos cruzados se descruzan en el movimiento de rotación de la tibia hacia fuera, y, por consiguiente, no pueden oponerse en nada a este movimiento. Por el contrario, su cruzamiento se exagera en el movimiento de rotación de la tibia hacia dentro, hasta el punto de oponerse en absoluto a este movimiento.

Cuando la rodilla experimenta un violento movimiento de torsión o de inflexión lateral o también de extensión forzada, lo cual es más raro, los ligamentos quedan distendidos, quizá total o parcialmente desgarrados; en una palabra, hay *torcedura*. Cuando esto sucede, es difícil hacer un diagnóstico preciso, determinando si la lesión afecta a un ligamento, a una hoja fibrosa o a uno de los tan numerosos tendones que rodean la articulación.

Las torceduras de la rodilla son generalmente graves y exigen muchos meses de tratamiento antes que se hayan regularizado por completo las funciones del miembro. En algunos de estos casos he observado un fenómeno singular: cuando la pierna ha llegado a cierto grado de flexión sobre el muslo, la flexión se completa de repente sin que en ello intervenga la voluntad del enfermo, como si el miembro hubiese sido movido por un resorte. Se comprende cómo este trastorno fisiológico, en apariencia ligero, dificulta la marcha y hace difícil en especial el subir una escalera. Todavía no sé a qué lesión atribuir este fenómeno, a pesar de que he tenido ocasión de estudiarlo en una pieza anatómica preparada con destino a mi clase.

Medios de deslizamiento o sinovial de la rodilla

La *sinovial* de la rodilla es la más extensa de las serosas articulares; por esto las inflamaciones de que es tan frecuentemente sitio ofrecen una particular gravedad. Por este motivo las heridas penetrantes de la rodilla son tan temibles, que se ha llegado a pensar en otra época en la amputación o resección inmediatas. Actualmente estamos lejos de aconsejar semejante práctica. No obstante, podríamos recurrir a la resección inmediata en caso de herida por arma de fuego, como, por ejemplo, cuando la articulación ha quedado ampliamente abierta, los cóndilos están fracturados en esquirlas o se encuentran enclavados en su espesor los proyectiles.

La sinovial de la rodilla es sitio frecuente de derrames, que pueden ser de serosidad (hidartrosis), de sangre (hemartrosis) o de ambos líquidos mezclados.

Cuando, a consecuencia de un traumatismo cualquiera de la rodilla, aparezcan signos de derrame articular, indudablemente se tratará de una hemartrosis. Si la colección es escasa y los dolores insignificantes, el reposo y la compresión serán suficientes para procurar la curación en pocos días. Si la sinovial está muy distendida, será preferible evacuar la sangre por una punción, o practicar la *artrotomía* seguida de lavado si la articulación está llena de coágulos. Asimismo, en la hidartrosis de la rodilla, únicamente se procederá a la punción o a la artrotomía cuando sea muy voluminosa o cuando se haya resistido a los medios ordinarios de tratamiento.

Se ven, sin embargo, casos en los que la artrotomía debe practicarse lo más pronto posible: es cuando el derrame articular es sintomático de una sinovitis tuberculosa. El diagnóstico con un simple derrame de sinovia es a veces

difícil y únicamente puede formularse con certeza por medio del citodiagnóstico.

Un caso de la mayor importancia práctica es el siguiente: un traumatismo de la rodilla con derrame, aunque sea ligero, va a veces acompañado muy rápidamente, tal vez en pocos días, de una enorme atrofia del músculo tríceps. Pues ~~bien~~, he aquí lo que sucede casi invariablemente en los casos de este género. El enfermo parece curado de la rodilla y se le permite la marcha, pero el derrame reaparece pronto; nuevo período de reposo, nuevo tratamiento. El enfermo se levanta y los mismos accidentes se reproducen: trátase de una de esas hidartrosis de repetición, de una tenacidad desesperante, tanto más cuanto ignoramos la causa. Esta causa es, según nos ha enseñado GAUTIER, la atrofia muscular. Para alcanzar la curación, no conviene sujetar al enfermo al reposo, sino, todo lo contrario, reanimar el músculo tríceps por medio del ejercicio, el masaje, etc.

Las artritis de la rodilla, ya sean de causa traumática, ya espontáneas, tienen frecuentemente por consecuencia una anquilosis más o menos completa.

La anquilosis o es rectilínea o angular: en el primer caso, la marcha, aunque dificultosa, es posible, y yo consideraría como una grave falta empeñarse en hacer recobrar los movimientos a una rodilla cuando la anquilosis es terminación de un tumor blanco. Si, al contrario, es consecutiva a una artritis traumática, reumática o blenorrágica, debemos, a beneficio del masaje y de repetidos movimientos de flexión y extensión, restablecer paulatinamente la movilidad. En caso de dolor demasiado vivo o de insuperable resistencia, podríamos recurrir al cloroformo, rompiendo las adherencias en una sola sesión.

Cuando la anquilosis es angular, la intervención es de rigor, cualquiera que sea la causa de la afección primitiva. Se cloroformizará al enfermo, y a beneficio de movimientos sucesivos de flexión y extensión se volverá el miembro a su dirección rectilínea, inmovilizándolo en esta posición en el acto. Si los tendones de la pantorrilla opusieran obstáculo al enderezamiento, lo cual es muy raro, practicaríamos la sección subcutánea.

Dos circunstancias pueden oponerse a la precedente maniobra: la subluxación de la tibia hacia atrás y la soldadura ósea de las superficies articulares. En el primer caso, el enderezamiento tendría por resultado luxar completamente la tibia en el hueco poplíteo y expondría a graves peligros; en el segundo la maniobra es imposible. Si el enfermo no se conforma con el uso de la pierna de palo o de una suela muy alta, el único recurso para operar el enderezamiento es la resección cuneiforme por el método de Rhéa-Barton.

Para describir la sinovial de la rodilla, supongamos que parte de la cara posterior de la rótula. Cubre toda esta cara, excepto su parte inferior, en el punto en que se inserta el ligamento rotuliano. Veamos qué disposición afecta por arriba, por abajo y por atrás.

Por arriba tapiza la cara profunda del tendón rotuliano y, llegada a cierta distancia, variable de 1 a 4 o 5 centímetros según los sujetos, se refleja sobre el fémur, formando un fondo de saco. Según CRUVEILHIER, este fondo de saco está en comunicación con la sinovial por una parte estrechada y aun algunas veces es enteramente independiente. SAPPEY no da este hecho por demostrado, y en un gran número de articulaciones examinadas desde este punto de vista no se ha encontrado de ello ningún ejemplo. Esta opinión es también la del doctor RICHET. Por mi parte, he llegado a las mismas conclusiones que el doctor CRUVEILHIER. Estudié de un modo especial este punto cuando estaba de

ayudante de disección en la Facultad e induje a uno de mis discípulos de entonces, el doctor BOUQUET, a escoger este punto para su tesis inaugural. Quince rodillas se escogieron para este estudio, y no hay necesidad de decir que estaban sanas. La independencia de la bolsa subtricipipal existe, pero es la excepción, por cuanto sólo se la encontró en una de estas rodillas. En este caso, la sinovial terminaba a unos 2 centímetros por encima de la polea condílea. Encima de este fondo de saco existía una cavidad de 2 centímetros de altura, perfectamente cerrada y exenta de todo tabique.

En otros dos sujetos, la sinovial de la rodilla y la serosa subtricipital estaban en comunicación entre sí por un orificio estrecho de 2 centímetros de amplitud y de uno tan sólo en sentido anteroposterior. Si se quiere, puede decirse que estaban separadas por un diafragma perforado circularmente.

En muchos otros casos existía un tabicamiento menos marcado. Finalmenmente, en la mitad poco más o menos de los sujetos, no se notaba ninguna línea de demarcación entre las dos cavidades. Es, pues, absolutamente cierto que la bolsa serosa del tríceps puede ser normalmente independiente de la sinovial de la rodilla. Por otra parte, esto es lo que se observa en la mayoría de los recién nacidos, puesto que la comunicación entre estas dos cavidades no se establece hasta más tarde.

El doctor SCHWARTZ ha estudiado de nuevo y en mayor escala este punto de anatomía. Ha examinado 210 rodillas de niño y 50 de adulto. Su conclusión está conforme con la mía. La comunicación se encontró 7 veces por cada 10 niños y 8 veces por cada 10 adultos. Puede suceder que exista la comunicación en un solo lado.

Esta disposición la revelan no sólo la anatomía, sino también la clínica. En efecto, por encima de la rótula y por detrás del tríceps se observan tumores líquidos y fungosos que no se comunican con la rodilla y que tienen por punto de partida esta bolsa serosa. Si entonces se encuentra distendida más allá de lo ordinario, por efecto de un derrame espontáneo o a consecuencia de una inyección, puede romperse y comunicar con la sinovial de la rodilla, la cual se llena inmediatamente, como de ello he visto un caso muy notable.

En la hidartrosis de la rodilla, el fondo de saco de la sinovial se eleva y puede hallarse distendido hasta tal punto, sobre todo si el derrame se hace rápidamente, que se rompa y dé salida al líquido; éste se desparrama en seguida por las capas profundas del muslo, sin que resulte de ello ningún inconveniente.

A más de la prolongación media, la sinovial envía también prolongaciones laterales por debajo de los vastos interno y externo: la del vasto interno asciende más arriba que la del externo. Estando la sinovial menos fuertemente sujeta por los lados que por la línea media, por aquellos puntos se deja distender más fácilmente por el líquido, y de ahí las abolladuras que se observan a cada lado del tendón rotuliano en la hidartrosis de la rodilla.

En el punto en que la sinovial se refleja pasando desde el tendón a la cara anterior del fémur, la cubre una capa de grasa. Existe, especialmente en la parte superior e interna, un pelotón adiposo que, en los casos de hidartrosis crónica de la rodilla, se hipertrofia y se indura y, si se examina la parte superficialmente, puede hacer creer en la existencia de un cuerpo extraño. En efecto, en las hidartrosis antiguas, a nivel del fondo de saco de la sinovial, se encuentra una especie de rodete indurado, comparable al que rodea a los abscesos fríos y a las colecciones sanguíneas, más prominente por la parte

interna que por la externa y debido al engrosamiento e infiltración plástica del tejido celular subseroso.

Hemos visto anteriormente que en el fondo de saco se insertan algunos haces musculares, que tienen por objeto atraer hacia arriba la serosa, para evitar que sea cogida en los movimientos de extensión de la rodilla.

Por debajo del fondo de saco, la sinovial cubre la cara anterior del fémur y la depresión que existe por encima de la polea femoral. En este punto está separado del hueso por un pequeño pelotón de tejido adiposo.

Por abajo, la sinovial articular, al llegar al vértice de la rótula, encuentra

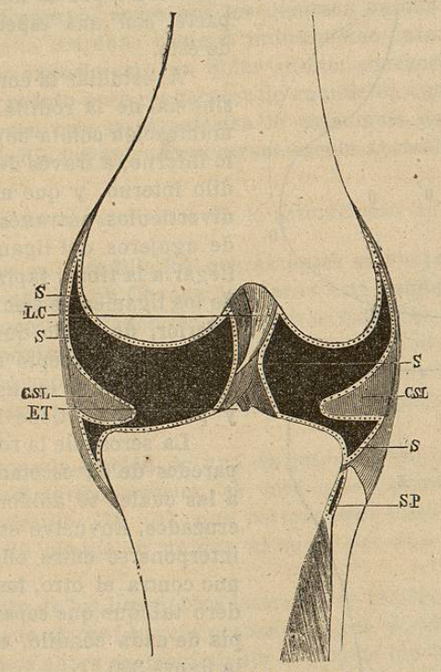

Fig. 300. — *Esquema que representa la disposición de la sinovial articular en un corte vertical y transversal de la rodilla*

CSL, cartílagos semilunares.
ET, espina de la tibia.
LC, ligamentos cruzados.
SSSS, sinovial de la rodilla en línea de puntos.
SP, sinovial de la articulación peroneotibial superior.

el rodete adiposo, que la detiene en su camino y la impide ponerse en contacto con el ligamento rotuliano. Tapiza la cara superior de este rodete y su vértice se insinúa ligeramente entre su cara inferior y la cara articular de la tibia, sobre la cual se refleja. Resulta, pues, que el rodete adiposo, que se hunde a manera de cuña entre las caras articulares, sólo en una pequeña parte de su superficie está en relación con la sinovial de la rodilla. De su vértice se desprende una muy delgada prolongación, que se fija a la escotadura intercondílea, prolongación que ha recibido el impropio nombre de *ligamento adiposo.* Esta prolongación está rodeada por todos lados por la serosa.

Entre el ligamento rotuliano y la tuberosidad anterior de la tibia (figuras 298 y 299) existe una extensa bolsa serosa, que a veces comunica con la

sinovial de la rodilla, pero las más de las veces es independiente. Se comprende que la hidropesía de esta bolsa pueda dar origen a un tumor de diagnóstico difícil.

Por detrás, la sinovial se dirige a la cara inferior de cada uno de los cóndilos, tapizándolos separadamente hasta su parte más posterior. A nivel de las inserciones del ligamento posterior se refleja sobre el fémur y cubre toda la cara anterior de este ligamento, así como la de las cápsulas fibrosas, que, por otra parte, son una especie de dependencia de éste.

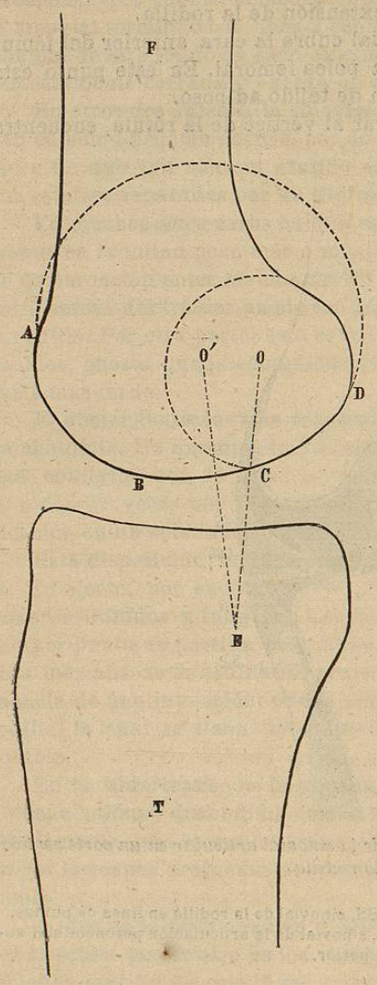

Fig. 301. — *Esquema destinado a demostrar los movimientos de flexión y extensión de la rodilla.*

Al estudiar la corva, he dicho que la sinovial de la rodilla está a veces en comunicación con la bolsa serosa del gemelo interno, a través de la cápsula del cóndilo interno, y que muchas veces envía diverticulos a través del gran número de agujeros del ligamento posterior. Al llegar a la tibia, tapiza la cara superior de los ligamentos semilunares y su cara inferior, de modo que estos ligamentos están libres, excepto en su base, la cual está adherida a los ligamentos laterales, y por esto no tiene sinovial (fig. 300).

La serosa de la rodilla no tapiza las paredes de la escotadura intercondílea, a las cuales se adhieren los ligamentos cruzados. Envuelve estos ligamentos sin interponerse entre ellos y los aplica el uno contra el otro, formando así verdadero tabique que separa la sinovial propia de cada cóndilo, como lo demuestra la figura 300.

Por los lados, la sinovial traspasa la interlínea articular y sube por la cara cutánea de los cóndilos femorales hasta la altura de unos 15 milímetros; desciende la mitad menos a lo largo de los cóndilos de la tibia. En estos puntos extremos se refleja para tapizar en la extensión correspondiente la cara interna de los ligamentos laterales. He mencionado ya la prolongación que por la parte externa envía sobre el tendón del poplíteo. Asimismo, a veces se comunica (según LENOIR, una vez por cada diez) con la articulación peroneotibial superior.

En la escotadura intercondílea y entre los ligamentos cruzados, la sinovial está cubierta por una abundante cantidad de tejido adiposo.

De lo que llevamos dicho resulta que la serosa de la rodilla puede enviar múltiples divertículos alrededor de la articulación; uno de ellos, casi constante, está debajo del tendón del tríceps; los demás se encuentran: 1.º debajo del ligamento rotuliano; 2.º en la articulación peroneotibial superior; 3.º debajo del tendón del poplíteo; 4.º debajo del tendón del gemelo interno, y 5.º en la corva a través del ligamento posterior.

La sinovial de la rodilla se distingue por el gran número de franjas que nacen de su cara interna, principalmente alrededor de la rótula, y que le forman como una especie de afelpado. Sin duda que a esta disposición anatómica es debida la mayor frecuencia con que se observan en la rodilla, relativamente a las demás articulaciones, esos *cuerpos extraños articulares* llamados *cuerpos flotantes.* Una de estas franjas se hipertrofia, se hace cartilaginosa y bien pronto se sostiene únicamente por un pedículo que acaba asimismo por desprenderse. Una vez libre el cuerpo, corre por los diversos puntos de la articulación, y cuando, durante la marcha, viene a interponerse entre las superficies articulares, el enfermo experimenta un dolor súbito, extraordinariamente violento, que desaparece pronto para reaparecer de cuando en cuando. Tal es el síntoma patognomónico con que se caracteriza la existencia de los cuerpos extraños articulares. Hoy día los extraemos directamente abriendo la articulación.

De los movimientos de la articulación de la rodilla

Se observan en la rodilla los dos extensos movimientos propios de las tróclea: flexión y extensión. Cuando la pierna está semidoblada sobre el muslo, estando ligeramente aflojados los ligamentos laterales, podemos imprimir a la tibia algunos movimientos de rotación y de lateralidad.

¿Cómo se ejecutan los movimientos de extensión y de flexión de la rodilla? Este estudio, bastante complejo, me parece que lo simplifica mucho la adjunta figura (fig. 301).

Si se examina la sección de uno de los cóndilos, practicada en sentido de un plano vertical anteroposterior, se verá que representa, a corta diferencia, dos arcos de círculo AB, CD, que pertenecen a circunferencias de diferente radio (líneas de puntos) y unidas entre sí por una porción de elipse muy aplanada.

La inserción de los ligamentos laterales se efectúa con bastante exactitud en el centro de la circunferencia posterior, o sea en el radio menor.

Supongamos ahora un movimiento de flexión del fémur sobre la tibia.

Al empezar la flexión, los diversos puntos del arco CD se mueven circularmente alrededor del centro O, de manera que tiene lugar pura y simplemente un *movimiento de rotación.* Mientras el arco CD rueda sobre un punto fijo, el AB, abandonando la tibia, se dirige hacia arriba.

Mientras la extensión del movimiento no excede de 15 a 20 grados, ese movimiento no cambia de especie, y nunca cambiaría si el ligamento lateral quedase siempre tenso. Pero cuando la amplitud del movimiento aumenta, *el ligamento se afloja.* Así lo demuestra el examen cadavérico, y este resultado es debido a una especie de plano desigual que se encuentra en la extremidad más posterior de los cóndilos, y, por consiguiente, la circunferencia posterior no es regular. Digámoslo de otro modo: depende de que el arco CD no es en absoluto un arco de círculo, sino una porción de espiral de radio decreciente desde C a D.

Cuando el ligamento lateral ha perdido su tensión, el peso del cuerpo tiende a empujar el cóndilo hacia delante, y entonces se produce un *deslizamiento.*

Pero bien pronto el ligamento lateral, que ha tomado la nueva posición de EO', se pone nuevamente tenso y se opone a toda propulsión ulterior (es

muy probable que los ligamentos cruzados contribuyan al mismo fin). El centro O se encuentra entonces inmovilizado en O′, y, si se lleva a mayor grado la flexión, el movimiento de rotación pura y simple reaparece alrededor del punto O′.

Tenemos, pues, que el movimiento de flexión de la rodilla se descompone del modo siguiente: al principio, rotación pura; cerca de la mitad de la flexión, rotación y deslizamiento; nueva rotación pura en la flexión extrema. Los diversos tiempos se producen en sentido inverso durante la extensión.

Cuando los ligamentos laterales están flojos, es posible imprimir a la pierna *movimientos de lateralidad*. Hemos visto que los ligamentos están tensos en la extensión y en la flexión extrema; por lo tanto, debemos colocar el miembro en la semiflexión para obtener estos movimientos.

Cuando la pierna está semidoblada, se puede también imprimir a la tibia un movimiento de *rotación*, perfectamente estudiado por los hermanos WEBER. Este movimiento se ejecuta tomando por centro la tuberosidad interna; la tuberosidad externa se mueve alrededor de ésta, la cual rueda sobre sí misma. La rotación puede llevarse bastante lejos para producir una verdadera luxación del cóndilo externo del fémur, ya hacia delante, ya hacia atrás, según que el movimiento se efectúe hacia fuera o hacia dentro. He de recordar que los ligamentos semilunares quedan sujetos a la tibia y que esta lesión ha recibido equivocadamente el nombre de *luxación de los cartílagos interarticulares*.

CAPITULO IV

De la pierna

La *pierna*, colocada entre la rodilla y la garganta del pie, empieza superiormente en una línea circular tirada a nivel de la tuberosidad anterior de la tibia, y termina en la base de los maléolos interno y externo.

Su forma es redondeada y representa un cono de base superior; de ahí cierta dificultad para levantar el manguito en la amputación de la pierna por el método circular y la necesidad que a veces hay de practicar una incisión vertical.

Encuéntranse en la pierna las capas superficiales siguientes: la piel, la capa adiposa subcutánea y la aponeurosis de cubierta.

La piel de la pierna está más adherida por su cara profunda que la del muslo: por esto conviene disecarla y no contentarse con que el ayudante tire de ella hacia arriba. Es sitio frecuente de contusiones y heridas; las que recaen sobre la cresta de la tibia se distinguen en general por su larga duración. Una contusión que en otro punto cualquiera del cuerpo apenas despertaría accidente alguno, determina frecuentemente en este punto el esfacelo de la piel; de esto resulta una pérdida de substancia cuya cicatrización se efectúa con mucha lentitud, sobre todo si el enfermo no guarda un absoluto reposo. Muchas veces la contusión de la piel va acompañada de la del periostio del hueso.

La piel de la pierna es el sitio exclusivo de las úlceras varicosas, úlceras

que se desarrollan en la mitad inferior del miembro. La cicatriz que les sucede es obscura, muy delgada, a menudo se adhiere al hueso y se desgarra de nuevo al menor contratiempo, si no se ha tomado la precaución de protegerla cons-

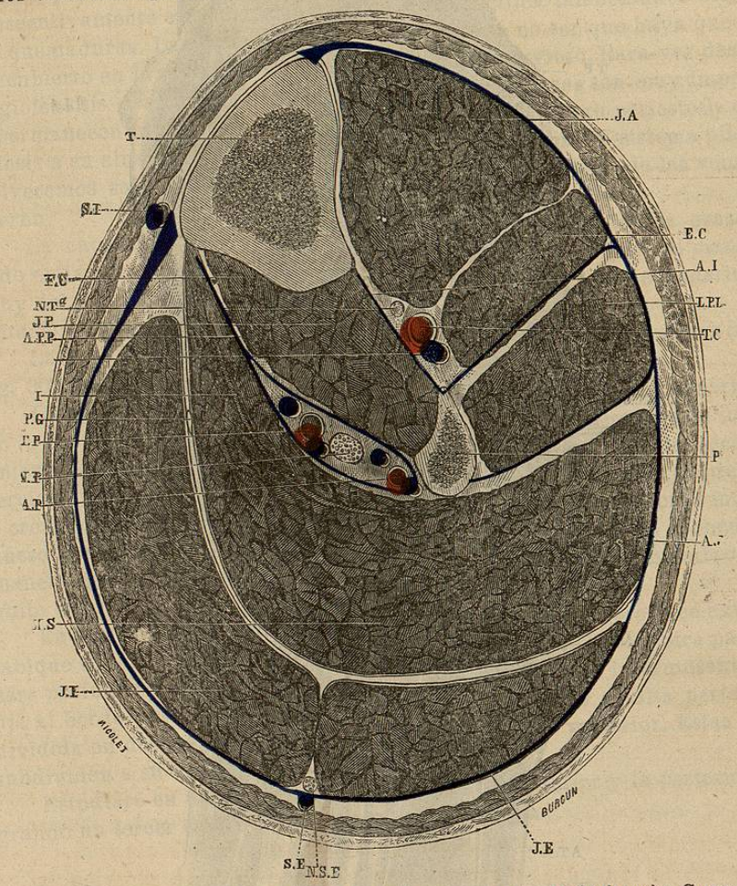

Fig. 302. — *Corte horizontal de la pierna en el tercio superior*. Lado derecho. Segmento inferior del corte

AI, aponeurosis interósea.
AJ, aponeurosis superficial de la pierna.
AP, arteria peronea.
APP, aponeurosis profunda de la pierna.
EC, músculo extensor común de los dedos del pie.
FC, músculo flexor común de los dedos del pie.
I, aponeurosis situada en el espesor del músculo sóleo.
JA, músculo tibial anterior.
JE, músculo gemelo externo.
JI, músculo gemelo interno.
JP, músculo tibial posterior.
LPL, músculo peroneo lateral largo.
MS, músculo sóleo.
NP, nervio tibial posterior.
NSE, nervio safeno externo.
NTa, nervio tibial anterior.
P, peroné.
PG, tendón del plantar delgado.
SE, vena safena externa.
SI, vena safena interna.
T, tibia.
TC, arteria tibial anterior.
TP, arteria tibial posterior.
TV, una de las venas tibiales anteriores; la otra no está representada.

tantemente con un apósito compresivo: venda, media atacada o media elástica. Por lo común estas úlceras no curan sino en la posición horizontal, y con esta circunstancia es a veces notable la rapidez con que se efectúa la cicatrización,