ra 306), la *bolsa retrocalcánea.* Esta cubre una pequeña porción de la cara superior del calcáneo, asciende a cosa de 1 centímetro por encima de esta cara y se extiende por cada lado hasta los límites del tendón. Existen siempre en su interior gruesas franjas sinoviales (FS, fig. 306) conteniendo grasa.

A consecuencia de una marcha forzada o de un roce debido a un mal calzado, la bolsa serosa retrocalcánea puede inflamarse y dar origen a un absceso. Este forma prominencia por cada lado del tendón de Aquiles, y se caracteriza por la circunstancia de que sobresale a la vez por ambos lados. Dentro de la bolsa serosa pueden desarrollarse fungosidades.

El músculo plantar delgado PG (fig. 306) se inserta por arriba en la cápsula fibrosa del cóndilo externo. Al cuerpo carnoso sucede un tendón filiforme aplanado que corre primero entre los gemelos y el sóleo para colocarse en seguida al lado interno del tendón de Aquiles. Se inserta por abajo en la superficie exterior de la bolsa serosa precedente. Hasta hoy no se ha podido atribuir a este pequeño músculo ninguna función determinada; no dudo de que está íntimamente ligado a la serosa, y por mi parte lo considero como *tensor de la bolsa serosa retrocalcánea.*

Se supone, pero sin pruebas suficientes, que en la afección llamada *latigazo* se desgarra el plantar delgado; en este caso se trata, la mayoría de las veces, de una rotura parcial de los gemelos o del sóleo (1).

REGIÓN INTERNA DE LA GARGANTA DEL PIE

La *región interna* de la garganta del pie contiene los vasos y nervios tibiales posteriores. Están situados en el fondo de una depresión que tiene por límites: por delante, el maléolo interno, y por detrás, el tendón de Aquiles. Después de haber levantado las capas superficiales, se encuentra el *ligamento anular interno.* Este está formado por una brida muy resistente, extendida desde el maléolo interno a la cara interna del calcáneo, donde se continúa con la aponeurosis plantar. De esta disposición resulta la existencia de un verdadero conducto osteofibroso en el cual se reflejan todos los órganos que de la cara posterior de la pierna se dirigen a la planta del pie.

De la cara profunda del ligamento anular interno se desprenden dos tabiques aponeuróticos que se fijan: el primero, en el maléolo interno, el astrágalo y la pequeña apófisis del calcáneo; el segundo, en el astrágalo y el calcáneo. Resultan así tres correderas independientes destinadas a los tendones. De delante atrás y de dentro afuera considerados, se encuentran: el tendón del tibial posterior, inmediatamente aplicado detrás del maléolo, el tendón del flexor común de los dedos y, más profundamente, el del flexor propio del dedo gordo.

Parece que estos músculos son más rara vez atacados de contractura que los de los regiones precedentes. El tendón del tibial posterior, el único accesible de los tres, está además oculto por el relieve que forma el borde posterior del maléolo y difícilmente se le distingue por el tacto. Si fuese necesario practicar su sección, deberíamos introducir el tenótomo por delante del tendón y cortar éste de atrás adelante para evitar con más seguridad la arteria tibial posterior; sin embargo, a causa de esta peligrosa vecindad, es preferible practicar la sección del tendón al descubierto.

(1) También puede deberse a la rotura de una várice profunda. — *(N. del T.)*

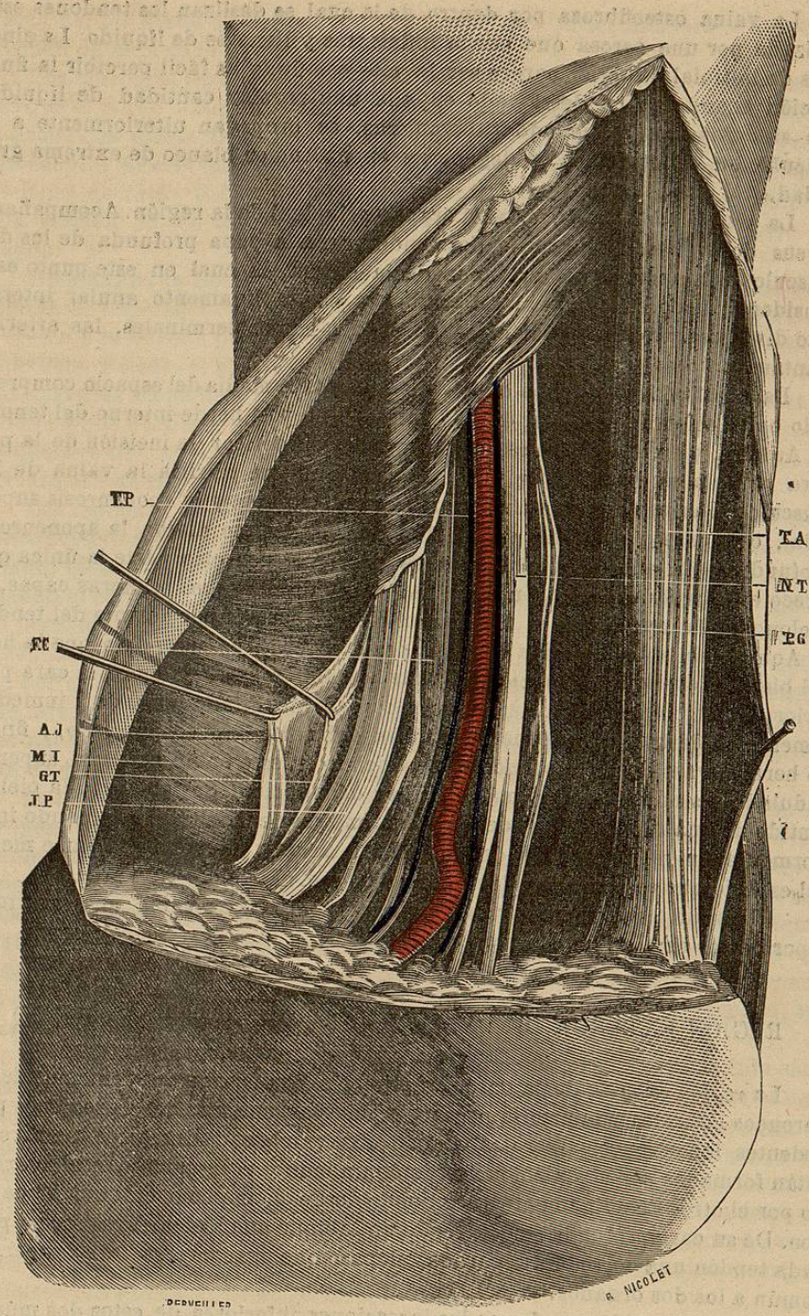

Fig. 307. — *Región interna de la garganta del pie*

AJ, aponeurosis de la pierna.
FC, tendón del flexor común de los dedos.
GT, vaina del tendón tibial posterior.
JP, tendón del tibial posterior.
MI, maléolo interno.
NT, nervio tibial posterior.
PG, tendón del plantar delgado.
TA, tendón de Aquiles.
TP, arteria tibial posterior con sus dos venas colaterales.

La vaina osteofibrosa por dentro de la cual se deslizan los tendones está tapizada por una serosa que puede inflamarse y llenarse de líquido. La sinovitis de la tibial posterior parece ser la más común, y es fácil percibir la fluctuación cuando se ha derramado en ella una regular cantidad de líquido. Las sinovitis son a menudo tuberculosas, se propagan ulteriormente a la articulación tibiotarsiana y degeneran en un tumor blanco de extrema gravedad.

La arteria *tibial posterior* es el órgano principal de la región. Acompañada de sus dos venas, esta arteria desciende entre la capa profunda de los dos músculos y la aponeurosis profunda de la pierna, la cual en este punto está considerablemente reforzada; está cubierta por el ligamento anular interno y se divide dentro del canal calcáneo en dos ramas terminales, las arterias plantares interna y externa.

La tibial posterior ocupa exactamente la parte media del espacio comprendido entre el borde posterior del maléolo interno y el borde interno del tendón de Aquiles, y en este punto es donde conviene practicar la incisión de la piel para ponerla al descubierto; más hacia delante, se abriría la vaina de los músculos. Una vez divididas la piel, la capa subcutánea y la aponeurosis superficial, que pasa por detrás del tendón de Aquiles, se divide la aponeurosis profunda; pero aquí existe una causa de error, por otra parte la única que ofrece esta ligadura. Si después de haber dividido las tres primeras capas, se prolongase la incisión en el mismo sentido, se pasaría por delante del tendón de Aquiles sin abrir la vaina ocupada por la arteria; es necesario que la hoja del bisturí lleve una inclinación de atrás adelante y se dirija hacia la cara posterior de la tibia. Además, hemos de recordar que, estando la arteria inmediatamente cubierta por la aponeurosis, ésta debe dividirse con cuidado, a fin de no herir el vaso desde el primer golpe. Siendo en este punto la tibial superior ondulada y sinuosa, es algo más difícil su denudación. Se incindirá la piel en sentido de una línea vertical de 2 a 3 centímetros de longitud, terminando inferiormente a nivel del vértice del maléolo interno y situada en la parte media del espacio que separa el tendón de Aquiles y el maléolo.

El nervio tibial posterior está situado en la misma vaina que la arteria y por detrás de ella.

REGIÓN EXTERNA DE LA GARGANTA DEL PIE (figs. 303 y 305)

La *región externa* de la garganta del pie comprende los tendones de los peroneos laterales y la arteria peronea. Como los tendones de las regiones precedentes, los peroneos laterales ocupan una vaina osteofibrosa cuyas paredes están formadas por el maléolo externo de un lado y el ligamento *anular externo* por el otro. Este ligamento se extiende desde el maléolo externo al calcáneo. De su cara profunda se desprende un tabique que a este nivel forma para cada tendón una corredera separada, al paso que más arriba la corredera es común a los dos órganos.

Será bueno que recordemos las inserciones inferiores de estos dos músculos; el peroneo corto se inserta en la extremidad del quinto metatarsiano; el largo sigue un trayecto muy complicado: alojado al principio en un canal que le forma el cuboides, atraviesa oblicuamente la planta del pie de fuera adentro y de atrás adelante para insertarse en la extremidad posterior del primer metatarsiano. Así forma una especie de cincha oblicuamente extendida en la

planta del pie desde un borde al otro, y contribuye poderosamente a la consolidación de la bóveda plantar.

Los músculos peroneos sufren frecuentemente contractura, resultando de ello que el borde externo del pie se eleva inclinándose la punta hacia fuera, es decir, que existe un *valgus*. Esta actitud puede hallarse combinada con la extensión o flexión permanente del pie sobre la pierna, y de ahí las combinaciones de *talus valgus* y *valgus equino*. En este caso deberá procederse a la sección de los tendones peroneos, siguiendo el método que llevo indicado.

Duchenne (de Boulogne) ha descrito una afección a la cual ha dado el nombre de *impotencia del peroneo lateral largo*, en virtud de la cual, faltando el sostén a la bóveda plantar, hase aplanado y se apoya en el suelo en toda su superficie. No sólo el pie queda *plano* y casi siempre desviado en valgus, sino que aparecen violentos dolores, sobre todo en el acto de la marcha: es el *pie plano valgus doloroso*, que ha recibido de Gosselin el nombre de *tarsalgia de los adolescentes*, al mismo tiempo que ha propuesto una nueva teoría, de la que hablaré al estudiar el tarso.

Los tendones peroneos laterales ocupan un profundo canal situado en el borde posterior del maléolo externo. Encerrados primero dentro de una vaina común, bien pronto cada uno dispone de una corredera y una sinovial propias, estando el corto colocado por delante del largo. En la planta del pie, el tendón del peroneo lateral largo está situado inmediatamente por detrás de la articulación tarsometatarsiana, siguiendo su dirección oblicua hacia delante y adentro; por esto el doctor Marcelino Duval, en su procedimiento de desarticulación tarsometatarsiana, ha utilizado esta relación como punto de referencia. Lo esencial de este procedimiento consiste en atacar la articulación por la cara plantar y no por la dorsal, como de ordinario se hace.

Lo mismo que las demás serosas de la garganta del pie, la sinovial de los peroneos puede inflamarse a consecuencia de una contusión, pero sobre todo a causa del reumatismo y de la blenorragia. Se llena de líquido o se cubre de fungosidades, que acaban por traspasar los límites de la vaina, invadir la articulación tibiotarsiana y hacer necesaria la amputación de la pierna. La sinovitis tuberculosa se desarrolla con mucha más frecuencia en los tendones que costean los maléolos que en los que pasan por la parte anterior de la garganta del pie, y raras veces dan buen éxito las operaciones parciales de raspado, aun practicadas precozmente.

En la parte inferior de la pierna, la *arteria peronea* está comprendida entre el tibial posterior y el flexor propio del dedo gordo y descansa sobre el ligamento interóseo. Se divide en dos ramas, una *anterior* y otra *posterior*. La rama anterior, llamada también *perforante peronea* o *peronea anterior*, atraviesa el ligamento interóseo y se distribuye por la parte anterior de la tibia, anastomosándose con la maleolar externa. Esta rama, ordinariamente delgada, es a veces muy voluminosa, y en este caso substituye la parte inferior de la tibial anterior y da la pedia. Como vestigio de esta disposición existe ordinariamente una anastomosis entre ambos vasos.

La rama posterior continúa el trayecto de la arteria. Pasa por detrás del maléolo externo, costea el borde externo del tendón de Aquiles y termina en la cara externa del calcáneo, uniéndose con la maleolar externa y la plantar externa. Otras ramas pasan por delante del tendón de Aquiles y se anastomosan con la tibial posterior.

ARTICULACIÓN TIBIOTARSIANA

La *articulación tibiotarsiana* pertenece a la clase de las diartrosis, género tróclea, es decir, que disfruta únicamente de dos movimientos, flexión y extensión.

Superficies articulares. — Por parte de la pierna existe una mortaja cuyo diámetro mayor es transversal y formada en su mayor parte por la tibia. En su superficie existe una cresta obtusa anteroposterior que corresponde a la garganta del astrágalo. Por los lados, la mortaja está limitada por dos prominencias óseas, los *maléolos:* uno es interno, desciende menos que el otro, pertenece a la tibia y se articula con la cara interna del astrágalo; el otro es externo, desciende cosa de 1 centímetro más que el precedente, está formado por la extremidad inferior del peroné y se articula con la cara externa del astrágalo. El maléolo externo está igualmente situado en un plano algo más posterior que el interno.

Por la parte del pie se encuentra la cara superior del astrágalo, que tiene la forma de una polea cuyo diámetro mayor es anteroposterior, es decir, dirigido en sentido inverso del de la mortaja tibial. Ofrece en su superficie una depresión anteroposterior o garganta y dos caras articulares, de las cuales la externa es más elevada que la interna. El diámetro transversal de la polea astragalina va disminuyendo de delante atrás como el de la mortaja tibial. En las partes laterales del astrágalo existen dos facetas articulares que se continúan con las de la cara dorsal; están destinadas a unirse con las caras correspondientes de los maléolos.

Medios de unión. — Los medios de unión consisten en tres ligamentos laterales externos y otro ligamento lateral interno.

Los ligamentos laterales externos se adhieren todos al peroné: uno al vértice del maléolo, otro a su borde anterior y el tercero a una excavación que existe en su borde posterior. El primero se dirige verticalmente hacia abajo y se inserta en la cara externa del calcáneo; por esto se llama *ligamento peroneocalcáneo;* el segundo, oblicuo hacia abajo y adelante, se inserta en la cara externa del astrágalo por delante de la cara articular lateral externa; este es el *ligamento peroneoastragalino anterior;* el tercero (PA, fig. 308), profundamente situado, es muy resistente, casi horizontal, se inserta inmediatamente por debajo de la polea astragalina y constituye el *ligamento peroneoastragalino posterior.*

El ligamento lateral interno LI (fig. 308) está formado por un manojo fibroso extremadamente grueso y resistente, descomponible en dos capas, una superficial y otra profunda. La capa superficial se compone de fibras, que, insertándose por arriba en la cara interna del maléolo tibial, desde este punto se irradian para insertarse: las anteriores, en el cuello del astrágalo y en el escafoides; las posteriores, en la cara interna del astrágalo, detrás de la faceta articular, y las medias directamente hacia abajo, en el pico de la apófisis menor del calcáneo.

La capa profunda parte del vértice y de la cara externa del maléolo interno y se compone de fibras cada vez más horizontales, que se insertan en toda la porción de la cara interna del astrágalo situada por debajo de la faceta articular; esta capa constituye un verdadero ligamento interóseo (fig. 308).

La existencia de las fibras profundas del ligamento lateral interno dificulta un tanto la desarticulación tibiotarsiana. Si damos al cuchillo una dirección perpendicular a la superficie del astrágalo, dividiremos bien las fibras superficiales, pero no las profundas, y la articulación no se abrirá; por esto es necesario en un segundo tiempo dar a la hoja del cuchillo una dirección oblicua hacia arriba entre el maléolo y el astrágalo.

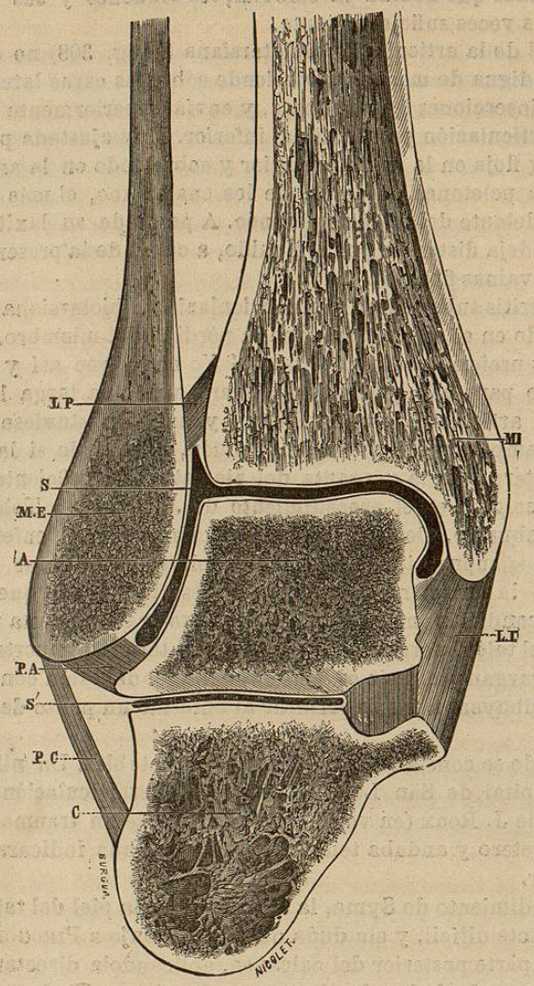

Fig. 308. — *Corte vertical y transversal de la articulación tibiotarsiana.* Pie derecho. Segmento posterior del corte

A, astrágalo.
C, calcáneo.
LI, ligamento lateral interno.
LP, ligamento interóseo de la articulación peroneotibial inferior.
ME, maléolo externo.
MI, maléolo interno.
PA, ligamento peroneoastragalino posterior.
PC, ligamento peroneocalcáneo.
S, sinovial de la articulación tibiotarsiana.
S', sinovial de la articulación calcáneoastragalina.

El maléolo interno tiene, pues, envuelto su vértice por una especie de manojo fibroso que mide de espesor cerca de 1 centímetro, y nada tiene de extraño

que este ligamento, antes que ceder, arranque la porción de hueso sobre que se inserta.

No existen ligamentos anteriores, ni posteriores sino únicamente algunas fibras diseminadas que doblan la sinovial; los tendones y sus vainas fibrosas desempeñan sus veces suficientemente.

La *sinovial* de la articulación tibiotarsiana S (fig. 308) no ofrece ninguna particularidad digna de mención. Desciende sobre las caras laterales del astrágalo hasta sus inserciones ligamentosas, y envía superiormente una prolongación hacia la articulación peroneotibial inferior. Muy ajustada por los lados, la sinovial es muy floja en la parte posterior y sobre todo en la anterior. Cubren su cara externa pelotones adiposos, de los cuales uno, el más voluminoso, se encuentra por delante del maléolo peroneo. A pesar de su laxitud, la sinovial difícilmente se deja distender por el líquido, a causa de la presencia de los tendones y de sus vainas fibrosas.

La osteoartritis tuberculosa de la articulación tibiotarsiana las más de las veces, sobre todo en el adulto, ocasiona la pérdida del miembro. En este caso, la resección ¿es preferible a la amputación? Yo no lo creo así y voy a dar las razones en que para ello me fundo. Es raro que a la larga la lesión no se extienda a las articulaciones inmediatas, y aunque estuviese limitada a la tibiotarsiana, también preferiría la amputación, sobre todo si la piel del talón y de la cara interna de la garganta del pie estuviese suficientemente íntegra para servir de colgajo en el procedimiento de J. Roux (de Tolón) o en el de Syme (de Edimburgo). Después de la resección, como el enfermo, expuesto a una prolongada supuración, corre mucho peligro de no curar, si por casualidad se consigue la curación, su miembro no resulta más útil que después de la amputación, a condición, no obstante, de que se practique esta última tomando el colgajo del talón, porque lo que en primer término importa en as amputaciones de la garganta del pie es conservar la piel del talón con los vasos que por ella se distribuyen, a fin de permitir al enfermo un punto de apoyo directo en el suelo.

De este modo se consiguen resultados muy notables. Un niño a quien en 1872, en el Hospital de San Luis, practiqué la desarticulación del pie por el procedimiento de J. Roux (en verdad que a causa de un traumatismo), ejercía el oficio de carretero y andaba todo el día sin que nada indicara la mutilación que debió sufrir.

En el procedimiento de Syme, la disección de la piel del talón constituye un tiempo bastante difícil, y sin duda que esto indujo a Pirogoff a conservar en el colgajo la parte posterior del calcáneo, aplicándola directamente sobre la extremidad refrescada de los dos huesos de la pierna. El doctor Le Fort ha rehabilitado este procedimiento introduciéndole algunas modificaciones y así ha conseguido los más brillantes resultados. Pero para esto es necesario que el calcáneo esté completamente sano, de lo contrario, los enfermos están expuestos a una supuración con fístulas interminables.

En la amputación tibiotarsiana es costumbre resecar los maléolos por su base, a fin de dejar a un mismo nivel la tibia y el peroné. Con todo, podemos dispensarnos de ello siempre que sea posible cubrir las superficies articulares con un colgajo bien provisto de grasa; de este modo se conserva el miembro un poco más largo; en el sujeto de que he hablado anteriormente, no seccioné los maléolos.

Si prefiero casi siempre la amputación tibiotarsiana a la resección, entiéndase bien que me refiero a las lesiones tuberculosas, porque en los traumatis-

mos, heridas por armas de fuego, por ejemplo, convendrá más la resección, siempre que la extensión de la lesión lo permita.

Articulación peroneotibial inferior

Esta articulación es una *anfiartrosis;* el peroné y la tibia se corresponden por dos pequeñas facetas prolongadas en sentido anteroposterior y desprovistas de cartílagos de incrustación; la faceta correspondiente al peroné es ligeramente convexa y la tibial es cóncava en igual grado; están separadas una de otra por una prolongación de la sinovial tibiotarsiana. Los dos huesos están unidos por ligamentos considerablemente resistentes, cuya importancia desde el punto de vista clínico demostraré más adelante. Dos son periféricos, uno *anterior* y otra *posterior;* el tercero es *interóseo.*

Los ligamentos periféricos consisten en un manojo fibroso brillante, nacarado, compuesto de fibras paralelas entre sí y de una considerable resistencia, fibras que llevan una dirección oblicua de abajo arriba y de fuera adentro desde el peroné a la tibia. Inferiormente traspasan las superficies articulares y, llenando el espacio que queda libre entre ellos, completan por delante y por detrás la mortaja tibioperonea.

El ligamento interóseo LP (fig. 308) está formado por un manojo de fibras muy resistente y oblicuamente extendido desde el peroné a la tibia. Entre las fibras se encuentran algunos pelotones de tejido adiposo.

Movimientos de la articulación tibiotarsiana

La *articulación tibiotarsiana* disfruta de dos movimientos principales, *flexión* y *extensión,* y de un ligero movimiento de rotación. En la flexión del pie sobre la pierna, el astrágalo se desliza de delante atrás sobre la mortaja tibioperonea, de tal suerte que la parte más ancha, que está por delante, viene a ponerse en contacto con la más estrecha de la mortaja, que está por detrás de manera que aquélla hace presión contra los maléolos; por lo tanto, en la flexión, las superficies articulares están todo lo ajustadas posible. Este movimiento queda limitado por el contacto del cuello del astrágalo con el borde anterior de la tibia.

En la extensión del pie sobre la pierna, el astrágalo se desliza de atrás adelante, de modo que su parte posterior, que es la más estrecha, viene a ponerse en relación con la anterior de la mortaja, que es la más ancha. En este caso se produce, pues, cierto juego entre las superficies articulares, y se comprende que en esta actitud puedan efectuarse ligeros movimientos laterales; por esto, si estando el pie en extensión el astrágalo sufre una presión brusca, saldrá más fácilmente de la mortaja sin fracturar previamente los maléolos. Por el contrario, cuando el pie está doblado, no es posible que el astrágalo salga de la mortaja más que hacia atrás, y para ello es casi indispensable la rotura de uno de los maléolos.

Se designa con el nombre de *adducción* del pie un movimiento en virtud del cual el pie descansa sobre el suelo por su borde externo, estando elevado el interno; la cara dorsal del pie mira hacia fuera y la plantar hacia dentro. Se llama *abducción* al movimiento opuesto: en este caso el pie está colocado de manera que su borde externo está elevado, apoyándose en el suelo el interno; la cara dorsal del pie mira hacia dentro y la plantar hacia fuera. Siquiera estos