síntomas de la fractura del peroné, olvidan que su descripción se refiere tan sólo a las fracturas por abducción y de ningún modo a las fracturas por aplastamiento del maléolo externo, las cualas no van acompañadas de la menor dislocación y a menudo es dudosa su existencia. Por otra parte, en la época de DUPUYTREN, estas últimas se confundían casi siempre con la torceduras. Por lo tanto, DUPUYTREN debía referirse a las fracturas acompañadas de subluxación del pie hacia fuera, y su aparato respondía exactamente al objeto que debe el cirujano proponerse, o sea conducir y sobre todo *mantener* el pie hacia dentro.

En efecto, esta fractura se caracteriza por la facilidad con que se la reduce, así como por la rapidez con que se reproduce la dislocación. Lo que más importa evitar es la tensión de la piel sobre el borde cortante de la base del maléolo interno, lo cual no tardaría en producir una escara. Además, conviene saber que, si no se corrigen por completo los dos desplazamientos, la marcha será en lo sucesivo penosa y que sólo una difícil operación podría más tarde devolver al pie la integridad de sus funciones. En ninguna otra fractura es tan importante el tratamiento como en las bimaleolares por abducción (véase mi *Tratado de Cirugía clínica);* afortunadamente, poseemos hoy día medios de que no dispuso DUPUYTREN, sobre todo el apósito de férulas enyesadas del doctor MAISONNEUVE. Este apósito, tan sencillo como útil, permite colocar el pie en su actitud normal y sobre todo mantenerlo absolutamente inmóvil en una buena posición durante todo el tratamiento, lo cual nos era tan difícil en otro tiempo.

CAPITULO VI

Pie

El *pie* es la extremidad libre del miembro abdominal. En medio de las muchas analogías que tiene con la mano, se diferencia de ella por la circunstancia de que, en vez de estar colocado en la prolongación del segmento del miembro con el cual se continúa, forma con él un ángulo recto y resulta colocado en un plano horizontal, a fin de proporcionar un extenso y firme punto de apoyo a la totalidad del cuerpo. Desde el momento que deja de encontrarse en este plano, se hace imposible la marcha, y tal es lo que sucede en las diversas especies de pies zambos. Esto mismo se observa cuando, a consecuencia de una prolongada inmovilización, el pie se ha anquilosado con la pierna en ángulo obtuso, por ejemplo; en este caso el peso del cuerpo gravita sobre los dedos del pie, los cuales no tienen suficiente resistencia para soportarlo, y de ahí el precepto capital, en el tratamiento de las afecciones del pie, de mantener constantemente esta parte rigurosamente en ángulo recto con la pierna.

El pie es cosa de una tercera parte más largo que la mano; se ensancha de atrás adelante y, al contrario, su espesor disminuye en el mismo sentido. Por lo demás, apenas hay necesidad de hacer notar cuánto varían en los distintos sujetos las dimensiones del pie.

Al paso que en la mano las partes están dispuestas para asegurar una gran movilidad, todo concurre a dar solidez al pie, sobre todo en lo tocante al esqueleto. Con todo, existen ejemplos de sujetos que, faltos de brazos, han llegado a dar a sus pies una tal movilidad que escribían, comían, podían afeitarse, etc.

En el estudio del pie seguiré el mismo orden que en el de la mano. Consideraré en él una porción *posterior* o *tarsometatarsiana* y otra *anterior,* los *dedos.*

Porción tarsometatarsiana del pie

En la porción *tarsometatarsiana* del pie hemos de considerar: una *cara superior* o *dorsal,* una *cara inferior* o *plantar* y el *esqueleto.* Indicaré como de paso las particularidades que ofrecen los bordes.

CARA SUPERIOR O DORSAL

La *cara dorsal* del pie empieza posteriormente en una línea transversal que une el vértice de los maléolos y termina anteriormente en la raíz de los dedos. Vamos a encontrar en ella la mayor parte de los órganos que hemos estudiado ya en la región anterior de la garganta del pie, de la cual es continuación.

Las capas que la componen son las siguientes:

La piel; la capa céluloadiposa subcutánea; la aponeurosis dorsal del pie; una capa de tendones; una segunda hoja aponeurótica; el músculo pedio, la arteria pedia y el nervio tibial anterior; los huesos y las articulaciones, cubiertos por una tercera hoja fibrosa.

La *piel* de la cara dorsal del pie es fina, transparente, muy movible y disfruta de menos sensibilidad que la de la cara plantar. Fácilmente se excoria cuando roza con cualquier objeto y se desarrollan en ella callosidades cuando la presión es continua.

La *capa céluloadiposa subcutánea* es floja, laminosa, abundante y tiene poca grasa. Fácilmente se infiltra, y por esto el pie con rapidez aumenta de volumen. Se encuentran en su espesor los vasos y nervios superficiales del pie.

Las *venas* discurren por ella en gran número, se las distingue por transparencia y a ella van a parar las profundas del pie. Constituyen por la parte interna y por la externa el origen de las safenas interna y externa, las cuales forman por su anastomosis un arco constante. Se dilatan frecuentemente y presentan numerosas varicosidades en los sujetos que padecen várices del miembro inferior.

Los *nervios* superficiales del dorso del pie son en gran número. Provienen de tres orígenes: el *safeno interno,* el *safeno externo* y el *músculo cutáneo;* este último proporciona diez colaterales dorsales.

La *aponeurosis dorsal del pie* se continúa por arriba con la de la pierna, por delante se pierde sobre los dedos y por los lados se fija en los bordes del pie. Es mucho menos resistente que la de la pierna y empieza en el punto en que esta última termina por un borde cortante, perfectamente marcado a nivel de la base de los maléolos (fig. 309). El ligamento anular dorsal del tarso debemos considerarlo como una brida fibrosa especial, situada por debajo de la

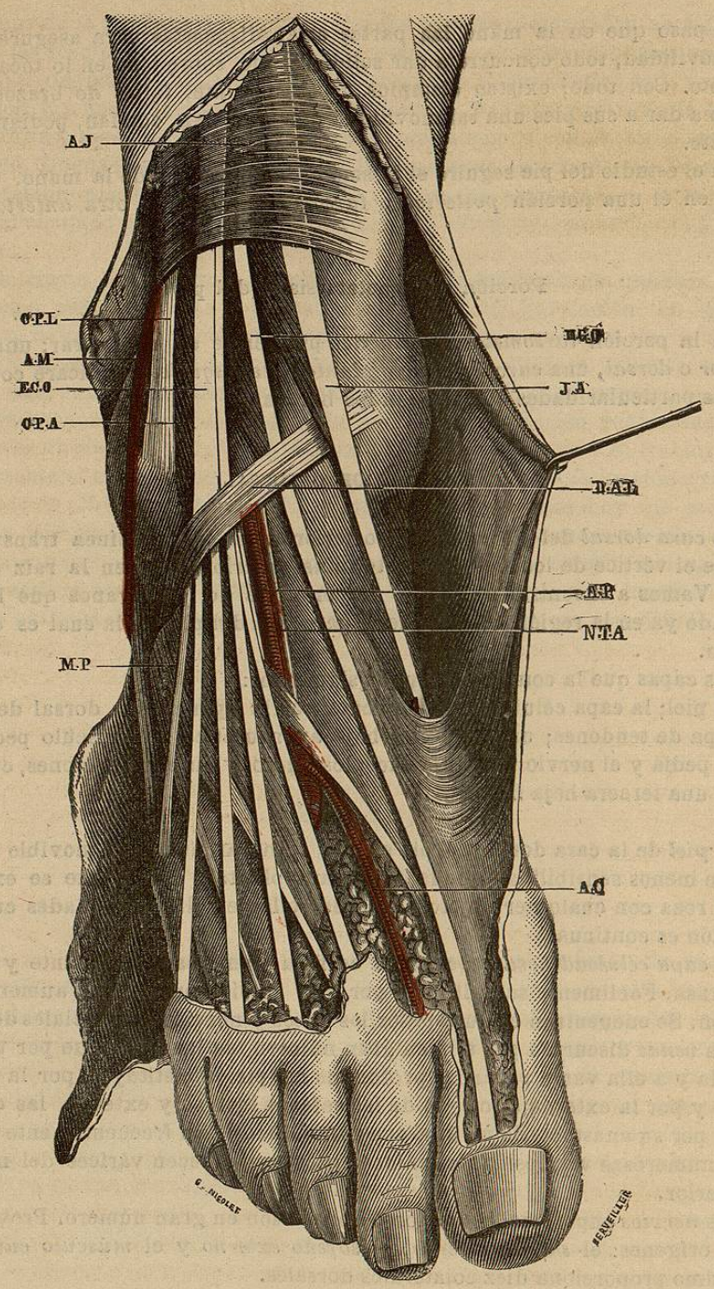

Fig. 309. — *Cara dorsal del pie.* Lado derecho

AC, arteria colateral del dedo gordo.
AJ, aponeurosis de la pierna.
AM, arteria maleolar externa.
AP, arteria pedia.
CPA, músculo peroneo anterior.
CPL, músculo peroneo lateral corto.
DAL, ligamento anular dorsal.
ECO, músculo extensor común de los dedos.
EGO, tendón del extensor propio del dedo gordo
JA, tendón del tibial anterior.
MP, músculo pedio.
NTA, nervio tibial anterior.

aponeurosis; por lo tanto, ésta contribuye muy poco a mantener los tendones aplicados al esqueleto de la región.

La *capa de tendones* comprende de dentro afuera: el tibial anterior, el extensor propio del dedo grueso, las cuatro divisiones del extensor común, el peroneo anterior y el peroneo lateral corto. Al estudiar la garganta del pie he consignado ya las particularidades de estos músculos. Los tendones extensores del pie están menos expuestos a ser heridos que los de la mano, y su sutura es menos útil.

Por debajo de los tendones precedentes existe una segunda lámina fibrosa que cubre la arteria pedia y es la aponeurosis de cubierta del músculo pedio. Se extiende desde el borde interno de este músculo hasta el tendón del extensor propio del dedo gordo.

Componen la sexta capa el músculo pedio, la arteria pedia y el nervio tibial anterior.

Al *músculo pedio* lo cubren los tendones del extensor común, que lo cruzan oblicuamente (fig. 309). Por detrás se inserta en la excavación calcáneoastragalina, por delante del ligamento anular dorsal del tarso, y se divide anteriormente en cuatro haces, de los que se originan cuatro tendones terminales. El haz interno, que es el más voluminoso, cruza oblicuamente la arteria pedia de atrás adelante y de fuera adentro, pasando por encima de ella, y va a insertarse en la parte externa de la primera falange del dedo gordo. Este haz constituye un importante punto de referencia en la ligadura de la pedia.

Los otros tres tendones se colocan al lado externo de los extensores, confundiéndose con ellos en la cara dorsal de la primera falange de los dedos.

Arteria pedia. — La arteria pedia es continuación directa de la tibial anterior. Empieza por debajo del ligamento anular dorsal del tarso y termina en la extremidad posterior del primer espacio interóseo. He hablado ya de las frecuentes anomalías de esta arteria, que a veces nace de la peronea. Se dirige oblicuamente de atrás adelante y de afuera adentro. Una línea extendida desde la parte media del espacio intermaleolar a la extremidad posterior del primer espacio intermetatarsiano, representa exactamente el trayecto de la arteria, y, por consiguiente, sobre esta línea debe practicarse la incisión para llegar al vaso. No obstante, muchas veces he visto que la arteria pedia describía una curva de concavidad interna, de modo que en parte se ocultaba debajo del músculo pedio.

Situada entre el tendón del extensor propio del dedo grueso, que está por dentro, y el borde interno del músculo pedio, que está por fuera, la arteria pedia está cubierta por la piel, la capa subcutánea y dos planos fibrosos: la aponeurosis dorsal y la vaina del pedio, detalle importante en medicina operatoria.

De la pedia salen dos colaterales principales: la *dorsal del tarso,* que, pasando por debajo del pedio, se anastamosa con la maleolar externa, la peronea y la plantar interna, y la *dorsal del metatarso,* que forma el *arco dorsal* del metatarso. De este arco nacen tres interóseas dorsales, que van a parar a los tres últimos dedos y se unen con las plantares por el intermedio de ramas perforantes.

El *nervio tibial anterior* costea el lado interno de la arteria.

La *arteria pedia* es fácil comprimirla, porque descansa sobre un plano óseo; por esto sus heridas son poco peligrosas.

Los *linfáticos* de la cara dorsal del pie constituyen una rica red, de la cual nacen troncos que acompañan principalmente a la vena safena interna.

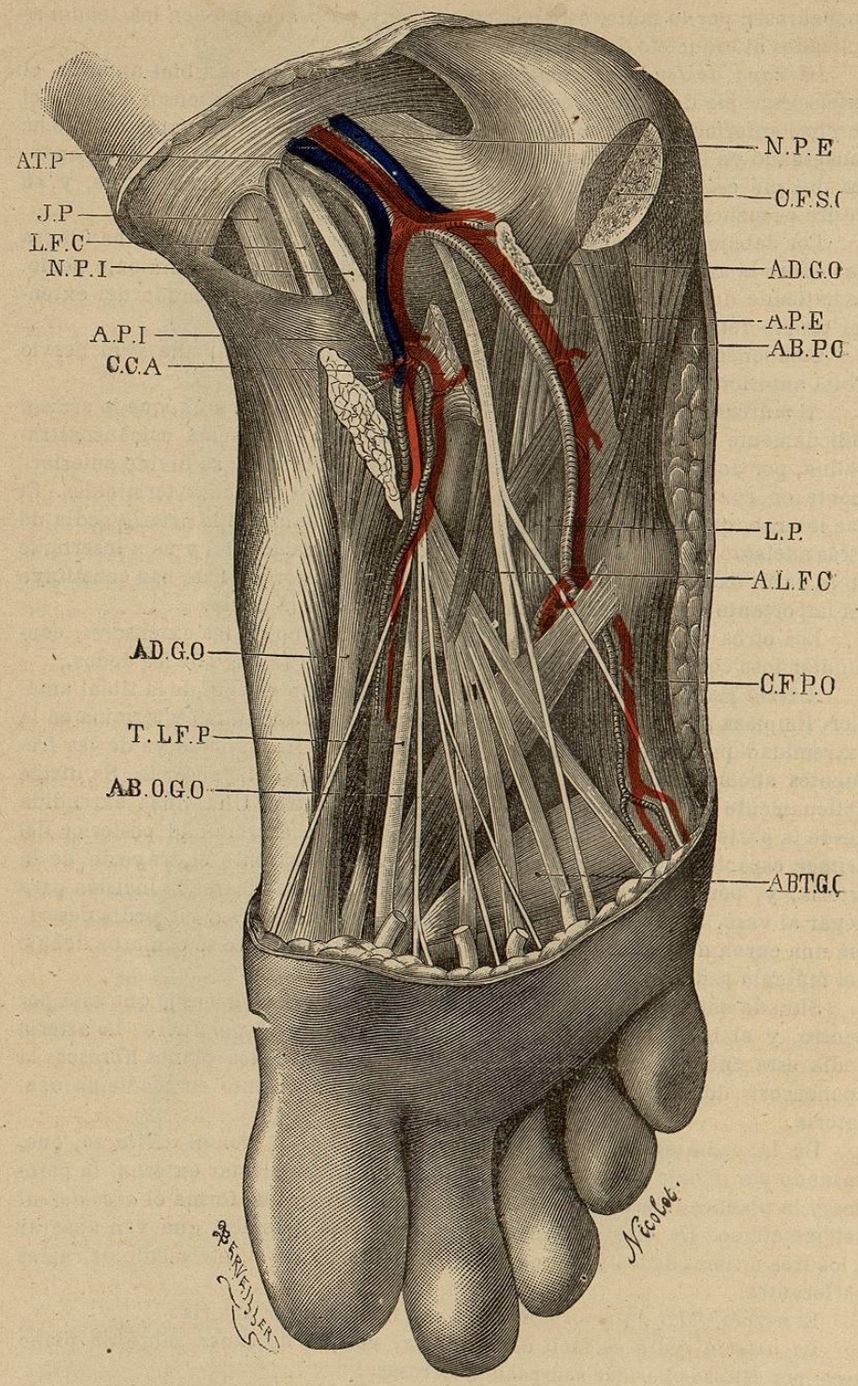

Fig. 310. — *Región del conducto calcáneo y de la planta del pie.* Lado derecho (Adulto: 3/4 del tamaño natural)

CARA INFERIOR O PLANTAR

La *cara inferior* o *plantar* es a lo menos dos terceras partes más larga que la cara dorsal. Estrecha en la parte posterior, punto correspondiente al talón se ensancha sucesivamente de atrás adelante hasta los dedos.

La cara plantar es excavada y, en estado normal, no se apoya en el suelo en toda su extensión. Se aleja de éste sobre todo en su borde interno, que está abovedado. Los puntos que pueden considerarse como pilares de la bóveda que forman los huesos del pie y sostienen principalmente el peso del cuerpo en la estación vertical, son los tres siguientes: el talón, la cabeza del primer metatarsiano y la del quinto. Cuando la bóveda plantar está borrada de manera que la cara inferior se apoya en toda su extensión en el suelo, se dice que existe el *pie plano*. En ciertos sujetos, al contrario, la bóveda es más profunda y entonces recibe el nombre de *pie hueco*. El pie plano constituye a veces una deformidad tal, que se la considera como causa de exención del servicio militar; no obstante, hay sujetos con pie plano que son infatigables andarines. Veremos el motivo de esta diferencia al estudiar el esqueleto.

Los elementos que componen la planta del pie son en gran número y es grande su analogía con los que hemos descrito en la palma de la mano; pero interesan menos directamente al cirujano, porque las heridas y lesiones espontáneas rara vez afectan las partes blandas de esta región. Por lo tanto, los describiré más rápidamente, limitándome, en su mayoría, a enumerarlos en su orden de superposición.

Desde luego se encuentran en la planta del pie tres capas envolventes: la piel, la capa adiposa subcutánea y la aponeurosis plantar.

La piel está completamente desprovista de pelo y dotada de una exquisita sensibilidad, como se ve por el cosquilleo. Muy fina en todos aquellos puntos en que no sufre presión, es, por el contrario, muy gruesa a nivel de los pilares de la bóveda; en los sujetos que andan mucho aumenta su grosor, y las células epiteliales, acumulándose en ella, le dan la dureza y resistencia del cuerno. Cuando la presión recae más especialmente en un punto, se produce un *callo*. Por debajo del callo se desarrolla en seguida una bolsa mucosa que puede inflamarse y supurar. Se establece entonces un trayecto fistuloso que se hace cada vez más profundo y llega hasta el esqueleto; los huesos son a su vez atacados y, finalmente, puede llegarse a encontrar un trayecto que perfore por completo el pie. Esta afección, cuya marcha es lenta e insidiosa, ha recibido el nombre de *mal perforante plantar*.

Muchos cirujanos se han ocupado de la patogenia de esta singular afección. Hásela atribuído a trastornos circulatorios producidos por el ateroma; se

AB.O.G.O, músculo abductor oblicuo del dedo gordo.
AB.P.O, músculo abductor del dedo pequeño.
AB.T.GO, músculo abductor transverso del dedo gordo.
AD.G.O, músculo adductor del dedo gordo cortado cerca de su parte media.
A.LFC, músculo accesorio del flexor largo común.
A.P.E, arteria plantar externa.
A.P.I, arteria plantar interna.
A.T.P, arteria tibial posterior.
C.C.A, tabicamiento del conducto calcáneo por la inserción del adductor del dedo gordo.
C.F.P.O, músculo flexor corto del dedo pequeño.
C.F.S.O, músculo flexor corto común de los dedos.
J.P, tendón del músculo tibial posterior.
LF.C, tendón del flexor largo común.
L.P, ligamento plantar.
N.P.E, nervio plantar externo.
N.P.I, nervio plantar interno.
T.LF.P, tendón del flexor largo del dedo gordo

ha invocado también la lesión del sistema nervioso determinando trastornos tróficos análogos a los que se producen en el pulpejo de los dedos, en las uñas, etc., a consecuencia de la sección de los nervios del brazo. Las autopsias han venido a demostrar la inexactitud de la primera opinión; en cuanto a la segunda, se apoya en la indolencia de la enfermedad, el poco dolor que despierta la exploración y la zona de anestesia que algunas raras veces rodea la fístula. Por otra parte, no es dudoso que a consecuencia de heridas del sistema nervioso se produzcan ulceraciones de la piel, artritis y hasta caries; he observado lesiones de este género en un joven a quien el doctor TRÉLAT había escindido una porción del nervio ciático, por existir en ella un mixoma. Pero, por lo que concierne al mal perforante propiamente dicho, en mi opinión no puede aceptarse la intervención del sistema nervioso sino como causa predisponente, y aun no siempre.

El mal perforante es resultado de un vicio de conformación congénito o adquirido del pie, del cual resulta que, estando desigualmente repartida en la bóveda la presión del peso del cuerpo, se ejerce en un punto determinado y produce insensiblemente la serie de accidentes descritos anteriormente; la prueba de ello consiste en que el reposo es casi siempre suficiente para curar hasta con rapidez un mal perforante por inveterado que sea. No de otro modo puede explicarse el siguiente caso, advirtiendo que he visto muchos análogos. Un joven de veintisiete años entró en mi visita con un mal perforante doble, situado a nivel de la cabeza de cada primer metatarsiano; el estilete llegaba hasta debajo de la piel de la cara dorsal, pasando a través de la articulación. El enfermo, procedente de un pueblo rural, había venido a servir de mozo en una fonda de París, en la cual debía subir escaleras todo el día. Me limité a mantenerle en reposo, absteniéndome de todo tratamiento. Tres meses después era completa la curación. Le mandé construir un calzado especial, haciendo de manera que el peso del cuerpo no gravitase sobre el mismo punto, y así el enfermo pudo dedicarse de nuevo a su oficio sin inconveniente alguno, como de ello he podido convencerme más tarde.

En su consecuencia, jamás se amputará a un sujeto atacado de mal perforante antes de haberle sometido a un reposo completo y prolongado: el enfermo, después de la curación, deberá usar un calzado especial con objeto de repartir de un modo uniforme la presión del peso del cuerpo por los tres pilares de la bóveda.

A cada uno de estos pilares corresponde una bolsa mucosa normal descrita por LENOIR; estas bolsas están situadas profundamente junto al esqueleto, y no me aparto de creer que puedan, lo mismo que las bolsas mucosas accidentales desarrolladas debajo de un callo, ser a veces el punto de partida de un mal perforante.

La piel de la planta del pie, y la del talón en particular, contiene una cantidad considerable de vasos que, como los del cuero cabelludo, están íntimamente adheridos a los tabiques que parten de su cara profunda: por esto es muy difícil torcer o ligar estos vasos al practicar amputaciones a colgajo del talón; el mejor medio de detener la sangre consiste en ejercer sobre ellos y durante algunos minutos la forcipresión.

La piel está forrada de una muy gruesa capa de tejido adiposo, en especial en los puntos destinados a soportar presión; esta capa mide unos 2 centímetros (fig. 306) en el talón. La grasa está tabicada por bovedillas fibromusculares, que, partiendo de la cara profunda de la piel, van a insertarse en la aponeurosis: en su consecuencia no es posible que se aplane extendiéndose.

Muy delgado en el borde interno del pie, el cojinete adiposo es, por el contrario, muy grueso en el borde externo (figura 311) que se apoya en el suelo.

Entre la piel y la capa adiposa se desarrollan a veces abscesos muy pequeños que ocasionan un vivo dolor, que desaparece inmediatamente después de la incisión. En cierto modo puede decirse que es necesario adivinar la presencia del pus, porque el espesor de la piel impide verlo por transparencia o encontrar la fluctuación.

No es raro que cuerpos extraños (agujas, clavos, etc.) penetren en la planta del pie; su extracción es muy difícil por causa del espesor de la capa

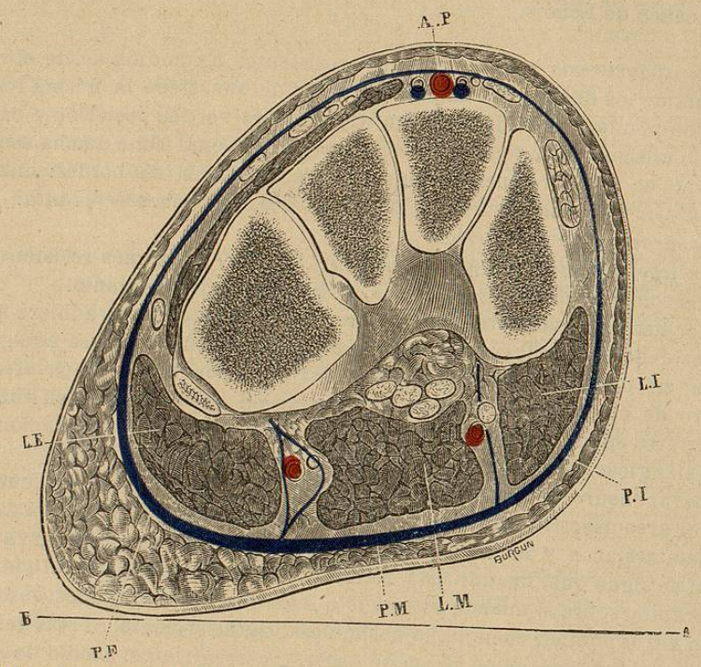

Fig. 311. — *Corte vertical y transversal del pie pasando por el cuboides y las tres cuñas*
Pie derecho. Segmento posterior del corte

La línea BA representa el horizonte.
AP, arteria pedia.
LE, vaina plantar externa.
I, vaina plantar interna.
LM, vaina plantar media.
PE, aponeurosis plantar externa.
PI, aponeurosis plantar interna.
PM, aponeurosis plantar media.

adiposa y de su densidad, que no permite separar los bordes de la herida. Aconsejo no intentar la extracción sino cuando se percibe previamente el objeto con el dedo a través de la piel, y aun así la operación es también delicada; pero, en lo sucesivo, será sumamente fácil gracias a la radiografía.

Sujetos hay que aquejan un vivo y tenaz dolor en el talón, sin que a simple vista ni por el tacto pueda apreciarse ninguna lesión. Es comparable a la coxiodínea, de que he hablado anteriormente, y su causa es muy obscura. Nulo cuando el sujeto está en reposo, el dolor aparece desde el momento que se pone en pie y empieza a andar. En un caso que tuve a mi cargo era tan vivo y estaba tan limitado el dolor que, cediendo a las instancias del paciente, practiqué una incisión, creyendo que quizá existiera un cuerpo extraño, toda vez que el enfermo algún tiempo atrás había andado descalzo por una playa; pero

nada de esto encontré. He de advertir que la sensación que comunican al estilete los tabiques que circunscriben los islotes adiposos podrían hacer creer en la existencia de un cuerpo extraño. El dolor del talón resiste a todos los tratamientos y acaba por desaparecer espontáneamente.

El doctor A. Després lo atribuye a una contusión producida por una prolongada permanencia de pie y muchas veces lo había observado en guardias de orden público; pero en muchos casos no es posible invocar semejante causa. Se ha visto aparecer esta afección en sujetos atacados de blenorragia, y me inclino a creer que, en este caso, es debida a la inflamación de la bolsa serosa subcalcánea de Lenoir.

La *aponeurosis plantar* es muy resistente. Extendida desde el calcáneo a la raíz de los dedos y de uno a otro borde del pie, tiene la misma forma que la región plantar, es decir, la de un triángulo de vértice posterior y base anterior. Lo mismo que la aponeurosis palmar, con la cual tiene mucha semejanza, se divide en tres porciones continuas entre sí por sus tres bordes: una media, *aponeurosis plantar media*, y dos laterales, *aponeurosis plantar externa* y *aponeurosis plantar interna*.

La *aponeurosis plantar media* (PM, fig. 311) es la más resistente de las tres. Se compone de fibras paralelas dirigidas de atrás adelante.

Por detrás, estas fibras forman un haz compacto que se adhiere a las dos tuberosidades del calcáneo. Por delante, el haz se ensancha, se adelgaza y se divide en muchas lengüetas unidas entre sí por fibras transversales. En número de cinco, estas lengüetas no tardan en subdividirse a su vez para ir a insertarse en los metatarsianos correspondientes y en las articulaciones metatarsofalángicas.

La aponeurosis plantar media desempeña el papel de una cuerda que mide el arco descrito por el esqueleto del pie desde el calcáneo a la cabeza de los metatarsianos y contribuye poderosamente a mantener la curva plantar. De ahí se sigue que, cuando está retraída, la curva se exagera; el pie se dobla y se enrolla sobre sí mismo; esto es lo que se observa en algunos casos de pie zambo varus equino, como lo he hecho notar anteriormente. Si esta deformidad es tan considerable que no se puede esperar corregirla por medio de aparatos, conviene practicar la sección subcutánea de la aponeurosis, operación poco grave, porque las arterias plantares se encuentran lejos de ella.

La *aponeurosis plantar externa* (PE, fig. 311) es casi tan resistente como la media, sobre todo en su parte posterior. En este punto se inserta en el calcáneo; por delante, se adhiere al quinto metatarsiano; por dentro, se continúa con la aponeurosis precedente y por fuera con la aponeurosis dorsal del pie.

La *aponeurosis plantar interna* (PI, fig. 311) ofrece una disposición análoga a la precedente, pero se distingue por ser mucho más delgada.

A los bordes laterales de la aponeurosis plantar media corresponden dos depresiones relacionadas con la existencia de dos tabiques intermusculares, que en este punto se desprenden de su cara profunda; estos tabiques son: uno interno y otro externo. El tabique interno se adhiere al escafoides, al primer cuneiforme y a la cara inferior del primer metatarsiano; el externo va a insertarse en la corredera del peroneo lateral largo y en el cuarto metatarsiano.

De esta disposición de los tabiques intermusculares interno y externo resulta la división de la planta del pie en tres vainas: una media y dos laterales, que es lo que hemos observado ya en la palma de la mano.

La *vaina lateral interna*, que es análoga a la eminencia tenar, contiene el adductor y el haz externo del flexor corto del dedo gordo, el tendón del flexor largo propio.

La *vaina lateral externa*, que representa la eminencia hipotenar, contiene el abductor, el flexor corto del dedo pequeño del pie y el último interóseo plantar.

La *vaina media* es la más extensa e importante de las tres. Es muy profunda, gracias a la disposición en forma de bóveda que presentan los huesos del pie. Se encuentran sucesivamente en ella: el flexor corto común de los dedos y el accesorio del flexor largo común, los lumbricales, los tendones del flexor largo común y los músculos abductores oblicuo y transverso del dedo gordo (fig. 310).

El flexor corto común de los dedos representa en el pie al flexor superficial de la mano, es decir, está *perforado*, al paso que el flexor largo común es análogo al flexor profundo, es decir, *perforante*. Los lumbricales afectan la misma disposición que en la mano.

La vaina media del pie contiene, además, los vasos y nervios plantares.

Hemos visto anteriormente que la arteria tibial posterior, al llegar al conducto osteofibroso formado por la cara interna del calcáneo y el ligamento anular interno del tarso, se divide en dos ramas: *plantar interna* y *plantar externa*. Hacia la parte media del tarso estas dos arterias ocupan el tabique intermuscular correspondiente, y el tabique interno proporciona, además, un desdoblamiento a la arteria del mismo lado (fig. 311).

La plantar interna, menos voluminosa que la externa, en rigor podría considerarse más bien como rama colateral que no terminal. Se anastomosa con la maleolar y la dorsal del tarso y, llegada a la extremidad posterior del primer metatarsiano, termina dando la colateral interna del dedo gordo y una rama anastomótica con la plantar externa.

La plantar externa parece ser continuación del tronco de la tibial posterior. Se dirige primero de atrás adelante y de dentro afuera, y después, al llegar a nivel de la extremidad posterior del quinto metatarsiano, se dirige oblicuamente hacia el borde interno del pie y gana la extremidad posterior del primer espacio interóseo, en donde se anastomosa por inosculación con la arteria pedia.

Las arterias pedia y la plantar externa forman, pues, debajo de la planta del pie, un arco arterial que pone en continuidad directa las arterias tibiales anterior y posterior; este arco describe una curva cuya concavidad mira hacia atrás y adentro. De su convexidad salen cinco ramas, de las cuales cuatro son las interóseas plantares, que, al llegar a los espacios interdigitales, se bifurcan para formar las colaterales de los dedos, como sucede en la mano.

Del arco se desprenden, además, ramas perforantes plantares que atraviesan la extremidad posterior de los espacios interóseos para anastomosarse con las interóseas dorsales.

El *nervio tibial posterior* se divide, como la arteria, en dos ramas terminales: *plantar interna* y *plantar externa*.

Al revés de lo que sucede con las arterias, el nervio plantar interno es más voluminoso que el externo. Proporciona ramos cutáneos al lado interno de la planta del pie, los nervios colaterales plantares de los dedos primero, segundo y tercero, y el nervio colateral interno del cuarto.

Da gran número de ramas musculares al flexor corto y al adductor del

dedo gordo, al flexor corto común, a los músculos interóseos del primer espacio, a los dos lumbricales internos, y, además, muchos filetes articulares.

Del nervio plantar externo salen: filetes cutáneos para la parte externa de la planta del pie, las ramas colaterales del quinto dedo y la colateral del

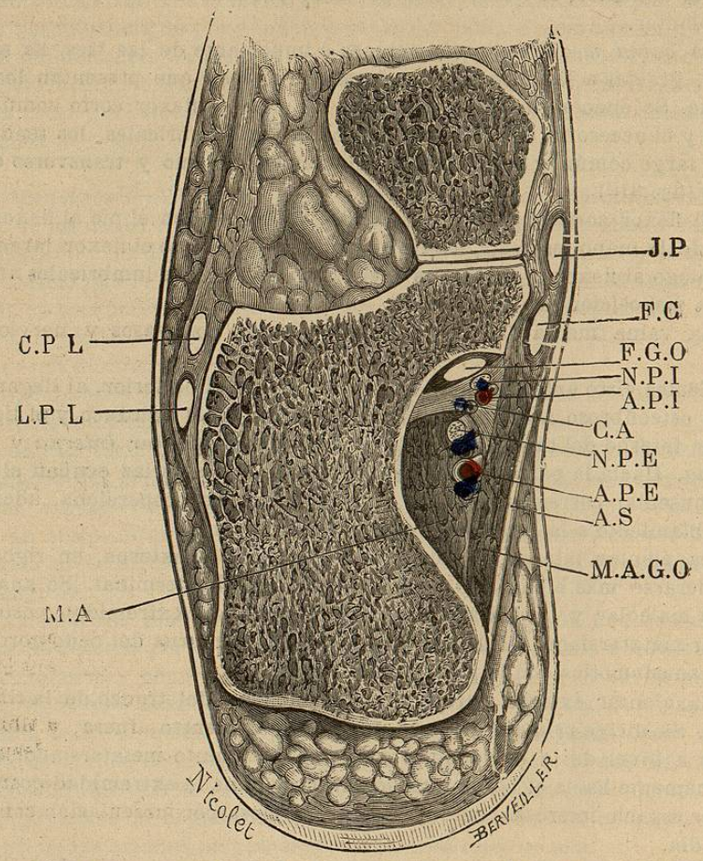

Fig. 312. — *Corte transversal del canal calcáneo pasando por la parte media de la apófisis menor del calcáneo.* (Adulto; tamaño natural.) Lado derecho. Segmento superior del corte.

APE. arteria plantar externa.
API, arteria plantar interna.
AS, aponeurosis plantar superficial.
CA, tabique formado por la inserción profunda del adductor del dedo gordo.
CPL, tendón del peroneo lateral corto.
FC, tendón del flexor común.
FGO, tendón del flexor del dedo gordo.
JP, tendón del tibial posterior.
LPL, tendón del peroneo lateral largo.
MA, músculo accesorio del flexor largo común.
MAGO, músculo adductor del dedo gordo.
NPE, nervio plantar externo.
NPI, nervio plantar interno

cuarto; filetes musculares para el accesorio del flexor largo común, para el abductor y flexor corto del dedo pequeño, para los abductores oblicuo y transverso del dedo gordo, para los interóseos del segundo, tercero y cuarto espacios, para los dos *lumbricales* externos, y filetes articulares.

Los *vasos linfáticos* de la planta del pie son en gran número y terminan en su mayor parte en los ganglios de la ingle. Algunos de ellos van a parar a los ganglios del hueco de la corva.

Después de esta somera descripción de los vasos y de los nervios de la planta del pie, he de añadir algo sobre la disposición que presentan en el momento en que abandonando la garganta del pie penetran en la planta. Aquí ocupan un sitio del cual de buena gana haría yo una región especial dándole el nombre de *región del canal calcáneo* con motivo de las consideraciones quirúrgicas a que se presta. La figura 312 tiene por exclusivo objeto demostrar esta disposición.

Este canal está situado en la cara interna del calcáneo y está limitado: por detrás, por la tuberosidad interna de la cara inferior del hueso; por delante, por una prominencia ósea que constituye la apófisis menor del calcáneo. Esta apófisis destaca claramente del cuerpo del hueso y ha sido propiamente comparada con una cartela o repisa sosteniendo toda la parte interna y anterior del astrágalo (fig. 312).

Pues bien, si en una caída sobre la planta del pie esta apófisis se fractura por su base y se desprende, lo cual se comprende muy fácilmente, se inclinará hacia abajo y atrás en sentido de la tuberosidad del calcáneo y ocupará el canal del calcáneo. Con esto, los vasos y los nervios resultarán más o menos comprimidos y la nutrición del pie podrá verse comprometida. Esto dará origen a dolores que harán imposible el uso del miembro. Recuerdo haber visto a un sujeto que sufrió la amputación de un pie a causa de una fractura de este género. Teniendo presente la causa originaria del mal, sería posible poner al descubierto el canal y su contenido y quitar el fragmento desprendido.

Esqueleto de la porción tarsometatarsiana

El *esqueleto* de la porción tarsometatarsiana del pie se divide en dos partes distintas: *tarso* y *metatarso*.

El tarso se compone de siete huesos reunidos en dos filas: una posterior que consta de dos huesos, astrágalo y calcáneo, y otra anterior, que comprende cinco: el escafoides, el cuboides y las tres cuñas; estas últimas se distinguen por primera, segunda y tercera, contando de dentro afuera.

No estudiaré cada uno de los huesos en particular, sino únicamente su modo de unión. Digamos en primer lugar que están dispuestos de manera que forman una doble bóveda en sentido transversal (fig. 311) y en sentido anteroposterior (fig. 313); el astrágalo constituye la llave arquitectónica de esta bóveda. Como la tibia descansa directamente sobre el astrágalo, este hueso es, en definitiva, el que soporta todo el peso del cuerpo. Lo transmite por una parte al calcáneo hacia atrás y hacia delante al escafoides, el cual a su vez lo transmite a las tres cuñas, de modo que por este mecanismo la fuerza resulta descompuesta. Al mismo tiempo que la disposición de los huesos del pie en forma de bóveda da a este órgano mayor resistencia, los vasos y nervios plantares alojados en la concavidad de la bóveda quedan libres de toda compresión en la estación vertical.

En esta actitud la planta del pie no se apoya en el suelo por todos sus puntos, como lo hemos hecho notar anteriormente, sino únicamente por algunos, que constituyen los pilares de la bóveda. Estos pilares son en número de tres: uno posterior, formado por la gruesa tuberosidad del calcáneo, y otros dos anteriores, formados por la cabeza de los primero y quinto metatarsianos; hemos visto que en estos mismos puntos el tejido adiposo no sólo es más abundante, sino que está dispuesto de un modo a propósito para soportar presiones.