Cuando la bóveda se deforma y el peso del cuerpo gravita directamente sobre puntos no dispuestos a este fin, resulta dificultada la marcha y el enfermo se fatiga rápidamente. Este fenómeno puede producirse en sujetos perfectamente desarrollados y que hasta entonces habían sido infatigables andarines. Entonces se invoca la existencia del reumatismo, de la gota, etc., siendo así que debe buscarse el motivo en un aplanamiento de la bóveda plantar, debido sin duda a una relajación de los ligamentos. Si la presión anormal recae sobre la parte anterior del pie, a nivel de la cabeza del segundo o del tercer metatarsiano, se encuentra de ello una prueba irrecusable en la existencia en este punto de un callo que no existía anteriormente. Se nota al mismo tiempo en el enfermo una ligera hinchazón de la cara dorsal del pie. Se comprende cuán inútiles deben ser las fricciones y los emplastos de que empíricamente se hace aplicación en estos casos; el único remedio eficaz consiste en disminuir los efectos de la presión anormal por medio de un calzado conveniente, guardando al mismo tiempo un reposo suficientemente prolongado para que los ligamentos distendidos puedan recobrar su tonicidad.

En la porción tarsometatarsiana del pie hemos de considerar tres articulaciones principales: la articulación de los dos huesos de la primera fila entre sí o *calcáneoastragalina;* la articulación de las dos filas entre sí o *mediotarsiana,* y la articulación del tarso con el metatarso o *tarsometatarsiana.* En seguida nos ocuparemos brevemente de la articulación de los huesos de la segunda fila entre sí.

ARTICULACIÓN CALCÁNEOASTRAGALINA

El astrágalo y el calcáneo están unidos entre sí por dos facetas: una anterior e interna, la menor, y otra posterior y externa, la mayor. La articulación anterior está en comunicación con la astrágaloescafoidea, de la cual en cierto modo forma parte: la posterior es independiente de ella. Esta última pertenece a la clase de las diartrosis y se la debe considerar como un encaje recíproco. Las superficies articulares llevan una dirección oblicua de arriba abajo y de atrás adelante, de modo que la presión del peso del cuerpo no es transmitida al calcáneo siguiendo un plano vertical.

No existen, propiamente hablando, ligamentos periféricos entre el astrágalo y el calcáneo. La sinovial que separa estos huesos está floja y forma hernia al exterior, lo cual es un gran recurso para descubrir la interlínea articular en las diversas operaciones que se practican en este punto. Entre las caras articulares de cada hueso existe un canal. Los dos canales, reuniéndose, forman un conducto situado en un plano horizontal y muy oblicuamente dirigido de atrás adelante y de dentro afuera. La extremidad posterior e interna de este conducto es estrecha y está situada por detrás de la apófisis menor del calcáneo; la extremidad anterior y externa está, al contrario, dilatada y se abre por encima de la apófisis mayor del mismo hueso. Un ligamento interóseo muy resistente llena este conducto y se inserta en cada pared por fibras cortas entremezcladas con tejido adiposo. La presencia de este ligamento constituye el principal obstáculo a la desarticulación subastragalina, y por esto el doctor Verneuil ha dado el excelente consejo de, una vez cortado el colgajo, atacar directamente la articulación, introduciendo la punta del cuchillo en su parte externa, es decir, en la excavación calcáneoastragalina. He de recordar que, para ejecutar bien este difícil tiempo, debemos evitar abrir previamente la articulación calcáneocubóidea, porque de otro modo luego nos faltaría un

brazo de palanca para poner tenso el ligamento interóseo al tener que cortarlo y para luxar el calcáneo.

Entre el gran número de dificultades de que está rodeada la resección total del calcáneo, no es la menor la sección del ligamento interóseo, porque, mientras no está dividido, no es posible que el calcáneo efectúe el movimiento de báscula necesario para su enucleación. Para llevar a cabo esta operación, aconsejo que se empiece practicando una incisión vertical sobre la cara posterior del calcáneo y en el lado interno del tendón de Aquiles, desprendiendo en seguida este tendón. De la extremidad inferior de esta incisión debe partir otra paralela al borde externo del pie hasta el nivel de la articulación calcáneocubóidea, y una tercera, de 2 o 3 centímetros de longitud solamente, partiendo

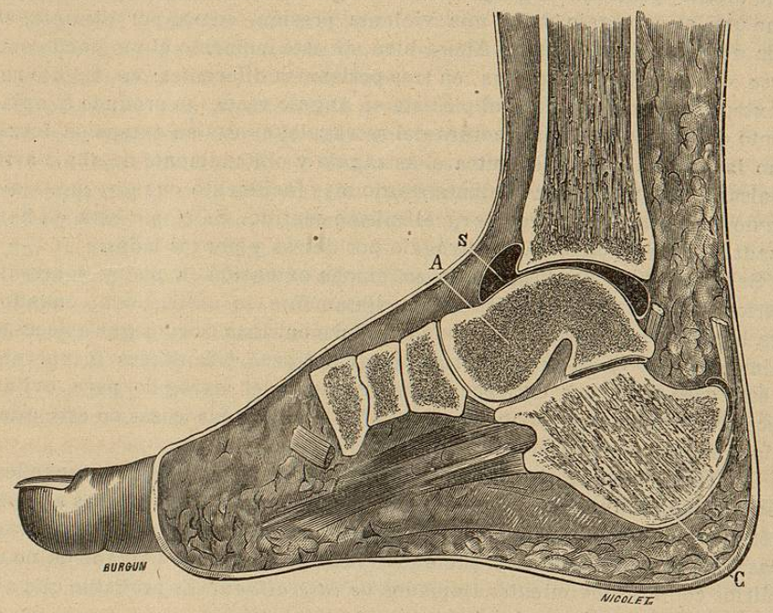

Fig. 313. — *Corte vertical anteroposterior del pie, pasando por la parte media del astrágalo y de la articulación calcáneoastragalina.* Pie izquierdo. Segmento interno del corte

A, astrágalo; S, sinovial de la articulación tibiotarsiana; C, calcáneo

del mismo punto que la precedente y costeando el borde interno del pie. Esta última tiene por objeto desprender completamente las tuberosidades del calcáneo para que pueda cogerse la extremidad posterior del hueso con un gatillo. Levantados los tendones de los peroneos y las caras externa e inferior del calcáneo puestas al descubierto, se abre la articulación calcáneocubóidea y se divide el ligamento interóseo calcáneoastragalino. Entonces se comunica al hueso un movimiento de báscula invirtiéndolo hacia fuera, y se desprende su cara interna procurando con mucho cuidado evitar los vasos y nervios plantares.

Esta operación, por lo difícil y por los incompletos resultados que da, no debe practicarse, a mi entender, sino cuando esté demostrado que la resección parcial o la excavación serían insuficientes.

En cuanto a la amputación subastragalina, es una excelente operación

cuyo valor ha sido sobradamente demostrado, en particular por el doctor MAURICIO PERRIN. De este modo queda para el cuerpo una excelente base de sustentación, a condición, sin embargo, de tomar por colgajo la piel del talón.

El enclavamiento del astrágalo entre la mortaja tibioperonea por arriba, el calcáneo por abajo y por detrás y el escafoides por delante, y su tan firme unión con el calcáneo por el ligamento interóseo, apenas permiten comprender cómo este hueso puede ser lanzado, por decirlo así, enucleado de su cavidad, y, sin embargo, este accidente no es raro. El astrágalo, expulsado como un hueso de fruta apretado entre los dedos, se dirige casi siempre hacia el dorso del pie, ya inclinándose hacia dentro, ya hacia fuera, y levantando la piel hasta el punto de que la desgarra en los primeros momentos, o, si no se interviene pronto, ocasiona su gangrena. Para que la luxación se produzca, conviene que el astrágalo sufra una violenta presión, como, por ejemplo, en la caída desde un sitio elevado. Ahora bien, en este momento el pie puede encontrarse, con relación a la pierna, en tres posiciones diferentes: en ángulo recto, en extensión o en flexión. Si el pie está en ángulo recto, se produce el aplastamiento del calcáneo o una fractura del astrágalo; si está en extensión forzada, como la presión se ejerce contra el astrágalo y oblicuamente de abajo arriba, expulsará este hueso hacia delante, tanto más fácilmente cuanto que la dirección de las caras articulares lleva el mismo sentido. Si el pie está en flexión forzada, la tibia rechazará al astrágalo por detrás y por los lados.

Si el astrágalo ha desgarrado en mucha extensión la piel y sobresale al exterior, es necesario completar inmediatamente su extirpación; cuando no haya herida, se procurará ante todo la reducción. Esta se consigue a veces muy fácilmente, pero también puede suceder que ofrezca dificultades insuperables. En este caso ¿debemos extirpar inmediatamente el astrágalo para evitar el esfacelo de la piel, o, al contrario, es preferible dejar las cosas en este estado? Me inclino más en favor de esta última regla de conducta.

La articulación calcáneoastragalina es muy movible. Ejecuta movimientos de adducción, abducción y rotación. He dicho ya que los primeros a menudo se referían equivocadamente a la articulación tibiotarsiana en la exploración de las fracturas del peroné, y que deberíamos poner mucho cuidado en no confundirlos con los movimientos llamados *de lateralidad*. Es probable que algunas torceduras del pie se efectúen en esta articulación.

La sinovial externa es independiente, al paso que la interna se continúa con la de la articulación astrágaloescafóidea. No es muy raro observar una soldadura completa entre el astrágalo y el calcáneo.

ARTICULACIÓN MEDIOTARSIANA

La articulación mediotarsiana se compone de dos articulaciones distintas: la del astrágalo con el escafoides, por la parte interna, y la del calcáneo con el cuboides, por la externa. Lleva también el nombre de *articulación de Chopart*, porque en ella se practica la amputación según el procedimiento de este cirujano.

Articulación astrágaloescafoidea. — Esta articulación pertenece a la clase de las diartrosis y al género enartrosis, es decir, que está caracterizada por la recepción de una cabeza dentro de una cavidad. La cabeza pertenece al astrágalo y representa una superficie oblonga, cuyo diámetro mayor lleva una dirección oblicua de arriba abajo y de delante atrás. Esta superficie, incrustada de cartílago, se prolonga hacia atrás sobre la cara inferior del hueso y se continúa con la faceta destinada a unirse con la apófisis menor del calcáneo. Por parte del astrágalo existe una superficie articular mucho más extensa que la cavidad de recepción que ofrece el escafoides.

Por parte de este último hueso se encuentra una cavidad poco profunda destinada a recibir únicamente la parte anterior del astrágalo. El extenso espacio que separa en el esqueleto el escafoides de la apófisis menor del calcáneo, está ocupado por un fibrocartílago, que completa inferiormente la cavidad de recepción de la cabeza del astrágalo y desempeña al mismo tiempo el papel de ligamento llamado *calcáneoescafoideo inferior*. Extraordinariamente grueso y resistente, este ligamento tiene una forma triangular. Su base corresponde al borde interno del pie y se adhiere a las fibras superficiales del ligamento lateral interno de la articulación tibiotarsiana; el vértice, dirigido hacia fuera, corresponde al punto de convergencia entre el escafoides y el cuboides. Por delante se inserta en el reborde de la superficie articular escafóidea, y por detrás en la apófisis menor del calcáneo.

El astrágalo está directamente unido al escafoides tan sólo por un ligamento poco resistente llamado *astrágaloescafoideo*. Extendido desde la cara superior del cuello del astrágalo a la correspondiente del escafoides, une flojamente estos dos huesos: por esto, en la extensión del pie, la cabeza del astrágalo forma una prominencia apreciable debajo de los tegumentos, circunstancia que facilita su luxación.

Articulación calcáneocuboidea. — Esta articulación pertenece a la clase de las diartrosis y al género *encaje recíproco*, es decir, que los huesos se corresponden por superficies recíprocamente cóncavas y convexas. Los dos huesos están unidos entre sí por un ligamento dorsal, otro plantar y otro interno.

El ligamento dorsal, extendido desde la apófisis mayor del calcáneo a la cara superior del cuboides, es delgado, aplanado, y deja pasar entre sus fibras porciones de sinovial.

El ligamento inferior, *calcáneocuboideo inferior*, es extraordinariamente fuerte y contribuye en gran manera a mantener la concavidad plantar anteroposterior. Por detrás se inserta en toda la parte de la cara inferior del calcáneo colocada por delante de las tuberosidades de este hueso, y por la parte anterior, en la cara inferior del cuboides, en el labio posterior de la corredera destinada al tendón del peroneo lateral largo. Algunas fibras más superficiales pasan por debajo de la corredera, contribuyendo así a su formación, y van a parar a la extremidad posterior de los cuarto y quinto metatarsianos. Este ligamento es suficientemente grueso para llenar el espacio angular que en el esqueleto existe entre la tuberosidad anterior del calcáneo y el cuboides.

En cuanto al ligamento interno, es común a los dos segmentos que constituyen la articulación mediotarsiana, porque siendo simple en la parte posterior, se bifurca en la anterior para fijarse en el escafoides y en el cuboides. Por esto se le designa con el nombre de *ligamento en Y*. Por hallarse a mucha profundidad, podemos considerarlo como un ligamento interóseo. Por detrás se inserta en la parte interna de la apófisis mayor del calcáneo y en el fondo de la depresión calcáneoastragalina por un haz único; éste se divide en dos ramas, que se insertan en las caras correspondientes del escafoides y del cuboides. Hase considerado al ligamento en Y como la *llave* de la articulación mediotarsiana, y, en efecto, no es posible abrir ésta sin haber cortado antes dicho ligamento.

Si ahora consideramos la articulación mediotarsiana en su conjunto, vere-

mos que esta representada por una línea cuya dirección general es transversal, pero ligeramente sinuosa y figurando con bastante exactitud una *S* itálica prolongada y colocada transversalmente.

Constituyen los límites exactos de la interlínea articular; por dentro el tubérculo del escafoides, situado inmediatamente por delante, y por fuera el reborde de la apófisis mayor del calcáneo, situada inmediatamente por detrás. No siempre es fácil encontrar este último punto de referencia; sin embargo, generalmente se llega a él, con un poco de hábito, deprimiendo la piel con el

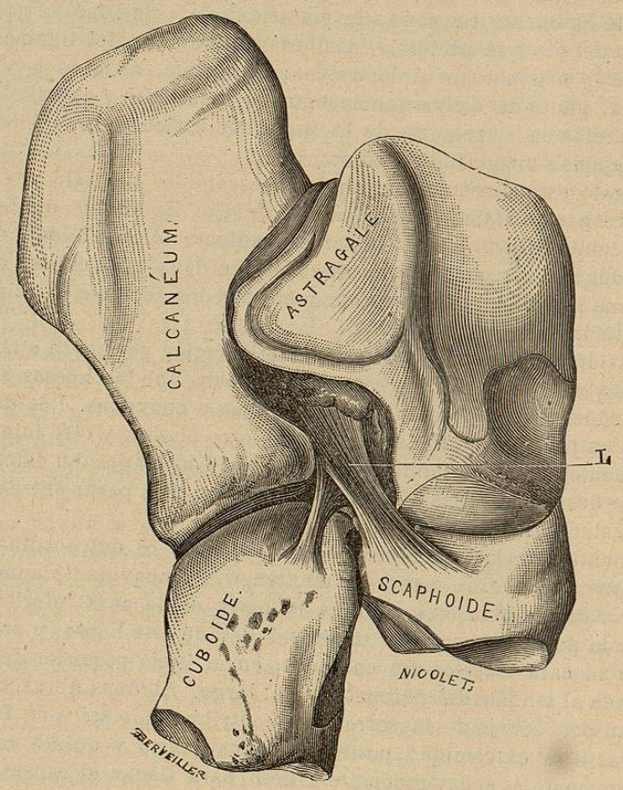

Fig. 314. — *Articulación mediotarsiana*

L, ligamento en Y

pulpejo del dedo durante algunos instantes; pero el tubérculo del escafoides es siempre apreciable, aun en los sujetos infiltrados, y es por sí solo suficiente para penetrar con seguridad en la articulación: en efecto, basta para ello practicar en el dorso del pie una incisión sensiblemente horizontal, pasando inmediatamente por detrás del tubérculo. Sin embargo, conviene observar que la interlínea calcáneocuboidea describe una ligera curva de concavidad anterior, de tal suerte que, en el borde externo del pie, la hoja del cuchillo debe ser conducida hacia los dedos y no hacia el talón, como se tiene tendencia a hacer; este es el principal escollo que hay que evitar en la amputación mediotarsiana, lo cual por otra parte es fácil. Cuando en vez de conducir la hoja hacia delante se la inclina hacia atrás describiendo una incisión curva, aun-

que sea ligera, de concavidad posterior, el instrumento penetra en la excavación calcáneoastragalina, y, como en este punto se nota una falta de resistencia, se cree el cirujano haber penetrado en el intersticio, siendo así que se encuentra sobre la apófisis mayor del calcáneo. Si hubiese alguna dificultad en encontrar el tubérculo del escafoides, recordaríamos que corresponde a unos 2 centímetros por delante del maleólo interno.

Por lo tanto, practicaremos la desarticulación de Chopart del modo siguiente:

Cogida la planta del pie con la mano izquierda y determinados los límites laterales de la interlínea articular con el pulgar y el índice, se practica en la cara dorsal del pie y de un borde al otro una incisión transversal ligeramente convexa hacia delante. De un solo golpe se dividen los tendones extensores y los ligamentos dorsales. Se abre en seguida la articulación astrágaloescafóidea, después la calcáneocuboidea y en seguida se divide con la punta del cuchillo el ligamento en Y. Desde luego queda ampliamente abierta la articulación. No falta ya otra cosa que dividir los ligamentos inferiores y cortar el colgajo, que debe comprender todas las partes blandas de la planta del pie hasta la raíz de los dedos.

Muchas veces, después de la amputación de Chopart, se ha observado un movimiento de extensión del muñón dirigiendo la cicatriz hacia el suelo y oponiéndose a la marcha: por esto la mayoría de los cirujanos tienen tendencia a substituir esta operación por la desarticulación subastragalina.

En la articulación mediotarsiana se efectúan la mayor parte de los movimientos parciales de rotación y circunducción del pie: por esto puede sufrir torceduras, como de ello ha citado muchos ejemplos el doctor TERRILLON. A su nivel se experimenta casi siempre el dolor que determina la presión en la enfermedad que el doctor GOSSELIN ha denominado *tarsalgia de los adolescentes*, curiosa afección cuya patogenia no es aún bien conocida, y por esto se la ha denominado *pie plano valgus doloroso*.

DUCHENNE (de Boulogne) creyó que la causa inicial de esta afección era una *debilidad* del peroneo lateral largo. Para este autor la sucesión de los accidentes es la siguiente: debilidad del peroneo lateral largo; aplanamiento de la bóveda plantar; distensión y tirantez de los ligamentos plantares; artritis consecutiva y contracturas periarticulares. El mejor modo de tratamiento consiste, según este autor, en volver al músculo su fuerza primitiva por medio de la electrización.

Para explicar los mismos accidentes el doctor GOSSELIN atribuye el principal papel a la artritis (casi siempre mediotarsiana), considerándola como primitiva. Si se consigue la curación electrizando el peroneo lateral largo, dice, es que al mismo tiempo se sujeta a los enfermos a un reposo absoluto, el cual por sí solo ha sido a veces suficiente para curar la afección en sus primeros períodos.

Una y otra teoría son defendibles; por mi parte añadiré que podría idearse una tercera intermedia, a la cual me inclinan de preferencia el gran número de casos de esta naturaleza por mí observados. He aquí en pocas palabras lo que sucede: un sujeto joven, en general de quince a veinte años (también he visto sujetos atacados de tarsalgia después de los treinta años), que anda mucho o permanece de pie una gran parte del día, viene un momento en que, después de muchas horas de trabajo, experimenta un vivo dolor en uno o en los dos pies y le es penosa la marcha. Esta pronto acaba por ser imposible, y el enfermo se ve obligado a descansar. El reposo hace desaparecer completa e *inme-*

diatamente el dolor. Al levantarse, el sujeto no sufre ya y continúa sus ocupaciones, pero estos fenómenos no tardan en reproducirse y cada vez reaparecen con más frecuencia, hasta que, por último, haciéndose imposible el trabajo, muchos de estos enfermos ingresan en el hospital. En estos momentos se encuentra el pie plano, las más de las veces inclinado en valgus y en contractura muchos músculos; algunas veces el pie está en varus, lo cual depende de los músculos afectos: unas veces son los peroneos laterales, otras el tibial anterior y otras el extensor común de los dedos; el pie está rígido e inmóvil. La presión a nivel de la interlínea mediotarsiana determina ordinariamente un dolor bastante vivo, pero éste desaparece inmediatamente y, carácter patognomónico, jamás se desarrolla espontáneamente cuando los enfermos están en reposo.

Me parece difícil admitir, en la mayoría de casos al menos, que la lesión inicial sea una artritis mediotarsiana, ya que el dolor desaparece inmediatamente tan pronto como el peso del cuerpo deja de gravitar sobre los pies. Por otra parte, la debilidad del peroneo lateral largo no es más que una hipótesis ingeniosa, difícil de demostrar, y difícilmente se comprende que la debilidad de un músculo aparezca de un modo intermitente.

Creo que la causa primera de la tarsalgia reside en el aparato ligamentoso de la planta del pie. Los huesos del pie, aunque cortados en forma de cuña para formar bóveda (fig. 311), están unidos entre sí por ligamentos muy resistentes que la hacen firme. La estación vertical muy prolongada tiende a aplanar la bóveda, y entonces se ponen tirantes los ligamentos plantares, que es lo que produce el dolor. Los ligamentos cada vez son más insuficientes para sujetar los huesos, y los sujetos se cansan cada día más pronto. A mi entender, pues, la tarsalgia se caracteriza por el aplanamiento de la bóveda plantar, a consecuencia de la presión muy continuada del peso del cuerpo en sujetos cuyo esqueleto no ha alcanzado aún su completo desarrollo, y el dolor es resultado de la distensión de los ligamentos, consecuencia necesaria de aquella deformidad. Esta hipótesis explica mejor que las precedentes por qué al principio de la afección el pie recobra su forma desde el momento que el sujeto no está de pie, y sobre todo explica por qué el dolor desaparece instantáneamente en la posición horizontal.

No es posible que los huesos se aplanen sin que entre sí sufran roces que con el tiempo han de determinar una ligera artritis con desgaste de los cartílagos; pero estos fenómenos son secundarios, lo mismo que las contracturas periarticulares; por otra parte, la inflamación es tan poco marcada que, en sujetos que durante meses enteros han luchado contra esta afección hasta quedar completamente imposibilitados para el trabajo, el reposo es suficiente para hacer desaparecer toda clase de dolor. Si bien es verdad que en este caso la contractura de los músculos puede durar mucho tiempo y no cesar sino con el auxilio del cloroformo, puede también suceder que se transforme en una verdadera retracción que haga necesaria la sección subcutánea de los tendones. En sujetos que guardaban absoluto reposo he visto el singular fenómeno de substituirse la contractura de un músculo por la de otro: estar hoy contracturado el tibial anterior y el pie en varus, y en los días siguientes contracturarse los peroneos y colocarse el pie en valgus.

En su consecuencia, el único tratamiento racional del pie plano valgus doloroso en su principio es el reposo en la posición horizontal, pues de este modo no se producen ni el aplanamiento de la bóveda, ni la distensión de los ligamentos plantares.

Sin duda al aplanamiento parcial de la bóveda plantar debe atribuirse también la *metatarsalgia* llamada *enfermedad de Morton*.

Esta afección consiste en un dolor cuya intensidad varía desde una simple molestia hasta un dolor sincopal, consecutivo a la fatiga del pie, que desaparece por el reposo y quitando el calzado, sobre todo en su principio, dolor que ocupa siempre la cabeza del cuarto metatarsiano tan sólo en su cara plantar.

Los cirujanos militares han dado el nombre de *pie cansado* a un accidente que se presenta casi exclusivamente en soldados jóvenes después de una marcha prolongada. El pie cansado se caracteriza por cierta tumefacción de la cara dorsal, dolor e impotencia funcional, fenómenos que aparecen juntos bruscamente. Han sido atribuídos a una distorsión, al reumatismo, a la periostitis, etcétera. La radiografía ha demostrado a los doctores MAUNOURY y NIMIER que se trata en estos casos de una fractura, comúnmente completa, de los metatarsianos segundo o tercero. Esta fractura generalmente ocupa la parte media del hueso, y la línea de fractura, aunque algunas veces es oblicua, más frecuentemente lleva dirección transversal. Me parece evidente que se trata de una fractura indirecta consecutiva al aplanamiento de la bóveda plantar y cuyo mecanismo no es difícil comprender. El metatarsiano, fuertemente sujeto por sus dos extremos, sufre una presión vertical violenta, se dobla y se rompe cerca de su parte media.

Con todo, sujetos hay que tienen el pie plano y, sin embargo, son infatigables andarines; la explicación de este fenómeno me parece ser la siguiente: la marcha no se hace fatigosa únicamente por la circunstancia de ser plano el pie, sino porque esta deformidad trae consigo la tirantez dolorosa de los ligamentos. Por lo tanto, si el pie es plano de nacimiento, el sujeto anda sin dificultad alguna, porque ninguna violencia han debido sufrir ni los ligamentos ni los huesos; si, por el contrario, el pie plano es adquirido, si resulta de una falta de resistencia de la bóveda, la marcha es penosa y, en un momento dado, puede llegar a hacerse imposible y provocar los accidentes de que acabamos de hablar.

ARTICULACIÓN TARSOMETATARSIANA

La articulación tarsometatarsiana se compone del cuboides y las tres cuñas por una parte, y de la extremidad posterior de los cinco metatarsianos por otra. Los tres primeros metatarsianos se articulan con los cuneiformes correspondientes; el cuarto y el quinto se unen con el cuboides.

La interlínea articular ofrece una dirección sinuosa e irregular, que conviene precisar con mucho cuidado, a fin de poder penetrar en ella en la amputación denominada *amputación de Lisfranc*.

Los puntos de referencia son: por fuera, la extremidad posterior del quinto metatarsiano, extremidad siempre muy saliente y fácilmente apreciable a la vista y al tacto, aun en los sujetos más infiltrados, a condición de comprimir los tegumentos para rechazar el líquido. La prominencia del quinto metatarsiano sobresale del pie de tal manera, que puede introducirse el pulpejo del dedo entre ella y el cuboides.

Este punto de referencia externo, tan fácil de encontrar, basta en rigor por sí solo para determinar de un modo preciso la línea de incisión de la amputación de Lisfranc; esta es la primera y única prominencia que se encuentra

en el borde externo del pie procediendo desde su extremidad libre hacia su raíz; por lo tanto, no hay en este punto error posible.

Es mucho más difícil encontrar el punto de referencia interno. Consiste

Fig. 315. — *Esqueleto del tarso.* Este pie fué dibujado mirado por arriba; por esto el peroné parece más corto y desciende menos. (Para la designación de los huesos, véase la fig. 317)

(fig. 315) en una pequeña prominencia que ofrece la extremidad posterior del primer metatarsiano, inmediatamente por delante de la interlínea articular. Si, inmovilizando el pie, se deprime fuertemente la piel de su borde interno partiendo de la raíz del dedo gordo, se encuentra ante todo la superficie lisa y

uniforme que corresponde a la cara interna del primer metatarsiano y en seguida una pequeña cresta saliente, detrás de la cual existe una depresión lineal, que es precisamente la interlínea. El punto de referencia interno lo constituye, pues, la primera prominencia ósea que se encuentra de delante atrás en el borde interno del pie: la interlínea está inmediatamente por detrás; a pesar de esto, a veces es difícil encontrarla. Entonces conviene saber que si sobre la cara dorsal del pie se tira una línea transversal, partiendo de la extremidad posterior del quinto metatarsiano, esta línea irá a parar, respecto del borde interno del pie, a unos 2 centímetros por detrás de la articulación cuneome-

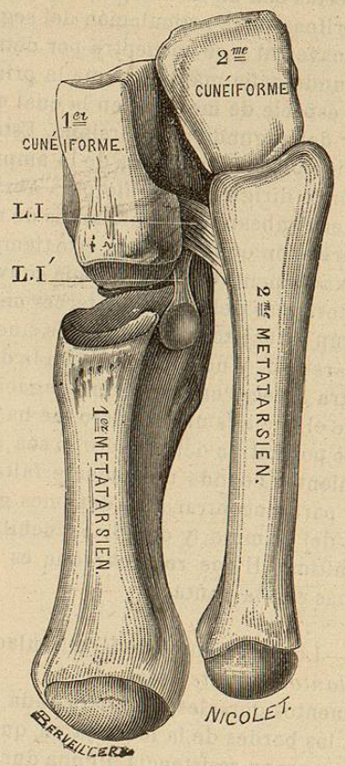

Fig. 316. — *Ligamento interno de la articulación tarsometatarsiana*

LI, grueso manojo del ligamento interno; LI', pequeño manojo del ligamento interno

tatarsiana; así es que siempre que, en una amputación de Lisfranc, se vea que el operador empieza por trazar sobre el dorso del pie una incisión enteramente transversal, podemos afirmar que no penetrará en seguida en la articulación.

Hemos de recordar también que el punto de referencia interno se encuentra a unos 3 centímetros por delante del tubérculo del escafoides, siempre fácil de reconocer, dato que puede auxiliar al operador para orientarse en el curso de la operación.

Vemos, pues, que la interlínea articular tarsometatarsiana está representada por una línea cuya dirección general es oblicua de atrás adelante y de fuera adentro; en esta dirección debemos incindir los tegumentos en la amputación de Lisfranc. Pero el intersticio, lejos de ser regular, constituye una