línea quebrada: la articulación del primer metatarsiano con la primera cuña es oblicua de atrás adelante y de dentro afuera; la interlínea que separa los dos últimos metatarsianos del cuboides es muy oblicua de atrás adelante y de fuera adentro, de manera que estas interlíneas prolongadas se encontrarían poco más o menos a cosa del tercio posterior de la cara dorsal del segundo metatarsiano.

La interlínea articular del tercer metatarsiano con la tercera cuña es un poco menos oblicua que la de los cuarto y quinto metatarsianos; sin embargo, se encuentra sensiblemente en la misma dirección, de manera que, por lo general, las tres quedan abiertas con un mismo golpe de cuchillo.

En cuanto a la interlínea de la articulación del segundo metatarsiano con la segunda cuña, es transversal y se encuentra por detrás de las precedentes; en efecto, siendo la segunda cuña más corta que la primera y la tercera, estos tres huesos forman una especie de mortaja, en la cual se encuentra enclavada la extremidad posterior del segundo metatarsiano. Esta disposición anatómica engendra una de las principales dificultades de la amputación de Lisfranc; no se sabe a punto fijo adónde dirigir el cuchillo para abrir esta articulación, y a menudo los principiantes titubean largo rato antes de decidirse.

He hecho una observación que simplifica este tiempo operatorio. La dificultad consiste en saber exactamente a qué distancia conviene introducir el cuchillo por detrás de las interlíneas del primero y tercer metatarsianos; ahora bien, esta distancia varía según los sujetos, pero no varía sino con relación a la articulación del tercer metatarsiano, y no con relación a la del primero. La interlínea del segundo se encuentra a veces casi en la prolongación de la del tercero, de modo que apenas existe el enclavamiento; pero me ha parecido colocada a una distancia casi constante por detrás del primero, o sea a cosa de 1 centímetro, y de ahí la regla siguiente: cuando únicamente falta abrir la interlínea del segundo metatarsiano, para encontrarla no debemos guiarnos por la del tercero, sino tan sólo por la del primero, y dirigir el cuchillo a cosa de 1 centímetro por detrás de este último. He de recordar que es necesario actuar con la hoja del cuchillo y jamás con la punta.

Medios de unión. — Los ligamentos de la articulación tarsometatarsiana se dividen en *dorsales, plantares* e *interóseos.*

Existen siete ligamentos dorsales, uno para cada metatarsiano y dos más que unen el segundo a los bordes de la mortaja en que se encuentra enclavado; estos ligamentos no oponen resistencia alguna durante la amputación. MALGAIGNE hizo observar con razón que, ofreciendo alguna longitud los ligamentos dorsales, para abrir las articulaciones no es necesario que el cuchillo caiga exactamente sobre la interlínea, sino sobre cualquier punto de estos ligamentos comprendido entre sus dos inserciones, lo cual permite que penetre en ella toda la hoja.

Los ligamentos plantares son poco resistentes, se fijan en las superficies óseas correspondientes y no sirven de obstáculo para la amputación. No sucede lo mismo con los ligamentos interóseos.

Estos ligamentos son dos: uno interno y otro externo.

El ligamento interno, de notable resistencia, se compone de un manojo de fibras transversalmente extendido desde la primera cuña al segundo metatarsiano (fig. 316). De él se desprenden algunas fibras que se insertan en el primer metatarsiano, de modo que afecta la forma de una V, cuyas dos ramas son de muy desigual volumen. El espesor de este ligamento en sentido vertical es

poco más o menos de 1 centímetro y medio, y se continúa en la planta del pie con el ligamento plantar; su espesor, en sentido anteroposterior, es de medio centímetro. En tanto que no está dividido, este ligamento opone una resistencia invencible a la abertura de la articulación, y su sección constituye uno de los tiempos difíciles de la amputación de Lisfranc. Para esto conviene introducir profundamente la hoja del cuchillo en el primer espacio intermetatarsiano con el filo dirigido hacia atrás, empezando por dar a la hoja una inclinación de unos 45°, para después elevar el mango conduciéndolo hasta el paralelismo con la pierna, de manera que el instrumento penetre entre la primera cuña y el segundo metatarsiano.

El ligamento interóseo externo tiene, como el precedente, la forma de una V. Se extiende desde la carita externa del tercer cuneiforme a la interna del cuarto metatarsiano y a la carita correspondiente del tercero. Es mucho menos resistente que el anterior y, en general cede a la acción de la mano sin que sea necesario dividirlo con el cuchillo.

De la disposición de estos ligamentos interóseos resulta que la articulación tarsometatarsiana, en realidad, está compuesta de tres articulaciones distintas:

Una interna, entre la primera cuña y el primer metatarsiano;

Una media, entre la segunda y la tercera cuñas y el segundo y el tercer metatarsianos; pero, detalle importante, esta es, por decirlo así, una dependencia de la articulación escafoidocuneana;

Una externa, entre el cuboides y el cuarto y el quinto metatarsianos.

Aparte de las tres grandes articulaciones calcáneoastragalina, mediotarsiana y tarsometatarsiana, las únicas que en realidad interesan al cirujano, he de indicar: 1.° la articulación del escafoides con el cuboides; 2.° la articulación del escafoides con las tres cuñas; 3.° la articulación de las tres cuñas entre sí, y 4.° la articulación del cuboides con la tercera cuña. Las superficies articulares se mantienen en contacto por ligamentos dorsales, plantares e interóseos.

Sinoviales de la porción tarsometatarsiana

Creo conveniente hacer en el pie lo que en la mano, es decir, presentar un estudio de conjunto de las sinoviales del tarso. El examen de la figura 317 da más clara idea de ellas que la mejor descripción, y me permitiré limitarme a enumerarlas; será interesante comparar esta figura con la 182 (pág. 571), que representa las sinoviales de la muñeca.

Existe una sinovial propia de la articulación del astrágalo con el escafoides, y otra especial de la articulación del calcáneo con el cuboides.

La sinovial de la articulación escafoidocuneana es común a los tres cuneiformes; ésta es la mayor de las sinoviales del tarso. En efecto, envía una prolongación entre el primero y el segundo cuneiformes, de este punto se dirige entre la primera cuña y el segundo metatarsiano, y después, dirigiéndose hacia fuera, se interpone entre la segunda cuña y el segundo metatarsiano, entre la tercera cuña y el tercer metatarsiano y luego se introduce entre el segundo y el tercer metatarsianos.

Existe una sinovial independiente para la articulación del cuboides con la tercera cuña.

Una sinovial especial está destinada a la articulación del primer metatarsiano con la primera cuña. Lo mismo sucede en la articulación del cuboides con el cuarto y el quinto metatarsianos. Acabamos de ver que la sinovial que

existe entre la segunda y la tercera cuñas y los metatarsianos correspondientes es una dependencia de la gran sinovial cuneoescafóidea.

Vemos, pues, que la articulación tarsometatarsiana se compone de tres

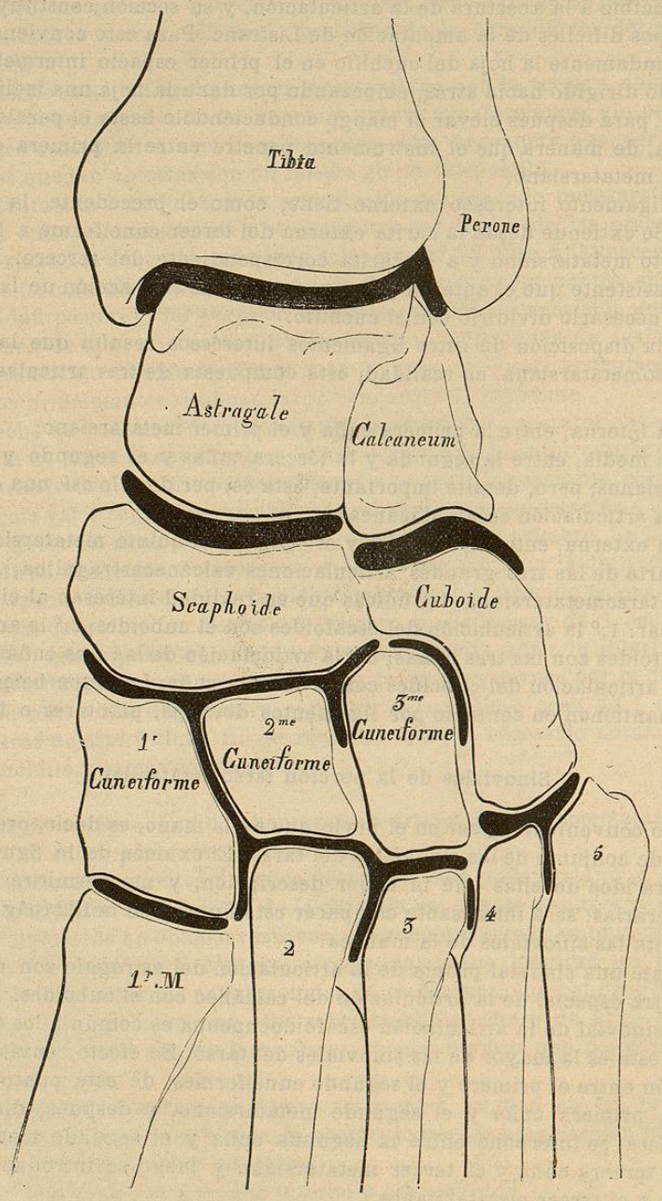

Fig. 317. — *Sinoviales del tarso y de la articulación tarsometatarsiana*

articulaciones independientes; he de añadir que la clínica a menudo permite seguir paso a paso la precedente descripción.

Se comprende cuán rara debe ser la indicación de practicar la amputación

de Lisfranc, al menos para lesiones espontáneas, puesto que la mayor parte de la sinovial que tapiza la articulación tarsometatarsiana es una prolongación de la serosa escafoidocuneana. Por esto, de las amputaciones parciales del tarso en realidad una sola es buena, pero ésta es excelente: es la amputación *subastragalina,* que, en la mayoría de los casos, debe substituir a las de Chopart y de Lisfranc.

Me limitaré a indicar la curiosa operación ideada por WLADIMIROFF y MICKULICZ, que consiste en extirpar el tarso y el metatarso conservando los dedos, que se unen al extremo de la tibia en sentido vertical, de suerte que los individuos andan sobre la extremidad de sus dedos.

De los dedos del pie

Los *dedos del pie* ofrecen mucha analogía con los de la mano, y remito al lector a la descripción de estos últimos (pág. 598) para la mayoría de los detalles; en este punto me fijaré únicamente en las diferencias que existen entre unos y otros.

Los dedos del pie, en número de cinco, se distinguen con las denominaciones de primero, etc... y quinto, procediendo de dentro afuera; al primero y quinto se les denomina también respectivamente, *gordo* y *pequeño.* En caso de dedo supernumerario, la conducta del cirujano debe ser la misma que en los dedos de la mano (pág. 598).

En un pie bien conformado, el segundo dedo debe sobresalir de los demás viene en seguida el primero y después los otros tres, que son cada vez más cortos, considerados de dentro afuera.

Los dedos del pie, más cortos que los de la mano, son también mucho menos voluminosos, excepto el primero, que es más voluminoso que el pulgar. Están ligeramente encorvados hacia abajo, excepto el primero que es rectilíneo.

Se observan distintas desviaciones de los dedos.

A veces los cinco dedos, sobre todo el primero, están en hiperextensión sobre el metatarso y parecen como subluxados. Mucho se ha discutido sobre la causa de esta afección; la mayoría de los autores la atribuían, y esto parecía muy racional, a una contractura primitiva de los extensores de los dedos, de lo cual surgía la indicación de seccionar los tendones, operación que daba y otra cosa no podía ser, muy malos resultados.

Me parece haber dado la verdadera explicación de esta deformidad, a la cual he designado con el nombre de *pie zambo congénito de aparición tardía,* que no debe confundirse con el pie zambo congénito.

Veamos ahora cómo tiene lugar la evolución de estos fenómenos:

La lesión esencial debe atribuirse al tendón de Aquiles. El sujeto nació con un tendón demasiado corto para permitir la flexión completa del pie sobre la pierna; ejerciendo apenas una fuerte presión sobre la planta se llega a poner el pie en ángulo recto y, sin embargo, la marcha se efectúa normalmente durante cierto número de años, porque el pie descansa en el suelo por toda su cara plantar. Pero esto el enfermo lo consigue a beneficio de un artificio instintivo: para contrabalancear la resistencia del tendón de Aquiles, pone en juego la acción de los flexores del pie (que son al mismo tiempo extensores de los dedos) y, gracias al concurso activo de estos últimos músculos, el talón llega a contacto con el suelo. Así se comprende por qué los dedos, atraídos

constantemente hacia atrás, sufren primeramente de hiperextensión y consecutivamente se produce una verdadera subluxación.

A la larga, los flexores del pie se cansan de luchar con los extensores, y en este momento la afección, en cierto modo latente, se traduce, a la edad de diez, doce, quince o hasta veinte años, por signos manifiestos. En suma, se observa en el pie un fenómeno idéntico al que sobreviene en el ojo en los hipermétropes y del cual nos hemos ocupado al hablar del globo del ojo: el sujeto nació con un eje óptico demasiado corto relativamente a su aparato dióptrico, faltándole, pues, la refracción. Durante muchos años, el músculo de la acomodación, el músculo ciliar, suple este defecto; pero llega un momento en que el músculo se fatiga, y la hipermetropía, hasta entonces *latente,* da lugar a trastornos especiales, es decir, se hace *manifiesta.*

Otra deformidad del pie, bastante frecuente, es el *dedo en martillo.* Consiste en que la tercera falange, completamente doblada sobre la segunda, se inclina hacia abajo, de tal conformidad, que el dedo descansa en el suelo por su extremo libre hasta el punto de que algunos individuos andan casi sobre la uña.

Esta afección ataca casi siempre el segundo dedo, rara vez el tercero y nunca los demás. Aun admitiendo cierta predisposición, estoy convencido de que la verdadera causa consiste en el uso del calzado demasiado corto.

Lo que caracteriza principalmente el dedo en martillo, y constituye casi toda su gravedad, es la prominencia que forma la cara dorsal del dedo en el punto de unión de la primera falange con la falangina. La presión continua del empeine del calzado determina en ella la formación de un callo y luego la de una bolsa serosa que se inflama, supura, etc. Los enfermos llegan al caso de no poder andar y entonces se impone una operación, la cual consiste en enderezar el dedo resecando la articulación de la primera con la segunda falange.

Hemos de señalar también el *hallux valgus.* Esta deformacion consiste en la desviación del dedo gordo hacia fuera, que puede llegar hasta el ángulo recto con los demás dedos.

Creo que esta deformación debe atribuirse a un vicio de desarrollo de la extremidad anterior del primer metatarsiano en la época de la adolescencia. En la parte interna de la cabeza de este hueso se produce una verdadera exóstosis, semejante a las exóstosis osteogénicas. Se ven *hallux valgus,* hasta muy pronunciados, que no ocasionan molestia alguna, al paso que otros hacen necesaria la *intervención quirúrgica.* La causa de esta diferencia consiste en que, en el segundo caso, se ha desarrollado una bolsa serosa (llamada *juanete*), la cual, inflamándose, provoca toda la serie de los accidentes habituales: inflamación, abscesos, fístulas, etc.

Hemos de hacer constar, con todo, que si el *hallux valgus* no ocasiona siempre la producción del juanete, en cambio éste puede desarrollarse sin *hallux valgus,* pues la condición esencial de su existencia es la exóstosis.

La consecuencia práctica de esta pequeña teoría es la siguiente: no operar nunca más que los *hallux valgus* dolorosos; no practicar ninguna sección muscular ni ligamentosa; no hacer ninguna resección ósea; debemos limitarnos, sin preocuparnos del enderezamiento del dedo, a incindir sobre la exóstosis y extirpar ésta con el escoplo y el martillo al ras de la cara interna del metatarsiano.

Este es también el verdadero tratamiento del juanete sin *hallux valgus,* cuando los accidentes son bastante serios y tenaces para motivar una *intervención quirúrgica*

La presión del calzado determina una hipertrofia local de la epidermis, que lleva el nombre de *callo.* Cuando esta producción es gruesa, comprime las papilas del dermis, ocasionando un dolor que dificulta mucho la marcha, sobre todo en tiempo húmedo. La abrasión de la epidermis quita el dolor porque suprime la compresión. He observado el curioso caso de un anciano inválido de Bicêtre, quien, habiéndosele amputado una pierna cuarenta años atrás, cada vez que el tiempo cambiaba aquejaba dolor en un callo que había tenido en el pie de este lado.

He de recordar, con este motivo, que los dedos del pie son sitio frecuente de gangrena espontánea en el ateroma arterial, a consecuencia del uso interno de centeno con cornezuelo, en la diabetes, la tabes, etc.

Igualmente en los dedos del pie es el punto en donde más se observa la gangrena por congelación. Creo haber sido el primero en señalar la atrofia de los músculos de la pierna, a veces consecuencia de una muy limitada congelación; será, pues, prudente en estos casos poner reservas al pronóstico.

A nivel de la comisura de los dedos y en sus caras laterales se desarrollan a menudo placas mucosas que exhalan un olor infecto. Un sudor profuso de los pies puede producir ulceraciones casi análogas

Las *articulaciones metatarsofalangianas* corresponden al mismo tipo que las de los dedos de la mano; pertenecen al género enartrosis. Por parte del metatarsiano se encuentra una cabeza voluminosa, cuyas dimensiones ni con mucho están en relación con la cavidad que les ofrece la falange. Es aplanada en sentido transversal, está separada del cuerpo del hueso por un cuello anatómico muy pronunciado y cubierta de un cartílago de incrustación que se extiende más hacia atrás en la cara inferior que en la superior.

La cavidad glenóidea de la falange tiene aumentado su diámetro por un fibrocartílago análogo al que he descrito al estudiar los dedos de la mano, y las cabezas de los cinco metatarsianos están unidas entre sí por una tirilla transversal, el *ligamento transverso.*

La interlínea articular metatarsofalangiana describe una curva de convexidad anterior, cuyo vértice corresponde al segundo dedo. Importa notar que la comisura de los dedos del pie es más larga que la de los de la mano, debido a que la membrana interdigital embrionaria ha persistido en cierta extensión. La distancia que separa la piel de la superficie articular es de unos 2 centímetros. Esta disposición debe aprovecharse en la desarticulación metatarsofalangiana. La dificultad de esta operación consiste en conservar colgajos suficientes para cubrir la cabeza de los metatarsianos; sin embargo, esto se consigue haciendo de manera que, al separar los dedos, no se pierda la menor cantidad de piel; una vez practiqué esta operación por haber sido aplastados los dedos y fué excelente el resultado.

Rara vez se presenta la ocasión de amputar aisladamente un dedo del pie, pues en estos apéndices se desarrollan con mucha menos frecuencia que en los de la mano afecciones flemonosas. Por lo demás, se empleará el mismo método, es decir, la amputación en raqueta.

Para el dedo grueso del pie, la dificultad consiste en cubrir la cabeza del primer metatarsiano; por lo demás, conviene evitar que la cicatriz recaiga en la cara dorsal: por esto es preciso empezar la incisión no directa-

mente en la línea media, sino en la comisura que separa el primer dedo del segundo.

En la articulación del dedo grueso existen tres sesamoideos que pueden dificultar la marcha del cuchillo al cortar un colgajo plantar: a la presencia de estos huesos debe la luxación del dedo gordo (MALGAIGNE reunió 19 casos) el ofrecer las mismas dificultades de reducción que la del pulgar, como lo hace observar ROSER. Por lo demás, debe emplearse el mismo tratamiento.

El dedo gordo es también sitio casi exclusivo de la afección descrita con el nombre de *uñero*. Como la escoliosis, el *genu valgum*, la tarsalgia y la exóstosis subunguinal, el uñero es una enfermedad de la adolescencia. Se desarrolla casi siempre en el borde externo de la uña (1). Se observa con mucha menos frecuencia en las niñas que en los niños.

Cuando la afección ha llegado a su desarrollo completo, el dedo se presenta más ancho, engrosado en forma de maza. En el borde de la uña se ven, bordeando la ranura lateroungunal, mamelones carnosos, saniosos, purulentos, cubriendo completamente el borde correspondiente de la uña.

Esta onixis es siempre *lateral* y jamás comprende todo el contorno de la uña, carácter clínico patognomónico.

No poseemos datos precisos sobre la patogenia de esta afección. Yo me inclino a atribuir cierta influencia a la forma más convexa de la uña, cuyos bordes tenderían a clavarse en la carne bajo la presión del calzado.

Si bien curas hechas con cuidado pueden conseguir en su principio la curación del uñero, en la clase pobre, que no dispone de tiempo para atender a ello, será mejor operar cuanto antes.

Sabido es que el número de procedimientos operatorios pasa de ciento; pero me limitaré a dejar consignado el que yo empleo hace más de cuarenta años y no recuerdo haber fracasado nunca ni tan siquiera por lo que a la recidiva se refiere.

Aplicar una ligadura apretada en la raíz del dedo; practicar la anestesia local con el éter o el cloruro de etilo. Introducir de plano debajo de la uña, de delante atrás, una hoja de unas tijeras fuertes hasta la raíz de la uña; levantar la hoja y cortar la uña en dos mitades; arrancar una o las dos mitades (según que la lesión ocupe un lado tan sólo o los dos) con unas pinzas fuertes y *extirpar* en seguida la *matriz de la uña* con los rodetes laterales (fig. 195) a fin de evitar la recidiva.

He de mencionar también otra afección del dedo gordo propia también de la adolescencia, la *exóstosis subunguinal*. Se la observa casi constantemente en la cara unguinal; sin embargo, puede encontrarse también en las caras laterales y hasta en la cara inferior. Se encuentra un tumor duro, que levanta la uña en parte destruída y adherido a la falangina. Cuanto a su naturaleza, este pequeño tumor ha sido comparado con el sarcoma osificante, en virtud de su tendencia a la recidiva indicada por GOSSELIN, por lo cual dióle el nombre de *exóstosis subunguinal rebelde*.

La extirpación es el único tratamiento eficaz. Si nos limitamos a la abrasión del tumor a nivel del hueso, probablemente no será definitiva la curación; es necesario perseguir el tumor hasta en medio del tejido esponjoso.

(1) En 54 casos observados por GOSSELIN, únicamente 3 veces la lesión se había desarrollado en el borde interno de la uña; 4 veces era doble y 47 veces ocupaba exclusivamente el borde externo. —*(N. del A.)*

Desarrollo del miembro inferior

Al principio, los miembros inferiores difieren tan sólo de los superiores por su posición y por su aparición un poco más tardía. Nacen del límite del abdomen y existen ya en forma de *paletas* al principio de la cuarta semana. Bien pronto se ve aparecer el *rodete digital*, que se subdividirá para formar los dedos. Al principio de la octava semana se distingue la rodilla, y el muslo está representado por un segmento de límites bien precisos. Pero únicamente al principio del tercer mes se observan diferencias características entre los miembros superiores y los inferiores: entonces se ven los primeros indicios de la eminencia del calcáneo y de la producción del ángulo tibiotarsiano.

Con tal semejanza en el desarrollo, se comprende que en los miembros abdominales se observen las mismas anomalías que en los torácicos; *ectromelia, hemimelia, focomelia, ectrodactilia, sindactilia, polidactilia, megalodactilia, braquidactilia, pie bifurcado* y *pie zambo*. Sería inútil repetir aquí la definición que dimos de estas denominaciones.

Línea diáfisoepifisaria de los principales huesos del miembro inferior

(Los huesos han sido sacados del mismo individuo que los del miembro superior)

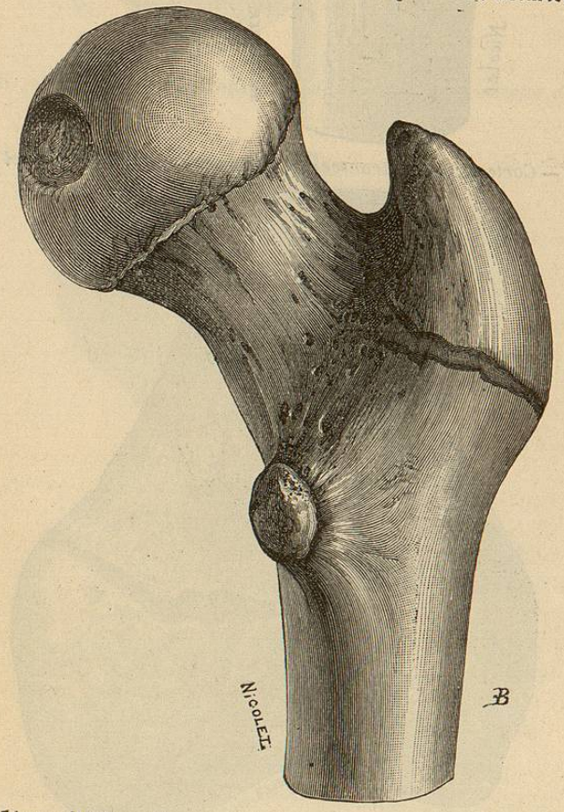

Fig. 318. — *Líneas diáfisoepifisarias de la cabeza del fémur y de los trocánteres mayor y menor.* Cara posterior

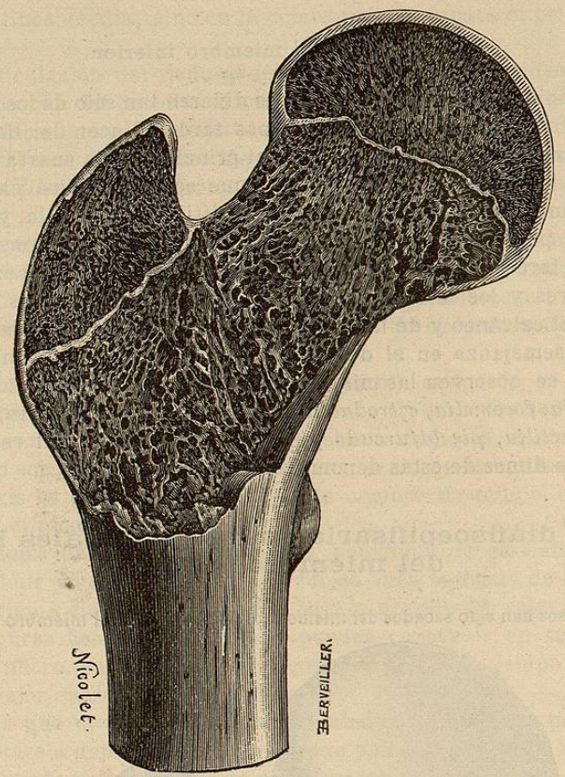

Fig. 319. — *Corte vertical y transversal de la extremidad superior del fémur*

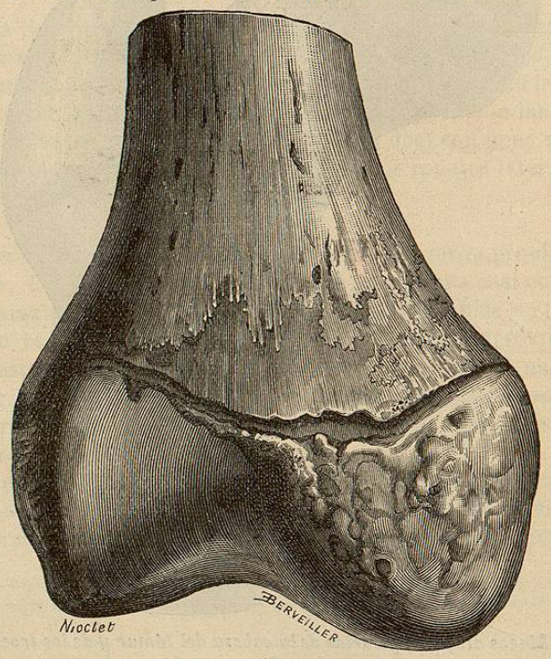

Fig. 320. — *Línea diáfisoepifisaria de la extremidad inferior del fémur.* Cara anterior

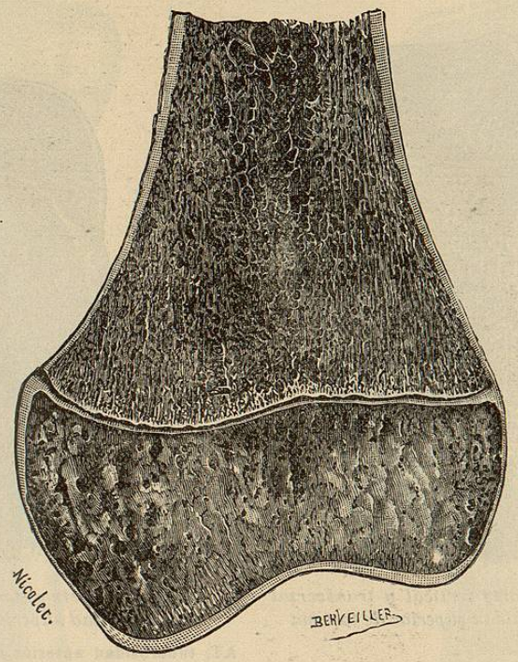

Fig. 321. — *Corte vertical y transversal de la extremidad inferior del fémur*

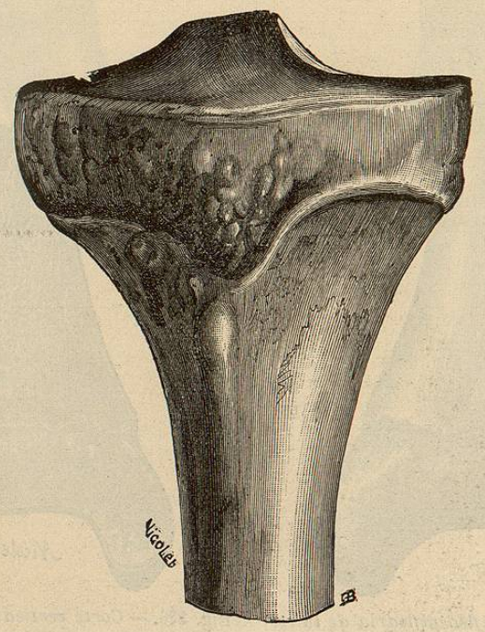

Fig. 322. — *Línea diáfisoepifisaria de la extremidad superior de la tibia.* Cara anterior

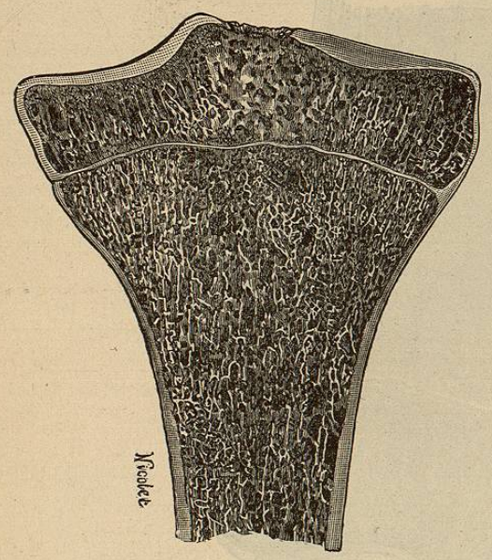

Fig. 323. — *Corte vertical y transversal de la extremidad superior de la tibia*

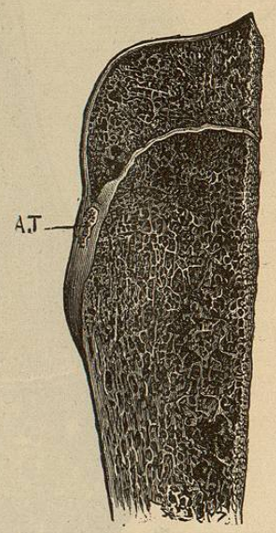

Fig. 324. — *Corte anteroposterior de la extremidad superior de la tibia*

AT, tuberosidad anterior de la tibia desarrollada a expensas de un punto de osificación especial.

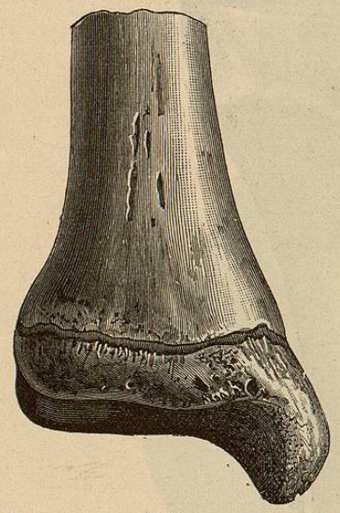

Fig. 325. — *Línea diáfisoepifisaria de la extremidad inferior de la tibia.* Cara anterior.

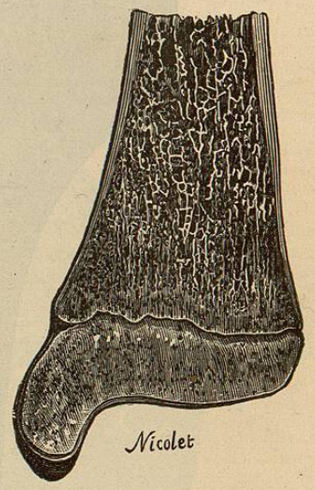

Fig. 326. — *Corte vertical y transversal de la extremidad inferior de la tibia*

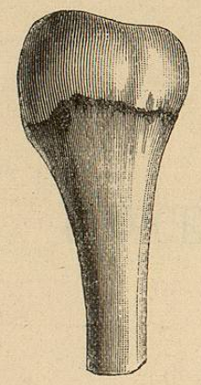

Fig. 327. — *Línea diáfisoepifisaria de la extremidad superior del peroné.* Cara interna.

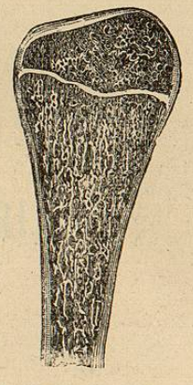

Fig. 328. — *Corte vertical y transversal de la extremidad superior del peroné*

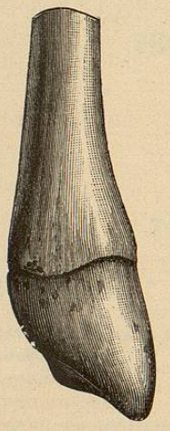

Fig. 329. — *Línea diáfisoepifisaria de la extremidad inferior del peroné.* Cara externa.

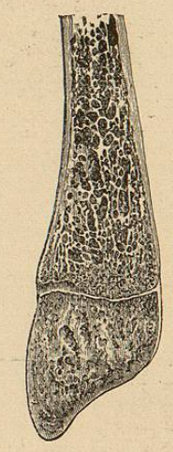

Fig. 330. — *Corte vertical y transversal de la extremidad inferior del peroné*

FIN