

2.º *Signos distintivos de la peritonitis crónica y de la cirrosis.*

CIRROSIS.	PERITONITIS CRÓNICA.
Coloracion particular de la piel. Poca ó ninguna fiebre, á no ser que haya complicaciones. No hay dolores de vientre.	No hay coloracion particular. Fiebre hética.
No existen signos de tubérculos, á no haber complicaciones La escitis hace continuos progresos.	Abdómen doloroso espontáneamente y á la presion. Signos de tubérculos pulmonares. (Signo dudoso). Desaparicion del derrame; meteorismo, y en seguida son perceptibles las circunvoluciones de los intestinos.

3.º *Signos distintivos de la hepatitis crónica y de la cirrosis.*

CIRROSIS.	HEPATITIS CRÓNICA.
El hígado no sobresale de las costillas, fuera de los casos excepcionales. No hay dolor ó es muy lijero.	El hígado sobresale notablemente de las costillas. Dolor ó incomodidad mas constante y mas marcada.
Poca ó ninguna fiebre.	Fiebre mas constante y mas manifiesta.
Ascitis.	No hay ascitis.

Pronóstico.—Es casi inútil hablar del pronóstico cuando ya dejamos dicho antes de ahora que la terminacion de la enfermedad en los casos bien comprobados ha sido constantemente fatal. Tal vez mas adelante y haciendo el diagnóstico nuevos progresos se llegue á deducir alguna otra conclusion; pero esta es la que resulta de los hechos actualmente conocidos. Todo cuanto debo decir aquí se reduce á que la gravedad de las complicaciones y la rapidez con que se reproduce la ascitis despues de la puncion son signos pronósticos que es necesario tomar muy en consideracion.

§ VII.—Tratamiento.

De cualquier modo que se haya estudiado el tratamiento ha sido forzoso reconocer que ninguno de los medios empleados habia logrado contener el curso de la enfermedad, y hasta resulta de las observaciones que los síntomas principales no han experimentado la menor modificacion bajo la influencia de las medicaciones que se han puesto en uso. Cuanto tenemos, pues, que decir respecto á este punto se reduce á hacer mencion de los remedios prescritos para llenar las indicaciones que cada uno ha creido hallar en los fenómenos morbosos.

Se han aplicado *sanguijuelas* al ano y á la region hepática, se ha

cubierto esta parte de *vejigatorios* y se han abierto en ella *cauterios*. Tambien se han prescrito los *diuréticos*, tales como el *jarabe de puntas de espárragos*, la *digital*, el *nitrate de potasa*, etc., sin lograr disminuir en nada la hidropesia. Lo mismo ha sucedido con los *pur-gantes repetidos*, que tienen el inconveniente de debilitar al enfermo. Rara vez se han dado los diversos medicamentos que se designan con los nombres de *desobstruentes* y *fundentes*, sin embargo de que á ellos es á los que el práctico deberá principalmente recurrir; pero no creo que debo indicarlo aquí, puesto que los hallará expuestos en el artículo *Hepatitis crónica*.

Monneret (1) dice haber empleado con alguna ventaja las *pildoras azules* á dosis pequeñas y alterantes (5 á 10 centigramos) de una á cinco por dia. Están formadas de conserva de rosas y mercurio metálico. El les asocia *las aguas alcalinas de Vichy*, el *agua de sosa*, y al exterior *los baños alcalinos ó sulfurosos*.

Cuando la tumefaccion del vientre es considerable y hay dificultad de respirar se practica la *paracentesis*, operacion en que insistiré en el artículo *Ascitis*; pero no tarda en volver á presentarse el derrame peritoneal, y hay necesidad de recurrir muchas veces á esta operacion, sin mas provecho que el de proporcionar un alivio momentáneo. En un sugeto que ha observado Cossy se formaba inevitablemente una hernia inguinal en cuanto se llenaba el peritoneo. En los casos de este género se debe practicar la puncion mas pronto que en los demás á fin de prevenir el atascamiento intestinal.

4.º HEPATITIS SIFILITICA, SÍFILIS DEL HÍGADO.

Ya hemos consagrado un corto capítulo á estas alteraciones especiales del hígado, describiendo la sífilis. Los antiguos, si no conocieron, al menos supusieron la parte que toma el hígado en la infeccion sifilítica. Bajo la influencia de las teorías galénicas se le habia atribuido á esta glándula un papel muy exagerado, porque en ella colocaban el origen de la depravacion de los humores, cuya manifestacion es la sífilis. Esta opinion de la afeccion primitiva del hígado, aceptada al principio por Brassavole, por Antonio Gallus y por Falopio, era sostenida aun durante el siglo XVII por Keil, Jonston y Ronchin (de Montpellier). Es verdad que notada desde su origen, no habia prevalecido jamás de una manera completa; Cutaneus, Botal y Paracelso la habian combatido enérgicamente, afirmando que la afeccion del hígado era secundaria y consecutiva á la corrupcion de los humores por el virus sifilítico; sin embargo, la cuestion estaba sin decidir, no pudiendo resolverse sino con la ayuda de una série de observaciones anatómicas recogidas con cuidado. Siguiendo esta via, y fundándose en todos los hechos de anatomía patológica observados

(1) Monneret, *Archives générales de médecine*, Setiembre de 1852.

hasta su tiempo, Th. Bonet reconoció que la alteracion del hígado está lejos de coincidir con la sífilis, y prueba claramente el error de los que atribuyen esta diátesis á la accion de la glándula hepática. Desde entonces la importancia del hígado, por lo que respecta á la sífilis, no hizo mas que disminuir, sobre todo despues de que Morgagni afirmó que jamás habia hallado enfermo el hígado de los sífilíticos en que habia hecho la autopsia. Así, aunque Astruc, Van Swieten y Portal hayan citado algunos casos en que el hígado presentaba lesiones de origen sífilítico, dejó de fijarse la atencion en este género de alteraciones hasta estos últimos tiempos, en que Ricord describió en los pulmones, en el corazon y en el hígado tumores que él compara á los tumores gomosos. Ya Rayer habia observado y descrito ciertas lexiones del hígado, á las cuales habia señalado un origen sífilítico, y habia dado la señal para volver á estudios injustamente despreciados. A partir de esta época, la sífilis del hígado vuelve á ser objeto de numerosos é importantes trabajos, entre los cuales citaremos los de Dittrich, de Gubler, de Wilks, de Lecontour, de Blanchez, de Frerichs, y en último lugar de Lancereaux.

§ I.—Formas.

La diátesis sífilítica se manifiesta en el hígado bajo tres formas diferentes:

1.º Como hepatitis intersticial simple y como perihepática: 2.º Como hepatitis gomosa: 3.º Como degeneracion ceruminosa ó amiloidea.

1.º *Hepatitis intersticial y perihepática.*—En ciertos individuos, acometidos de sífilis constitucional se hallan sobre la cara del hígado cicatrices en forma de pliegues ó rayas cuyo aspecto es blanquecino. Asientan de preferencia en la cara convexa de la glándula, y son, en algunos casos bastante numerosas para dar al hígado una forma irregularmente lobulosa, tal como la representa la figura 15. Rara vez se les encuentra en el interior del órgano, sin embargo, Lacenreaux ha observado y descrito esta disposicion. El hígado no se halla dividido entonces en lóbulos como en el caso precedente; sin embargo, presenta á veces marcas de trabajo cicatricial que del centro camina á la periferia, y su superficie parece anfractuosa, como se puede ver en la figura 16. Por consecuencia de este trabajo de cicatriz la cubierta del hígado (cápsula de Glinon) está frecuentemente unida por adherencias á las vísceras vecinas.

2.º *Hepatitis gomosa.*—Los tumores gomosos del hígado son una manifestacion frecuente de la sífilis hepática. Lancereaux halló doce casos de esta naturaleza en veinte y cuatro. Los tumores gomosos se presentan en el hígado bajo el aspecto de nudosidades blanquecinas ó amarillentas, redondas, secas, cuyo volúmen varia entre el de una lenteja y el de una nuez. Un carácter de estos tumores, sobre el cual

insiste particularmente Lancereaux, es que ordinariamente están circunscritos por una zona fibrosa, grisácea, vascular que los envuelve

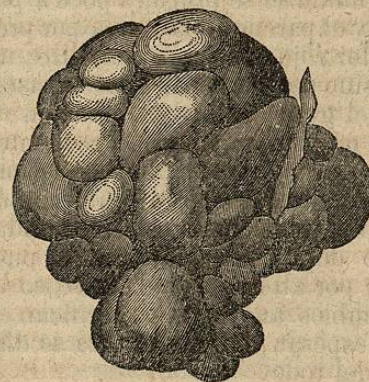


Fig. 15.—Hígado deformado y dividido en lóbulos por las cicatrices sífilíticas. (Frerichs, fig. 72).

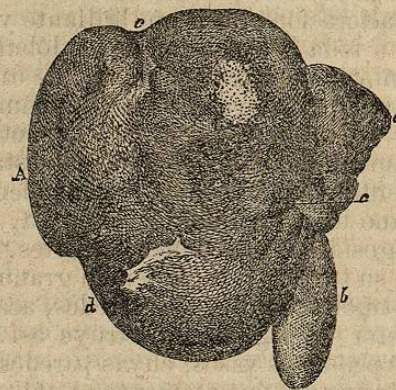


Fig. 16.—A. Lóbulo derecho.—a. Lóbulo izquierdo.—b. Vesícula biliar.—c. Ligamento suspensorio.—d. cicatriz de la superficie del hígado.—e. Cicatriz con depresion de la superficie.

como un quiste, y de la cual es perfectamente posible enuclearlos (1).

La composicion elemental de estas nudosidades gomosas es análoga á la de los tumores de la misma especie, que en la sífilis constitucional se hallan en el tejido celular subcutáneo, debajo del periotio, etc.

3.º *Degeneracion ceruminosa ó amiloidea.*—Esta lesion no pertenece exclusivamente á la sífilis; se la ve coincidir con los males antiguos de los huesos, con la tisis pulmonar, la infeccion palúdica, en una palabra, con las caquexias, y esta es la razon porque parece que acompaña á la sífilis. Algunos autores le han negado toda conexion sífilítica y la han atribuido al abuso del mercurio. Mas esta opinion parece ser errónea, porque diversos autores, entre ellos Frerichs, la han observado en sugetos sífilíticos, que anteriormente no habian estado sometidos á ningun tratamiento mercurial; y Gubler la ha señalado como un carácter de la sífilis de los recién nacidos.

En su principio la lesion es poco marcada: se nota despues que la mitad de los *acini* se vuelven de un color amarillo rojo, trasparente y mas compacto, y cuando se les hace un corte profundo en los bordes aparece de un color gris mate, de suerte que la estructura acinosa ó

(1) Lancereaux, *Traité de la siphilis*. Paris, 1866.

en forma de racimo, se ve mas claramente. Si se moja un trozo de la glándula con una disolucion iodada, los puntos brillantes y transparentes se vuelven de un rojo intenso, mientras que el feston que los rodea toma solamente un tinte amarillo pálido. Por los progresos de la alteracion el aspecto brillante y ceruminoso se propaga poco á poco á toda la extension de los lóbulos, y el parenquima acaba por presentar una superficie unida, de un color rojo que tira á amarillo, un poco brillante, que no se interrumpe sino por la abertura de los vasos.

El volumen del hígado depende del grado de la degeneracion, y aumenta notablemente cuando esta es muy pronunciada. Frecuentemente y cuando se da la coincidencia de cicatrices sifilíticas, el órgano toma una forma lobulosa, y su superficie está cubierta de rugosidades mas ó menos fuertes. En fin, las células están alteradas en su textura, su contenido granuloso desaparece desde luego, pues su núcleo, en fin, sus paredes, acaban por alterarse, y el elemento secretor del órgano se destruye así. Cambios análogos se verifican en los pequeños vasos, cuyas paredes se espesan, cuya abertura se disminuye y frecuentemente se oblitera del todo.

§ II.—Síntomas.

La hepatitis sifilítica, cicatrices y tumores gomosos, parece coincidir, segun Frerichs, con el período terciario de la sífilis. Sus síntomas durante la vida son á veces tan poco notables, que pueden pasar desapercibidos. Sin embargo, hay casos cuyos signos son bastante notables que el diagnóstico se hace posible. Entre los mas constantes se deben notar los dolores en la region hepática, que unas veces están circunscritos y otras ocupan la totalidad del órgano. Ordinariamente estos dolores son sordos, compresivos y alguna vez bastantes vivos para hacerse muy penosos. Su duracion puede ser muy larga; unas veces son continuos, otras intermitentes y los accesos se acompañan de una ligera fiebre. La ictericia es mucho mas rara, de ordinario poco marcada y de corta duracion: en algunos casos era debida á la obliteracion de un conducto biliar por el trabajo cicatricial, y su duracion entonces era mas considerable. Cuando la ictericia y los dolores faltan, puede revelarse frecuentemente la lesion por cambios sobrevenidos en la forma y en el volumen de la glándula. El volumen se modifica poco ordinariamente, pero la forma sufre importantes cambios; con frecuencia la superficie ó cara exterior del órgano está dividida en lóbulos irregulares por surcos, y algunos de estos lóbulos forman tumores redondeados y salientes, que puesto que pueden descubrirse por medio de la palpacion, ayudan poderosamente al diagnóstico, sobre todo cuando se ha reconocido, concurriendo otros síntomas que indican la coexistencia de la sífilis.

Tales son los principales accidentes que caracterizan las dos primeras formas de la sífilis del hígado; en cuanto á la degeneracion

amiloidea se la reconocerá por los síntomas generales del estado caquéctico que la acompaña. Por lo demás el hígado ordinariamente está aumentado de volumen, su superficie es lisa, pero su consistencia muy firme: el hipocondrio derecho es sitio de una sensacion de plenitud, y se vuelve dolorosa cuando coincide con una hepatitis sifilítica. La ictericia es muy rara, la ascitis un poco mas frecuente. Mas frecuentes aun son los desórdenes digestivos. El apetito se pierde, alguna vez la lengua permanece limpia; se presentan con frecuencia vómitos; en fin, sobreviene una diarrea mucosa de color blanquecino que persiste durante semanas enteras, ó reaparece de tiempo en tiempo.

§ III.—Diagnóstico y pronóstico.

La coincidencia de la sífilis, ó su existencia anterior, será uno de los medios mas seguros para apreciar con justicia la naturaleza de la inflamacion del hígado de que se trata. La confusion con el cáncer es, en ciertos casos, difícil de evitar. Se podrán sin embargo distinguir los tumores sifilíticos de los cancerosos por su gran blandura: por otra parte los dolores son menos agudos, y ordinariamente pasajeros; en fin, en los casos de degeneracion amiloidea se nota frecuentemente una tumefaccion del bazo y la albuminuria.

La hepatitis sifilítica reclama rara vez una intervencion activa de la terapéutica; el reposo, las cataplasmas calientes, los purgantes salinos, á veces una emision local de sangre, y mas tarde el ioduro potásico son suficientes para las indicaciones. Por lo demás no debe perderse de vista la diátesis, cuya consecuencia es la hepatitis; y si se teme alguna recidiva para el porvenir, se está autorizado para recurrir á un tratamiento antisifilítico que se vigilará con cuidado. Contra la degeneracion ceruminosa se emplea un tratamiento mas complejo. En este caso los agentes mas eficaces, serían, segun Frerichs, las preparaciones iodadas, tales como el ioduro potásico y el ioduro de hierro, á las cuales si es posible se añadirá el uso de las aguas sulfurosas, como las de Aix-la-Chapelle, d'Aix de Saboya, de Luchon, d'Enghien. Graves ha visto ejercer una influencia favorable á las píldoras azules administradas al mismo tiempo que el ioduro de potasio, y Budd ensalza la accion del clorhidrato de amoniaco administrado á la dosis de 5 ó 10 granos tres veces al dia; pero nosotros preferimos el tratamiento por los ioduros de hierro y de potasio, y las aguas sulfurosas que ya hemos indicado.

No hay para qué decir que se favorecerá la accion de la medicacion que se haya elegido por un régimen propio á mejorar la nutricion, por medios capaces de escitar las funciones de la piel, y por el empleo de purgantes ligeros, como el ruibarbo, si el intestino se muestra perezoso.