postérieurs (3), au nombre de quatre de chaque côté, à bords bien circonscrits et limités en dehors par des tubercules rugueux (5).

Les *bords latéraux*, très minces intérieurement, s'élargissent dans leur moitié supérieure, où ils constituent de véritables faces. Là, ils présentent en avant une facette réniforme [1], inégale, *facette auriculaire* (B, 8), articulée avec une surface correspondante de l'os iliaque, et, en arrière de cette facette, une surface rugueuse (B, 9), pourvue de nombreux orifices vasculaires.

Le *canal sacré*, creusé dans l'épaisseur de l'os, forme la partie inférieure du canal vertébral constitué par la superposition des trous vertébraux; il communique avec l'extérieur par les seize trous sacrés antérieurs et postérieurs.

Différences sexuelles. — Chez la femme, le sacrum est plus large, sa courbure est plus forte; sa profondeur (mesurée par une perpendiculaire abaissée du milieu de sa face antérieure sur une ligne joignant sa base à son sommet), qui, chez l'homme, n'est que de $0^m,015$ à $0^m,02$ dépasse $0^m,025$ chez la femme.

Articulations. — Il s'articule avec quatre os: la cinquième vertèbre lombaire, les deux os iliaques et la première vertèbre coccygienne.

2° Vertèbres coccygiennes ou coccyx [2] (fig. 8, A, B)

Le coccyx n'est pas en réalité un seul os, mais un composé de quatre pièces, *vertèbres coccygiennes*, distinctes les unes des autres et formant par leur réunion une pyramide osseuse de $0^m,045$ de long, continuant le sacrum et terminant la colonne vertébrale. Ces pièces osseuses, aplaties d'avant en arrière et diminuant de volume de haut en bas, sont les rudiments des vertèbres caudales ; sauf la première pièce, elles sont réduites à de simples tubercules sans appendice osseux ; dans toutes, la partie supérieure ou base est plus large que la partie inférieure ou sommet, de façon que la base de la vertèbre coccygienne inférieure déborde le sommet de la vertèbre située immédiatement au-dessus.

A sa partie supérieure, la première pièce présente une ébauche d'apophyse transverse et deux petits prolongement verticaux, *cornes du coccyx* (A. 8; B, 10) articulés avec les cornes du sacrum.

Quelquefois, au lieu de quatre, on trouve cinq noyaux osseux, disposition admise comme normale par Sappey. Ces diffrentes pièces peuvent se souder dans la vieillesse; on trouve souvent la première pièce du coccyx soudée au sacrum.

CHAPITRE II

CRANE

Le crâne est cette capsule osseuse ovoïde qui contient l'encéphale et communique avec le canal vertébral ou rachidien, dont il n'est que la continuation (Fig. 7). A la partie antéro-inférieure de cette capsule est annexé un appareil osseux très compliqué, la face, logeant dans des cavités spéciales quelques organes des sens et la partie supérieure du tube digestif. Les os qui le constituent appartiennent les uns exclusiment au crâne, les autres à la face; il en est

(1) Réniforme, en forme de rein ou de haricot.
(2) De κόκκυξ, coucou: on l'a comparé au bec d'un coucou.

enfin qui sont communs aux deux régions; on les range habituellement parmi les os du crâne. En résumé, on a en tout 22 os répartis de la façon suivante :

Os du crâne, 8; 4 impairs : occipital, sphénoïde, ethmoïde, frontal; 2 pairs temporal et pariétal.

Os de la face, 14 ; 6 pairs : maxilliaire supérieur, palatin, unguis, cornet inférieur, os nasal, os malaire ; 2 pairs : vomer, maxillaire inférieur.

Les os du crâne sont en général des os plats ; ils ont une face extérieure convexe, lisse pour les os de la voûte, irrégulière et souvent anfractueuse pour les os de la base, et une face interne concave correspondant à l'encéphale et aux enveloppes cérébrales et moulée sur la forme même de l'encéphale et des autres parties molles contenues dans la cavité crânienne. Cette face présente différentes espèces d'empreintes : les unes, dues aux circonvolutions cérébrales et plus ou moins marquées suivant les objets, ont la forme de mamelons *(éminences mamillaires)* séparés par des dépressions comparées à l'empreinte laissée par la pulpe du doigt sur de la cire molle, *impressions digitales* [1]; les autres, dues à des vaisseaux artériels ou veineux, constituent les premières des sillons étroits, arborescents, les secondes de larges gouttières ; enfin les nerfs peuvent aussi laisser sur la face interne de ces os des traces de leur passage. Les os du crâne sont traversés par des trous, des canaux, des fentes, faisant communiquer la cavité crânienne et les cavités de la face soit entre elles, soit avec l'extérieur, et donnant pour la plupart passage à des vaisseaux et à des nerfs. Sur les os de la base du crâne et sur ceux de la face, cette forme d'os plats disparaît plus ou moins pour beaucoup d'entre eux, et se rapproche des os courts ou devient tellement irrégulière qu'il est impossible de les rattacher à un type quelconque.

Comme structure, les os du crâne, ceux de la voûte surtout, se composent de deux lames de substance compacte, dont l'interne mince, fragile, a reçu le nom de *lamée vitrée;* elles interceptent entre elles une substance spongieuse, le *diploé* (διπλόος, double), dont les mailles larges et circonscrites par des closions épaisses de tissu compact, diffèrent complètement de la substance spongieuse ordinaire. Dans ce diploé serpentent des canaux veineux, *canaux de Breschet* (fig. 9), à parois compactes, existant dans le frontal, le pariétal et l'occipital et allant s'ouvrir à la surface des os. Ce diploé manque à peu près complètement dans les os de la base et plusieurs os de la face, où il est remplacé par de la substance spongieuse ordinaire, au rocher, où la subs-

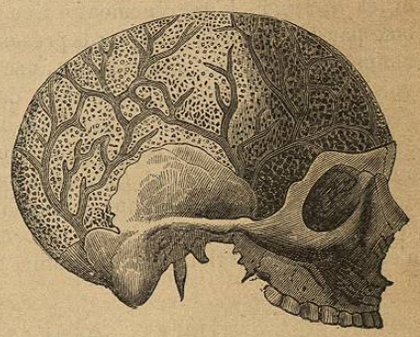

Fig. 9. — *Canaux veineux des os du crâne.*

(1) Les courbures des deux faces ne sont pas exactement parallèles, et les empreintes des circonvolutions cérébrales sur la face interne ne se traduisent pas en général sur la face externe par des saillies ou *bosses* correspondantes. La présence des sinus (V. plus bas) entre les deux lames de ces os augmente encore la discordance de leurs deux faces. Il est donc impossible, par l'inspection de la tête *(crânioscopie)* de reconnaître les saillies partielles des circonvolutions cérébrales; cependant le développement de régions étendues de l'encéphale se traduit à l'extérieur par des saillies correspondantes parfaitement appréciables, et à ce point de vue la crânioscopie est une véritable science assise sur des bases sérieuses.

tance compacte pure forme la masse de l'os, enfin dans certains os de la face formés en tout ou en partie de lamelles très minces de tissu compact, appelées pour ce motif *lames papyracées (papyrus*, papier*)*.

Plusieurs de ces os, le frontal, le sphénoïde, le maxillaire supérieure, sont creusés de cavités plus ou moins vastes, résultant de la résorption de la substance spongieuse ou du diploé et constituant les *sinus* (1). Quand ces sinus, au lieu de former une cavité unique, sont étroits et composés de petites cavités communiquant toutes entre elles, on les appelle *cellules* (cellules ethmoïdales). Ces sinus écartent les deux faces de l'os et s'ouvrent tous dans les fosses nasales, sauf les cellules mastoïdiennes, qui s'ouvrent dans la caisse du tympan.

L'épaisseur des os du crâne, en moyenne de $0^m,003$ à $0^m,004$, varie suivant les régions : elle atteint son minimum sur les parties latérales, où elle descend dans quelques points jusqu'à $0^m,001$, et augmente beaucoup dans les points où des saillies osseuses extérieures et intérieures se correspondent, et surtout aux endroits où se trouvent des sinus ; cette épaisseur varie du reste beaucoup suivant les races, l'âge et surtout les individus.

A l'exception du maxillaire inférieur, mobile sur la mâchoire supérieure, tous les os du crâne et de la face sont articulés entre eux chez l'adulte, de façon à empêcher tout mouvement d'un os sur les os voisins *(sutures du crâne)*. Cette immobilité tient à la disposition même des surfaces osseuses en contact et à leur engrènement réciproque; aussi la macération, au lieu de les disjoindre comme pour les articulations mobiles, laisse-t-elle ces os dans leurs rapports normaux de contiguïté et conserve-t-elle intacte la forme de cette boîte osseuse.

La disposition des surfaces osseuses en contact explique la persistance de ces sutures après la macération ; sauf quelques exceptions, ces articulations peuvent se réduire à deux modes de configuration des surfaces, l'*engrènement* et les *biseaux*. L'engrènement a lieu surtout quand les os s'articulent entre eux par leurs bords ; ces bords présentent des dentelures irrégulières plus ou moins développées, s'engrenant avec des dentelures correspondantes de l'os voisin. Dans les biseaux, le contact des deux os a lieu dans une étendue plus grande ; un des deux os est taillé en biseau, au dépens de sa face interne par exemple, et s'applique par cette surface oblique sur l'os voisin taillé en biseau aux dépens de sa face externe, de façon que les faces internes et externes des deux os articulés se continuent immédiatement. Les deux modes, engrènement et biseaux, peuvent du reste être combinés. Enfin, il peut y avoir, mais ce n'est pas là une articulation véritable, simple juxtaposition des deux os.

ARTICLE I. — OS DU CRANE EN PARTICULIER (2)

Préparation. — Désarticulation des os du crâne. — Choisir le crâne d'un sujet de quinze à vingt ans; laisser quelque temps la tête dans l'eau, puis séparer les os en se servant de pinces et des doigts, et en les ébranlant en introduisant un ciseau entre leurs bords contigus. Commencer par les os malaires, qui forment le principal point d'appui de tout le système osseux; puis enlever les os nasaux, les unguis et successivement tous les autres os,

(1) Il ne faut pas confondre ces *sinus* des os du crâne, qui sont remplis d'air sur le vivant, avec les canaux veineux de la dure-mère, appelés aussi *sinus*, et contenus dans les gouttières existant à la face interne des os du crâne.

(2) Le commençant fera bien, pour avoir une idée générale du crâne, avant d'étudier chacun des os en particulier, d'étudier d'abord le crâne considéré dans son ensemble.

en réservant pour la fin le frontal, le sphénoïde et l'etmoïde. Cette préparation, qui demande beaucoup de patience et d'adresse, exige une connaissance approfondie des connexions des os du crâne. Un moyen plus simple de désarticuler les os du crâne est de remplir le crâne de haricots secs, de boucher le trou occipital, puis de placer la tête dans l'eau; les haricots se gonflent, et par leur pression excentrique font éclater le crâne et en disloquent les os; mais il y en a toujours quelques-uns de brisés: aussi ce moyen est-il à rejeter.

1° Occipital

La face concave de l'os doit être tournée en avant et en haut; le grand trou doit être inférieur et dans un plan presque horizontal.

Cet os impair, médian, symétrique, est situé à la partie inférieure et postérieure du crâne qu'il rattache à la première vertèbre cervicale. Il a la forme d'une calotte losangique présentant deux faces, l'une supérieure et interne concave, l'autre externe convexe, quatre bords et quatre angles; il est percé d'un grand trou, *trou occipital*, qui fait communiquer la cavité crânienne avec le canal rachidien. En avant du trou occipital est le corps de l'os ou *apophyse basilaire ;* en arrière est une lame large et mince, *écaille de l'occipital :* sur les côtés sont les *parties condyliennes*, par lesquelles la tête appuie sur l'atlas.

A. *Trou occipital (Foramen magnum).* — Ce trou, analogue des trous vertébraux, est elliptique et rétréci dans sa moitié antérieure ; son plus grand diamètre ($0^m,03$) est antéro-postérieur. Ses points médians antérieur et postérieur portent en anthropologie les noms de *basion* et d'*opisthion*.

B. *Corps ou partie basilaire.* — Il est l'analogue du corps des vertèbres; il a la forme d'une apophyse quadrangulaire qui se dirige en avant et en haut en s'épaississant de plus en plus ; sa face supérieure présente une gouttière inclinée en bas et en arrière et aboutissant au trou occipital *(gouttière basilaire)*, et sur les côtés un demi-sillon qui, en se réunissant à un demi-sillon du temporal, forme une rigole qui loge le sinus pétreux inférieur. Sa face inférieure rugueuse constitue la voûte du pharynx et présente, à quelques millimètres en avant du trou occipital, un tubercule médian, *tubercule pharyngien*, et quelquefois une crête transversale à laquelle s'attache l'aponévrose pharyngienne. Son extrémité antérieure s'articule avec le corps du sphénoïde, auquel elle se soude de très bonne heure (20 ans); ce qui a fait décrire par quelques auteurs le sphénoïde et l'occipital comme un seul os, le *sphéno-occipital*. Ses bords latéraux s'articulent par juxtaposition avec le rocher.

C. *Écaille.* — Sa face externe convexe offre à son centre une saillie, *protubérance occipitale externe (inion* des anthropologistes*)*, d'où partent : 1° une crête verticale descendant vers la partie postérieure du trou occipital, *crête occipitale externe ;* 2° deux lignes rugueuses à concavité inférieure se portant transversalement en dehors vers les angles latéraux de l'os, *lignes courbes supérieures*. Ces deux lignes courbes divisent l'écaille en deux portions : l'une supérieure lisse, correspondant à l'occiput; l'autre inférieure rugueuse, cachée par les muscles de la nuque et servant à leurs insertions ; celle-ci est divisée à son tour en deux parties par deux lignes courbes partant du milieu de la crête occipitale externe parallèlement aux lignes courbes supérieures et intermédiaires à ces lignes et au trou occipital; ce sont les *lignes courbes inférieures*. Sur sa face interne concave on remarque la *protubérance occipitale interne* et la *crête occipitale interne* correspondant à la protubérance et à la crête occipitales externes. Deux gouttières transversales

(gouttière du sinus latéral) et une gouttière verticale *(gouttière du sinus longitudinal)* situées dans le prolongement de la crête occipitale interne, contribuent avec cette crête à diviser cette face interne en quatre fosses, qui logent, les supérieures les lobes postérieurs du cerveau, les inférieures le cervelet, *fosses cérébrales* et *cérébelleuses*. Les bords de l'écaille sont dentelés et s'engrènent avec les bords correspondants des temporaux et des pariétaux.

D. *Partie condylienne.* — Sa face inférieure présente sur les parties latérales du trou occipital, dont elle rétrécit la moitié antérieure, deux saillies oblongues, convexes ou *condyles* (κόνδυλος), articulées avec les masses latérales de l'atlas ; en dehors des condyles est une surface rugueuse, quadrilatère, *surface jugulaire ;* en arrière des condyles est une dépression avec un trou, *trou condylien postérieur*, par lequel passe une veine ; en avant se trouve l'orifice inférieur du *canal condylien antérieur* ou canal du nerf hypoglosse, qui passe au-dessus des condyles. Sa face supérieure présente une large gouttière à concavité externe, terminaison de la gouttière du sinus latéral de l'écaille, et dans cette gouttière l'orifice antérieur du trou condylien postérieur. Plus en dedans et sur les côtés des condyles se voit l'orifice interne du canal condylien antérieur. Les bords présentent une saillie correspondant à la surface jugulaire, *apophyse jugulaire;* en arrière de cette apophyse le bord de l'os s'articule par juxtaposition avec la partie mastoïdienne du temporal, et se continue avec les bords de l'écaille ; en avant de cette apophyse, entre elle et les bords de la partie basilaire de l'os, est une grande échancrure subdivisée quelquefois en deux par une saillies osseuse et qui forme avec une échancrure analogue du rocher le *trou déchiré postérieur*.

Structure. — Il ne présente guère de tissu spongieux ordinaire que dans la moitié antérieure du corps et dans les parties condyliennes ; pour le reste, il a la structure habituelle des os plats du crâne.

Articulations. — Il s'articule avec six os : les temporaux, les pariétaux, le sphénoïde et l'atlas.

2° Sphénoïde

Placer les deux apophyses bifurquées en bas, de façon qu'elles soient verticales et que le crochet de la bifurcation interne soit dirigé en arrière.

Cet os impair, très irrégulier, est situé à la partie inférieure du crâne, en avant de l'occipital, en arrière de l'ethmoïde. Il présente une partie centrale ou corps, d'où partent six prolongements ; quatre sont transversaux, deux supérieurs et antérieurs, *petites ailes*, deux inférieurs, *grandes ailes ;* les deux autres sont verticaux et dirigés en bas, *apophyses ptérygoïdes* (πτέρυξ, aile).

A. *Corps.* — On peut lui décrire six faces.

1° La *face supérieure* présente trois étages appartenant aux trois régions correspondantes de la base du crâne : 1° l'antérieure, un peu excavé, *dépression olfactive*, s'articule en avant, par un bord dentelé et par une crête médiane plus ou moins saillante, avec la lame criblée de l'ethmoïde, et sur les côtés se continue sans interruption avec la face supérieure des petites ailes ; 2° l'étage moyen offre d'avant en arrière une gouttière transversale, *gouttière*

(1) De σφήν, coin.

optique, pour le chiasma des nerfs optiques, puis une excavation profonde, *selle turcique* ou *fosse pituitaire*, pour la glande du même nom ; enfin une lamelle verticale quadrilatère, *dos de la selle*, qui présente à chacun de ses angles supérieurs une apophyse, *apophyse clinoïde postérieure* (κλίνη, lit), et sur ses bords latéraux deux échancrures : l'une, supérieure, laisse passer des nerfs ; l'autre, inférieure, fait communiquer la gouttière du sinus pétreux inférieur avec la gouttière caverneuse. De chaque côté de la selle turcique est une gouttière antéro-postérieure, *gouttière caverneuse* qui loge le sinus caverneux et offre souvent à sa partie antérieure une petite saillie, *apophyse clinoïde moyenne*, et à sa partie postérieure et externe une petite lamelle rejoignant la face supérieure du rocher, *lingula ;* 3° l'étage postérieur, formé par la face postérieure du dos de la selle, se continue avec la gouttière basilaire de l'occipital par une surface inclinée, *clivus Blumenbachii*.

2° La *face inférieure* a la forme d'un sablier, étranglée qu'elle est par la partie supérieure et interne des apophyses ptérygoïdes, dont la sépare une rainure profonde oblique en avant et en dehors, trace de la séparation primitive du sphénoïde en deux parties ; elle présente une crête médiane, *bec du sphénoïde*, très saillante en avant et recouverte par le vomer.

3° La *face antérieure* offre sur la ligne médiane une arête, *crête sphénoïdale*, continue avec le bec du sphénoïde et articulée avec la lame perpendiculaire de l'ethmoïde ; de chaque côté une ouverture arrondie, *orifice des sinus sphénoïdaux ;* plus en dehors une surface rugueuse, articulée en haut avec l'ethmoïde, en bas avec le palatin. La partie inférieure de l'orifice du sinus sphénoïdal est formée par une lamelle, *cornet sphénoïdal* ou de *Bertin* (1), primitivement distincte de l'os : c'est un triangle recourbé constituant une partie de la paroi inférieure et antérieure du sinus ; son angle postérieur s'enfonce dans la rainure oblique qui sépare le corps du sphénoïde de la base des apophyses ptérygoïdes ; l'angle externe s'accole à l'os palatin ; l'angle interne se dirige vers la crête sphénoïdale, qu'il recouvre en s'unissant à celui du côté opposé.

4° La *face postérieure*, quadrilatère, tronquée, se soude de bonne heure à l'apophyse basilaire de l'occipital.

5° Les *faces latérales* donnent naissance par leur partie supérieure et antérieure *(sphénoïde antérieur)* aux petites ailes, par leur partie inférieure et postérieure plus étendue *(sphénoïde postérieur)* et par un tronc commun, aux grandes ailes et aux apophyses ptérygoïdes.

B. *Petites ailes* ou *apophyses d'Ingrassias.* — Elles naissent par deux racines : une supérieure, mince, continue à la dépression olfactive du corps de l'os, l'autre inférieure, plus épaisse ; entre les deux est un trou, *trou optique*, qui fait suite à la gouttière optique. De là elles se portent horizontalement en dehors sous forme d'une lamelle très mince, étroite, *apophyse ensiforme (ensis*, épée), articulée avec la partie orbitaire du frontal. De leur base se détache en arrière une apophyse conique, apophyse clinoïde antérieure, qui quelquefois se soude à l'apophyse clinoïde moyenne et forme un trou, par lequel passe l'artère carotide interne.

(1) Pour bien voir le cornet de Bertin, il faut prendre un sphénoïde sur la tête d'un sujet de quinze à dix-huit ans.

C. *Grandes ailes du sphénoïde.* — Irrégulières, arquées, elles ont trois faces, deux bords et deux extrémités.

1° La *face supérieure* concave fait partie de l'étage moyen de la base du crâne et présente près de sa jonction avec le corps trois orifices : un antérieur, *trou grand rond* pour le nerf maxillaire supérieur, et deux postérieurs, le premier très grand, *trou ovale*, pour le nerf maxillaire inférieur ; le second arrondi très petit, situé en arrière et en dehors, *trou petit rond* ou *sphéno-épineux*, pour l'artère méningée moyenne. Entre les petites et les grandes ailes on trouve une fente allongée, large en dedans et en bas, étroite en dehors, *fente sphénoïdale*, faisant communiquer la cavité orbitaire et l'étage moyen de la base du crâne.

2° Les deux *faces antérieures* des grandes ailes sont séparées par une lamelle très saillante, très mince, articulée avec le bord interne de la face orbitaire de l'os malaire. La *face externe*, semi-lunaire, convexe, est divisée par une ligne rugueuse en deux portions : une supérieure, appartenant à la fosse temporale ; l'autre inférieure, appartenant à la fosse zygomatique et se continuant insensiblement avec la face externe de l'apophyse ptérygoïde ; on retrouve à son extrémité postérieure les trous ovales et petit rond ; en arrière de ce dernier se détache une petite pointe osseuse, *épine du sphénoïde*. La *face interne* petite, quadrilatère, lisse, fait partie de la paroi externe de l'orbite.

3° Des deux *bords*, l'*externe*, concave, mince et taillé en biseau en avant, épais et dentelé en arrière, s'articule avec le temporal ; l'*interne*, convexe, s'articule par juxtaposition avec le bord antérieur du rocher en arrière du pédicule des grandes ailes ; en avant de ce pédicule, il forme d'abord le bord inférieur de la fente sphénoïdale, puis s'élargit en une surface triangulaire rugueuse articulée avec le frontal.

D. *Apophyses ptérygoïpes.* — Ce sont deux apophyses bifurquées à leur sommet, naissant au-dessous de l'origine des grandes ailes et se portant en bas et un peu en avant. Elles se composent de deux lames soudées en haut, séparées en bas et appelées *aile interne* et *aile externe ;* l'aile interne est plus étroite et se termine par un crochet dirigé en arrière et en dehors, et dans lequel glisse le tendon du muscle péristaphylin externe ; l'aile externe est plus étalée et plus large. Entre les deux ailes se trouve une excavation ouverte en arrière, *fosse ptérygoïde*, complétée pour l'échancrure qui sépare le sommet des deux ailes par l'apophyse pyramidale du palatin. A la partie supérieure de cette fosse en dehors de la base de l'aile interne est une petite fossette, *fossette scaphoïde* (σκάφη, nacelle) où s'insère le muscle péristaphylin externe. En avant les deux lames sont réunies, et il en résulte une surface faisant partie de la fosse ptérygo-maxillaire. La face interne de l'apophyse ptérygoïde appartient à la paroi externe des fosses nasales et s'articule par juxtaposition avec la lame du palatin ; la face externe appartient à la fosse zygomatique et se continue avec la face externe des grandes ailes. Si on examine la partie antérieure de l'apophyse ptérygoïde, on voit que sa base est percée de trois canaux, qui sont de dehors en dedans : 1° le *trou grand rond ;* 2° le *canal vidien* ou *ptérygoïdien*, à direction antéro-postérieure, où passe le nerf du même nom ; 3° un canal plus étroit et plus court, *canal ptérygo-palatin*. Plus en dedans est une gouttière oblique, qui sépare le corps de l'os de la base de l'apophyse

ptérygoïde et marque la trace de la division primitive du sphénoïde en antérieur et postérieur.

Structure. — Dans le corps de l'os sont creusées deux cavités, *sinus sphénoïdaux*, occupant une étendue variable et séparées par une cloison médiane verticale.

Articulations. — Le sphénoïde s'articule avec tous les os du crâne, les palatins, les os malaires et le vomer.

3° Ethmoïde (1)

Placer en haut et en avant l'apophyse triangulaire verticale.

Cet os impair, situé dans l'échancrure du frontal, en avant du sphénoïde, forme une grande partie des parois supérieure et externe de la cloison des fosses nasales. Il se compose de trois parties : une partie médiane horizontale, *lame criblée*, et deux parties latérales, *masses latérales* ou *labyrinthe*.

A. *Lame criblée.* — C'est une lame horizontale, mince, rectangulaire, plus étroite dans le sens transversal et criblée de trous nombreux, disposés sur deux rangées pour le passage des nerfs olfactifs. De ses deux faces partent deux lames verticales, l'une ascendante, l'autre descendante, qui la croisent à angle droit. Le prolongement supérieur, *apophyse crista-galli*, est triangulaire, à bord postérieur très incliné, à bord antérieur presque vertical ; ce dernier présente en bas deux petites saillies latérales s'unissant à des saillies correspondantes du frontal et circonscrivant avec elles un cul-de-sac, *trou borgne ;* de chaque côté de la base de l'apophyse crista-galli est une fente étroite traversant la lame criblée, *fente du nerf ethmoïdal*. Le prolongement inférieur de la lame criblée ou *lame perpendiculaire de l'ethmoïde*, est quadrilatère et fait partie de la cloison des fosses nasales ; son bord antérieur, continu avec le bord antérieur de l'apophyse crista-galli, s'articule avec l'épine nasale du frontal et des os propres du nez, son bord postérieur avec la crête du sphénoïde, son bord inférieur avec le vomer en arrière et le cartilage de la cloison en avant ; sa base occupe toute la longueur de la lame criblée. Des quatre bords de la lame criblée, les deux latéraux supportent les masses latérales, l'antérieur s'articule avec le frontal, le postérieur avec le sphénoïde.

B. *Masses latérales* ou *labyrinthe.* — Elles sont irrégulièrement cuboïdes, et on peut y décrire six faces : 1° la face *supérieure*, située au niveau et en dehors de la lame criblée, présente des demi-cellules et des demi-gouttières, que complètent celles du frontal, *cellules ethmoïdales* et *conduits orbitaires internes ;* 2° la face *inférieure*, par sa moitié postérieure rugueuse, s'articule avec le maxillaire supérieur ; 3° la face *externe* lisse est constituée par une lamelle très mince, quadrilatère, *os planum, lame papyracée*, qui ferme en dehors le labyrinthe et appartient à la paroi interne de l'orbite ; cet os planum s'articule en haut avec le frontal, en bas avec le maxillaire supérieur, en avant avec l'os unguis, en arrière avec le sphénoïde et le palatin ; 4° la face *interne* irrégulière présente dans sa moitié antérieure une surface creusée de sillons pour les nerfs olfactifs, plus en arrière, deux lames enroulées à convexité interne, adhérentes aux masses latérales par leur bord supérieur, libres par leur bord inférieur, repliées en dehors et en haut : ce sont les cornets, l'un *supérieur*, plus petit, l'autre *inférieur*, plus volumineux ; entre eux est

(1) De ἠθμός, crible.