Bords. — Le *bord inférieur* se confond avec le bord inférieur du corps. Le *supérieur* présente deux apophyses, séparées par une échancrure profonde, à bords minces, *échancrure sygmoïde* (ressemblant à un sygma ς) ; l'apophyse antérieure (2) ou *coronoïde* [1] est mince, triangulaire ; la postérieure ou *condyle* (3), articulée avec le temporal, est une saillie oblongue dont le grand axe est perpendiculaire au plan de la branche du maxillaire ; il est supporté par une portion plus étroite, *col du condyle*, excavé à sa partie interne et antérieure pour l'insertion du muscle ptérygoïdien externe. Le *bord postérieur* est mousse, arrondi ; l'*antérieur* forme une gouttière, dont la lèvre externe tranchante se continue en haut avec le bord antérieur de l'apophyse coronoïde, en bas avec la ligne maxillaire externe, dont le bord interne effacé se perd en haut sur la face interne de l'apophyse coronoïde et en bas se prolonge dans la ligne myloïdienne.

L'*angle de la mâchoire*, variable aux différents âges, est chez l'adulte de 120 degrés en moyenne ; quelquefois il se rapproche de l'angle droit. Il est plus grand chez l'enfant et le vieillard.

Structure. — Cet os est parcouru par un canal, *canal dentaire inférieur*, qui commence au niveau du trou dentaire; il est rapproché de la face interne de l'os et suit la ligne myloïdienne jusqu'au niveau de l'incisive moyenne en se rétrécissant de plus en plus ; au niveau de la deuxième petite molaire il se met en communication avec l'extérieur par un canal très court et large aboutissant au trou mentonnier. Du canal dentaire partent des canalicules secondaires, qui se rendent à chaque alvéole.

Articulations. — Le maxillaire inférieur s'articule avec les deux temporaux.

ARTICLE II. — DU CRANE CONSIDÉRÉ DANS SON ENSEMBLE

Préparation. — Pour bien étudier le crâne dans son ensemble, deux coupes sont nécessaires : 1° une coupe transversale séparant la base de la voûte : pour la pratiquer, il suffit de tendre circulairement autour du crâne un fil passant à $0^m,01$ au-dessus de la bosse nasale et à $0^m,01$ au-dessus de la protubérance occipitale externe, et de suivre sur l'os, avec un crayon, le contour du fil ; la scie n'aura qu'à parcourir le tracé pour donner une coupe régulière ; 2° une coupe verticale antéro-postérieure et médiane, conduite d'après le même procédé, en prenant la précaution d'incliner un peu le trait de la scie à gauche de la ligne médiane, quand on arrive aux fosses nasales, pour éviter la cloison. A cette double coupe, qui peut être faite sur le même crâne, on peut joindre : 1° une coupe transversale et verticale passant par le milieu des fosses natases ; 2° une coupe latérale antéro-postérieure passant entre l'apophyse styloïde et l'apophyse mastoïde en dehors du trou ovale et séparant du reste du crâne l'apophyse mastoïde, l'arcade zygomatique, l'écaille du temporal, la plus grande partie des grandes ailes du sphénoïde, l'os malaire, l'apophyse malaire du maxillaire supérieur et la moitié externe de la cavité orbitaire. Cette coupe permet de voir la fosse ptérygo-maxillaire.

La distinction du crâne en *crâne proprement dit* et *face* est de la plus haute importance physiologique à cause des fonctions différentes de ces deux régions ; mais anatomiquement, il est impossible, au point de vue descriptif, de les isoler complètement, toute la moitié antérieure de la base du crâne étant commune au crâne et à la face.

Nous décrirons, dans le crâne, sa conformation intérieure et sa conformation extérieure.

§ I. — Conformation intérieure du crâne

Pour étudier la conformation intérieure du crâne, on le suppose divisé en

[1] De κορώνη, corneille, qui ressemble au bec d'une corneille.

deux portions, appelées *voûte* et *base*, par un plan transversal passant par la bosse nasale et par la protubérance occipitale externe.

I. Voûte du crane (fig. 11).

Elle présente, d'avant en arrière, les os frontal, pariétal, temporal, occipital et les sutures : 1° fronto-pariétale, transversale ; 2° *sagittale* ou inter-

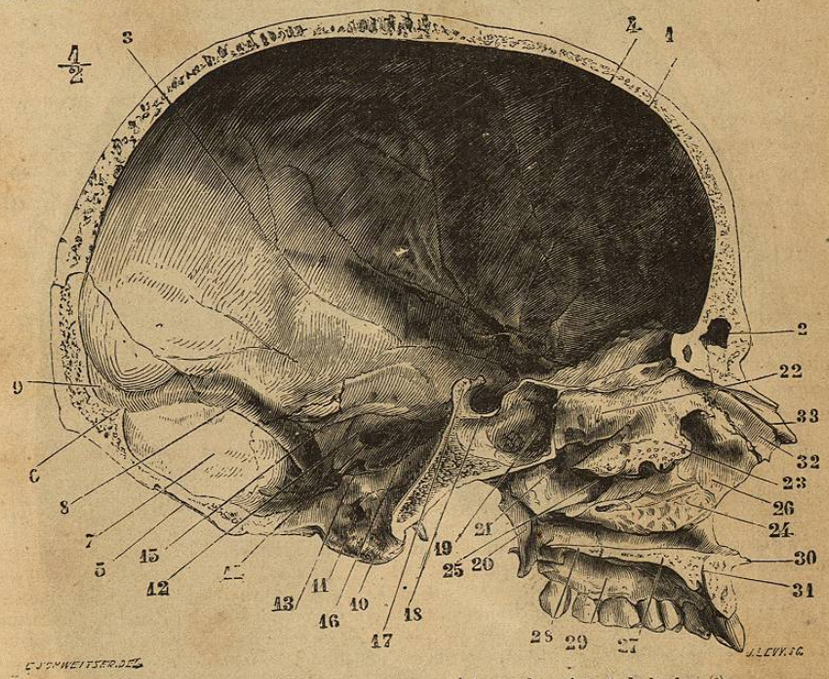

Fig. 11. — *Coupe médiane et antéro-postérieure du crâne et de la face* (*).

pariétale, à direction antéro-postérieure ; 3° *lambdoïde*, ou occipito-pariétale (en forme de lambda Λ ou de V ouvert en arrière) ; 4° temporo-pariétale, et 5° sphéno-pariétale (avec l'extrémité des grandes ailes).

On y trouve les détails de conformation suivants : 1° sur la ligne médiane et d'avant en arrière, le trou borgne, la gouttière du sinus longitudinal avec les trous pariétaux, les dépressions de Pacchioni et la protubérance occipitale interne ; 2° sur les parties latérales, les fosses frontales et les sillons arborescents de l'artère méningée moyenne (4), les fosses occipitales postérieures, et, dans toute son étendue, des impressions digitales et des éminenees mamillaires.

(*) 1) Frontal. — 2) Sinus frontal. — 3) Pariétal. — 4) Sillons de l'artère méningée moyenne. — 5) Occipital. — 6) Protubérance occipitale interne. — 7) Fosse cérébelleuse. — 8) Gouttière du sinus latéral. — 9) Sa prolongation dans le sinus longitudinal. — 10) Condyles de l'occipital. — 11) Trou condylien antérieur. — 12) Face postérieure du rocher. — 13) Trou déchiré postérieur. — 14) Conduit auditif interne. — 15) Sinus pétreux supérieur. — 16) Sinus pétreux inférieur. — 17) Dos de la selle turcique. — 18) Selle turcique. — 19) Sinus sphénoïdal. — 20) Aile interne de l'apophyse ptérygoïde. — 21) Trou sphéno-palatin. — 22) Cornet supérieur. — 23) Cornet moyen. — 24) Cornet inférieur. — 25) Méat moyen et ouverture du sinus maxillaire. — 26) Apophyse montante du maxillaire supérieur. — 27) Apophyse palatine. — 28) Lame horizontale du palatin. — 29) Voûte palatine. — 30) Epine nasale antérieure et inférieure. — 31) Conduit incisif. — 32) Os nasal. — 33) Sillon du nerf ethmoïdal.

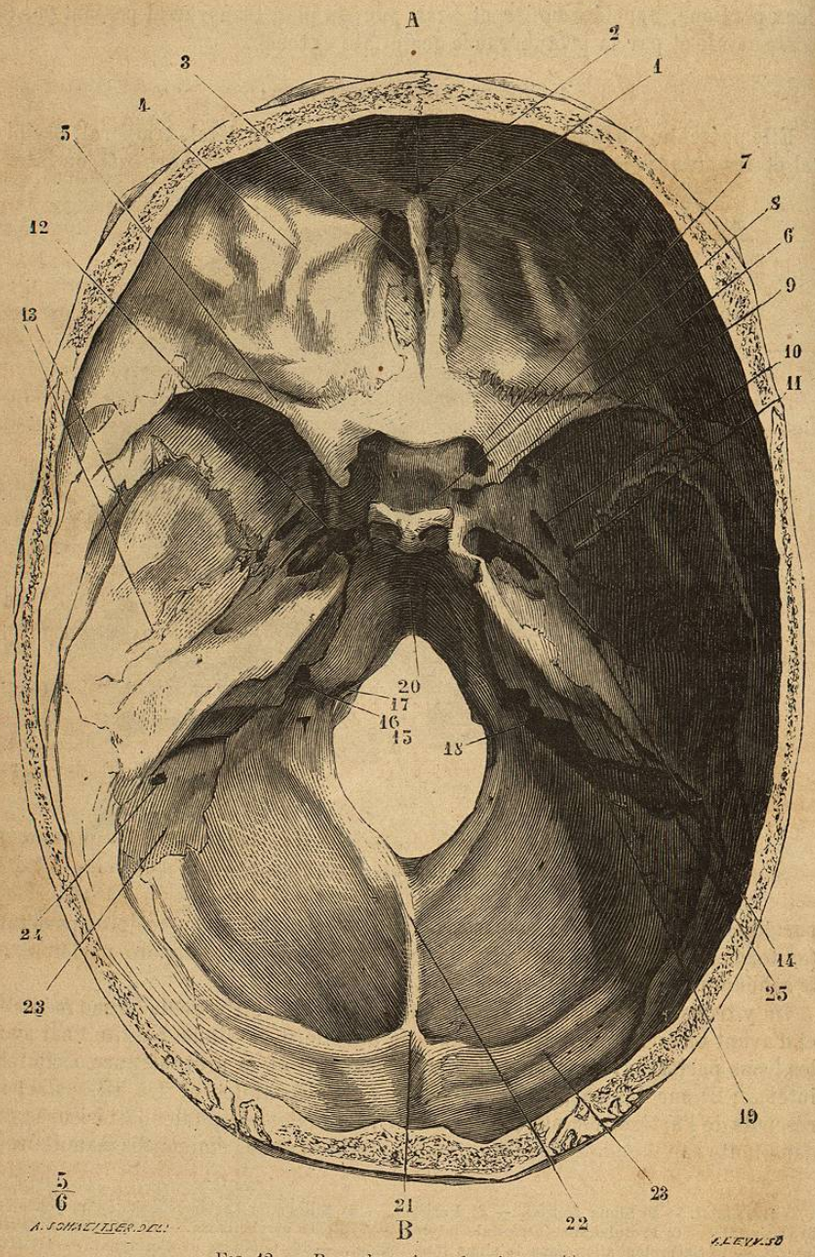

FIG. 12. — *Base du crâne, face interne* (*).

(*) A. Partie antérieure. — B. Partie postérieure. — 1) Apophyse crista-galli. — 2) Trou borgne. — 3) Lame criblée. — 4) Eminences mamillaires. — 5) Apophyses d'Ingrassias. — 6) Apophyses clinoïdes antérieures. — 7) Trou optique. — 8) Selle turcique. — 9) Trou grand rond. — 10) Trou ovale. — 11) Trou petit rond. — 12) Trou déchiré antérieur. — 13) Sillons de l'artère méningée moyenne. — 14) Hiatus de Fallope. — 15) Trou occipital. — 16) Trou déchiré postérieur. — 17) Trou condylien antérieur. — 18) Trou condylien postérieur. — 19) Conduit auditif interne. — 20) Gouttière basilaire. — 21) Protubérance occipitale interne. — 22) Crête occipitale interne. — 23) Gouttière du sinus latéral. — 24) Trou mastoïdien. — 25) Gouttière pétreuse supérieure.

II. BASE DU CRANE (fig. 12).

La face interne de la base du crâne présente une partie centrale correspondant au sphénoïde et formée par la selle turcique (8). De cette partie, comme centre, partent quatre fosses triangulaires, dont les sommets se réunissent, au niveau de la selle turcique et dont les bases curvillignes correspondent à la circonférence crânienne. Le triangle antérieur correspond au front par sa base et se trouve situé sur un plan supérieur aux autres; il forme l'étage supérieur de la base du crâne et loge les lobes antérieurs du cerveau; 2° le triangle postérieur, très excavé et très étendu, correspond par sa base curviligne à l'occiput, et loge le cervelet; il est sur un plan inférieur par rapport aux autres, et constitue l'étage inférieur; 3° les deux autres triangles, situés sur un plan intermédiaire aux précédents, qu'ils séparent, présentent, par leur réunion, la forme d'un sablier, dont l'étranglement correspond à la selle turcique et les extrémités évasées aux parties latérales du crâne; ils forment l'étage moyen de la base du crâne.

A. *Étage supérieur.* — Il est séparé de l'étage moyen par la gouttière optique et le bord postérieur des petites ailes du sphénoïde avec les apophyses clinoïdes antérieures (6). Il est formé par la partie orbitaire du frontal, la lame criblée de l'ethmoïde et la partie antérieure du sphénoïde; ces os sont réunies par les sutures : 1° fronto-ethmoïdale en forme de fer à cheval à ouverture postérieure ; 2° sphéno-ethmoïdale, continuée de chaque côté par 3° la suture fronto-sphénoïdale.

On y remarque d'avant en arrière : 1° sur la ligne médiane, le trou borgne (2) et l'apophyse crista-galli (1) ; 2° sur les côtés, deux gouttières antéro-postérieures profondes, avec les trous de la lame criblée (3), et en arrière les dépressions olfactives ; plus en dehors la saillie de la voûte orbitaire du frontal avec ses impressions digitales et ses éminences mamillaires (4).

B. *Étage moyen.* — Séparé de l'étage inférieur par le bord supérieur du rocher et le dos de la selle, il est formé par le sphénoïde (grandes ailes et selle turcique) et par le temporal (écaille et face supérieure du rocher). On y rencontre les sutures sphéno-temporales entre le bord antérieur du rocher et l'écaille du temporal, d'une part, et de l'autre entre le bord postérieur et l'extrémité des grandes ailes.

Il présente, dans sa partie moyenne, la face supérieure du corps sphénoïde (gouttière optique et trous optiques, selle turcique, dos de la selle avec ses apophyses clinoïdes postérieures et ses échancrures latérales) sur les côtés, la fente sphénoïdale, les gouttières caverneuses avec les apophyses clinoïdes moyennes et le *trou déchiré antérieur* (12), orifice irrégulier, situé au sommet du rocher, dans l'angle rentrant du corps et des grandes ailes du sphénoïde ; à sa partie postérieure s'ouvre le canal carotidien. Plus en dehors on trouve la face concave des grandes ailes avec les trous grand rond (9), ovale (10) et petit rond (11); de ce dernier partent deux sillons qui se portent, l'un en avant, l'autre en arrière, sur la face interne de l'écaille, *sillons de l'artère méningée moyenne* (13). En arrière enfin, est la face supérieure du

rocher avec l'hiatus de Fallope (14) et l'hiatus parallèle du petit nerf pétreux superficiel, la dépression du nerf trijumeau, la fissure pétrosquameuse et la saillie du canal demi-circulaire supérieur.

C. *Étage inférieur de la base du crâne.*— Formé par deux os, l'occipital et le temporal (face postérieure du rocher et partie mastoïdienne), il présente la suture qui les réunit ; cette suture qui, dans sa moitié antérieure, se fait par juxtaposition avec le rocher, dans sa moitié postérieure, par engrènement avec la partie mastoïdienne, offre à son milieu un orifice déchiqueté, *trou déchiré postérieur* (18), qui résulte de la réunion d'échancrures correspondantes des deux os ; ce trou, large, irrégulier, ordinairement inégal des deux côtés du crâne, est divisé par une crête osseuse en deux parties, une extérieure, étroite, triangulaire, l'autre postérieure, arrondie, *golfe de la veine jugulaire*. A la partie postérieure de ce trou aboutit une large gouttière, *gouttière du sinus latéral* (23), qui se porte en dehors, puis en haut, puis en dedans, en sillonnant profondément la région mastoïdienne du temporal, et arrive avec celle du côté opposé à la protubérance occipitale interne ; une d'entre elles, ordinairement la droite, se continue avec la gouttière du sinus longitudinal.

Cet étage postérieur présente en outre : 1° sur la ligne médiane, et d'avant en arrière, le dos de la selle, la gouttière basilaire avec les sinus pétreux inférieurs, le trou occipital avec l'orifice interne du trou condylien antérieur (17), la crête occipitale interne et sa protubérance terminale ; 2° sur les côtés, la face postérieure du rocher avec le conduit auditif interne et l'ouverture du canal du vestibule, puis les fosses occipitales inférieures, séparées du rocher par les gouttières latérales.

§ II. — Conformation extérieure du crâne

Au point de vue descriptif, on peut diviser le crâne en cinq régions : une supérieure ou *voûte*, deux latérales ou *temporo-zygomatiques*, une inférieure ou *basilaire*, une antérieure ou *faciale*. Aux régions latérales, antérieure et inférieure, sont annexées des cavités anfractueuses qui méritent une description spéciale. L'os maxillaire inférieur étant isolé et formant à lui seul le squelette de la mâchoire inférieure, il n'y aura pas à revenir sur sa description.

II. Face ~~latérale ou temporo-zygomatique~~ (fig. 13).

Elle est limitée par une ligne qui suivrait les arcades orbitaires, la ligne courbe temporale et la ligne demi-circulaire supérieure de l'occipital. Elle est constituée par le frontal, les pariétaux et l'occipital, réunis par les sutures fronto-pariétale, sagittale et lambdoïde ; de chaque côté de la suture sagittale et un peu en arrière est le trou pariétal. En avant, on voit, sur la ligne médiane, la trace de la suture bifrontale quelquefois persistante, et sur les côtés les saillies des bosses frontales et pariétales.

I. ~~Face supérieure ou voûte crânienne~~

Cette face est limitée en haut par la ligne courbe temporale (11) ; en avant par les deux bords postérieurs de l'os malaire se réunissant pour former l'arcade zygomatique, et par la tubérosité malaire du maxillaire supérieur ; en arrière par l'apophyse mastoïde, le bord inférieur du rocher et l'apophyse styloïde, l'épine du sphénoïde et le bord postérieur de l'aile externe de l'apophyse

ptérygoïde. Les deux extrémités de la ligne courbe temporale se continuent avec le bord supérieur d'une arcade, arcade zygomatique (18), très large, en avant où elle est formée par l'os malaire, étroite en arrière où elle est due à l'apophyse zygomatique du temporal. Le bord inférieur de cette arcade se termine en avant à l'angle inférieur de l'os malaire ; en arrière il se recourbe en

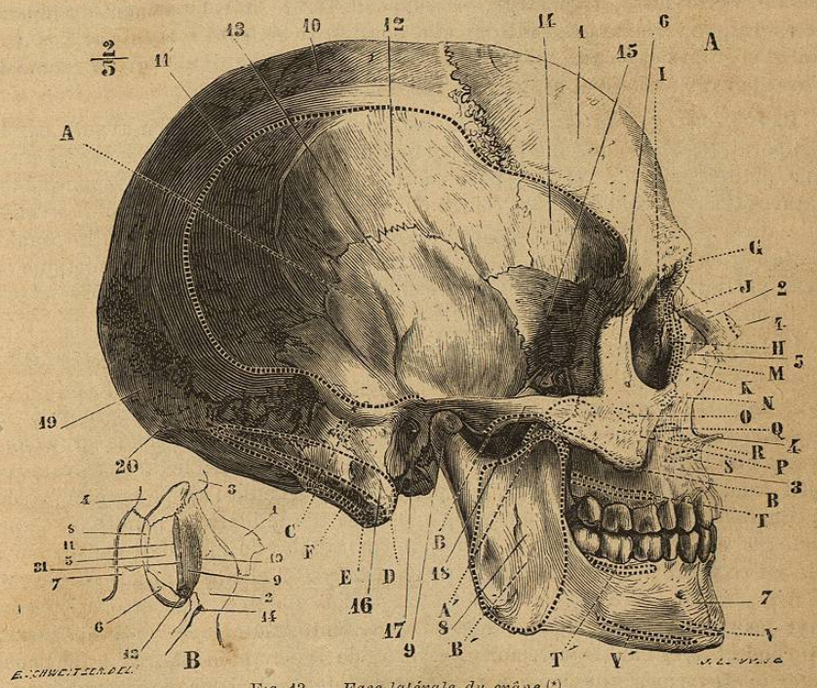

Fig. 13. — *Face latérale du crâne* (*).

dedans (racine transverse de l'apophyse zygomatique), et se réfléchit ensuite en avant pour se continuer avec une crête transversale existant sur la face externe des grandes ailes du sphénoïde (*crête temporo-zygomatique*). Cette crête divise cette face latérale en deux parties : une supérieure, plus large, plus superficielle, *fosse temporale* (12) ; une inférieure, plus profonde, qu'on pourrait aussi considérer comme appartenant à la base du crâne, *fosse zygomatique*.

(*) A. *Face latérale du crâne :* 1) Frontal. — 2) Os nasal. — 3) Maxillaire supérieur. — 4) Épine nasale antérieure et inférieure. — 2) Apophyse montante. — 6) Os malaire. — 7) Corps du maxillaire inférieur. — 8) Branche du maxillaire inférieur. — 9) Condyle. — 10) Pariétal. — 11) Ligne courbe temporale. — 12) Fosse temporale, — 13) Écaille du temporal. — 14) Surface temporale du frontal. — 15) Grandes ailes du sphénoïde. — 16) Apophyse mastoïde. — 17) Conduit auditif externe. — 18) Arcade zygomatique. — 19) Occipital. — 20) Protubérance occipitale externe.

B. *Gouttière lacrymale :* 1) Os nasal. — 2) Apophyse montante du maxillaire supérieur. — 3) Bosse nasale du frontal. — 4) Apophyse orbitaire externe. — 5) Os unguis. — 6) Face orbitaire du maxillaire supérieur. — 7) Os malaire. — 8) Os planum de l'ethmoïde. — 9) Gouttière lacrymale. — 10) Sa lèvre antérieure. — 11) Sa lèvre postérieure. — 12) Orifice supérieur du canal nasal. — 13) Suture de l'unguis et de l'apophyse montante. — 14) Trou sous-orbitaire.

Insertions musculaires. A, A'. Temporal. — B, B'. Masséter. — C. Auriculaire postérieur. — D. Sterno-mastoïdien. — E. Splénius. — F. Petit complexus. — G. Sourcilier. — H. Tendon direct de l'orbiculaire des paupières. — I. Tendon réfléchi. — J, K. Orbiculaire des paupières. — L. Pyramidal. — M. Releveur superficiel de l'aile du nez et de la lèvre supérieure. — N. Releveur profond. — O. Petit zygomatique. — P. Grand zygomatique. — Q. Canin. — R. Transverse du nez. — S. Myrtiforme. — T, T'. Buccinateur. — V. Carré du menton. — V'. Triangulaire des lèvres.

A. *Fosse temporale.* — Elle est formée d'arrière en avant, en haut, par le pariétal et le frontal, en bas par l'écaille du temporal (13), la partie supérieure des grandes ailes du sphénoïde (15) et la face postérieure de l'os malaire. On y trouve de haut en bas, les sutures : 1° fronto-pariétales ; 2° temporo et sphéno-pariétales, sphéno et jugo-frontales ; 3° temporo-sphénoïdale et sphéno-jugale. Cette fosse, très large, en rapport avec le développement du muscle temporal, se termine en avant par une gouttière verticale formée par l'os malaire, et en bas et en arrière par une gouttière oblique creusée sur la racine de l'arcade zygomatique et servant au glissement du muscle.

B. *Région zygomatique.* — Elle est constituée, d'arrière en avant, par le temporal, le sphénoïde, une petite partie du palatin, le maxillaire supérieur et une petite portion de la face postérieure de l'os malaire. On y remarque les sutures temporo-sphénoïdales (entre l'angle rentrant du temporal et la grande aile du sphénoïde), ptérygo-palatine, palatino-maxillaire et maxillo-jugale. Cette région est divisée par la racine transverse de l'arcade zygomatique en deux parties, une postérieure ou glénoïdienne, une antérieure ou fosse zygomatique.

1° La partie postérieure présente le conduit auditif externe et la cavité glénoïde avec la scissure de Glaser.

2° La *fosse zygomatique* et très incomplète et n'a que quatre parois : 1° la *supérieure* est formée par la partie de la grande aile du sphénoïde située au-dessous de la crête temporo-zygomatique et offre en arrière les trous ovales et petit rond ; 2° l'*interne* est formée par l'aile externe de l'apophyse ptérygoïde et complétée en bas et en avant par l'apophyse pyramidale du palatin ; 3° l'*antérieure* est constituée par la tubérosité maxillaire du maxillaire supérieur ; elle est convexe en dedans et concave en dehors, où elle se continue sans ligne de démarcation avec la face postérieure de l'os malaire ; elle est séparée en haut des grandes ailes du sphénoïde par une fente, *fente sphéno-maxillaire*, qui conduit dans l'angle inférieur et externe de la cavité orbitaire ; 4° la paroi *externe* est formée simplement par la face interne de l'arcade zygomatique ; mais quand le maxillaire inférieur est en position, elle est complétée par la face interne de sa branche montante. Les parois postérieure et inférieure manquent. A la réunion de la paroi interne et de la paroi antérieure se trouve une fente verticale assez large, conduisant dans une arrière cavité *(arrière cavité de la fosse zygomatique, fosse ptérygo-maxillaire, fosse sphéno-maxillaire)*. Cette fosse ptérygo-maxillaire, ouverte en dehors du côté de la fosse zygomatique, en avant et en haut du côté de la fente sphéno-maxillaire, est limitée en avant par la tubérosité maxillaire, en arrière par la partie antérieure de l'apophyse ptérygoïde, en dedans par la lame verticale du palatin. Cinq trous ou canaux osseux y aboutissent : 1° un en dedans et en haut, *trou sphéno-palatin*, circulaire, formé par le bord supérieur échancré du palatin et le sphénoïde ; 2° un inférieur, *canal palatin postérieur*, dirigé verticalement en bas et allant s'ouvrir à la partie postérieure et externe de la voûte palatine ; trois postérieurs qui sont de dedans en dehors ; 3° le *canal ptérygo-palatin* ; 4° le *canal vidien* ou *ptérygoïdien*, et 5° le *trou grand rond*.

III. Base du crane (fig. 14).

Elle se compose de trois régions situées dans des plans différents : 1° une région postérieure, large, triangulaire, formée par toute la partie de l'occi-

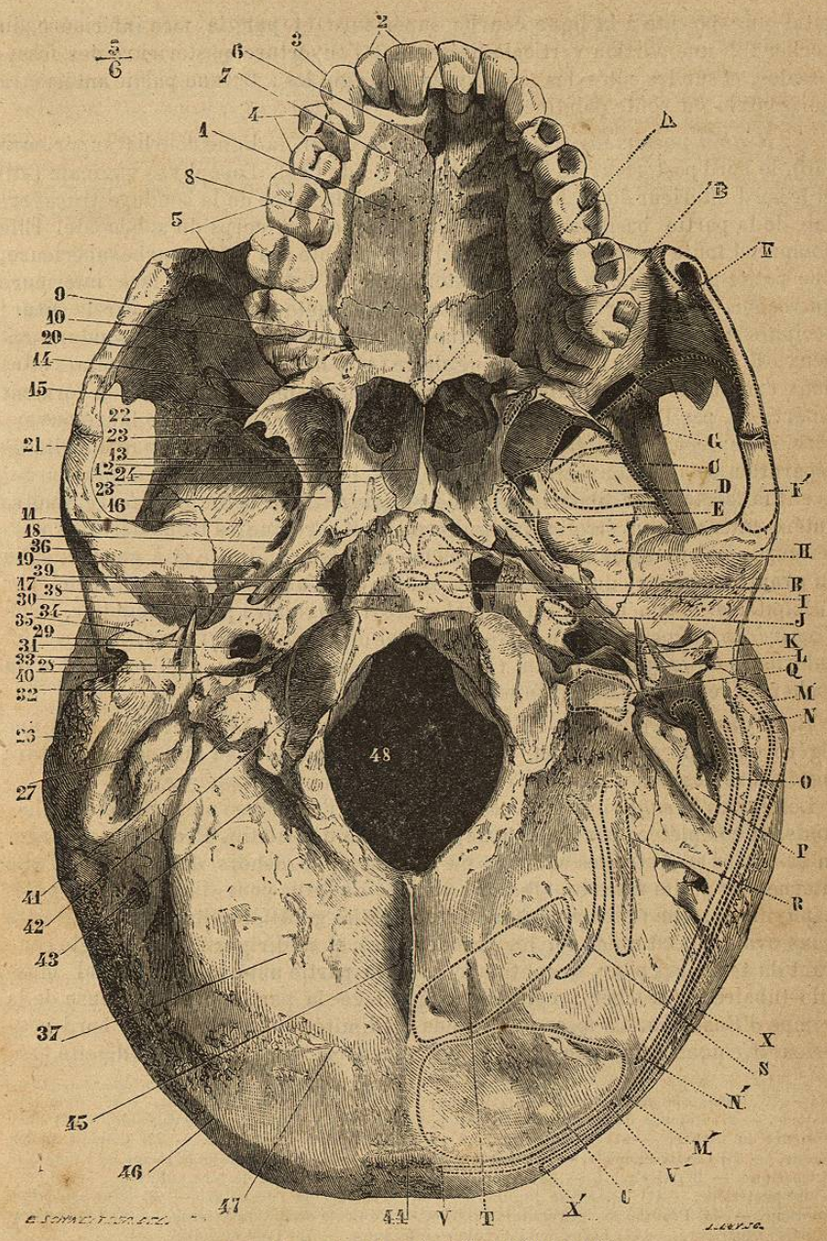

Fig. 14. — *Base du crâne: face inférieure* (*).

(*) 1) Voûte palatine. — 2) Incisives. — 3) Canines. — 4) Petites molaires. — 5) Grosses molaires. 6) Canal incisif. — 7) Suture de l'os intermaxillaire. — 8) Sillon palatin postérieur. — 9) Lame horizontale du palatin. — 10) Canal palatin postérieur. — 11) Grandes ailes du sphénoïde. — 12) Fosse ptérygoïde. — 13) Aile interne de l'apophyse ptérygoïde. — 14) Crochet de l'aile interne. — 15) Aile externe. — 16) Fossette scaphoïde. — 17) Epine du sphénoïde. — 18) Trou ovale. — 19) Trou petit rond. — 20) Face postérieure de l'os malaire. — 21) Arcade zygomatique. — 22) Crête temporo-zygomati-