Trou mastoïdien.	Veine de communication du sinus latéral et de la veine cervicale profonde; branche méningienne de l'artère occipitale.
Conduit auditif interne.	Nerfs auditif, facial et intermédiaire de Wrisberg.
Canal du vestibule.	Branche veineuse se jetant dans le sinus pétreux inférieur.
Trou déchiré postérieur.	Nerfs glosso-pharyngien, pneumo-gastrique et spinal; veine jugulaire interne; branche méningienne de l'artère pharyngienne inférieure.
Scissure de Glaser.	Artère tympanique; corde du tympan; ligament antérieur du marteau.
Trou stylo-mastoïdien.	Nerf facial; artère stylo-mastoïdienne.
Canal du limaçon.	Branche veineuse se jetant dans la veine jugulaire interne.
Canal du nerf de Jacobson.	Nerf du même nom.
Canal carotidien.	Artère carotide interne; plexus carotidien du grand sympathique.
Trou sphéno-palatin.	Nerfs sphéno-palatins; artère sphéno-palatine.
Canal ptérygo-palatin.	Nerf pharyngien de Bok; artère ptérygo-palatine.
Grand canal palatin postérieur. .	Grand nerf palatin; artère palatine supérieure.
Canaux palatin post. accessoires. .	Nerfs palatins postérieurs; branches de l'artère palatine supérieure.
Canal palatin antérieur.	Nerf naso-palatin; artère sphéno-palatine.
Trou orbitaire interne antérieur. .	Nerf ethmoïdal; artère ethmoïdale antérieure.
Trou orbitaire interne postérieur.	Artère ethmoïdale postérieure; filet nerveux méningien.
Trou sus-orbitaire.	Nerf frontal externe; artère sus orbitaire.
Canal sous-orbitaire.	Nerf sous-orbitaire; artère sous-orbitaire.
Canal malaire.	Nerf temporo-malaire; branche malaire de l'artère lacrymale.

CHAPITRE III

THORAX

Le squelette du thorax est constitué en arrière par les vertèbres dorsales, en avant par le sternum, de chaque côté par douze côtes, qui, sauf les deux dernières, rattachent les vertèbres dorsales au sternum par l'intermédiaire des cartilages costaux.

1° Sternum (fig. 16).

Placer en avant la face convexe, en haut l'extrémité la plus large.

Le sternum est un os impair, aplati d'avant en arrière, ayant à peu près une longueur de $0^m,20$ sur une largeur moyenne de $0^m,40$; son bord supérieur se trouve à la hauteur du bord inférieur de la deuxième vertèbre dorsale, son extrémité inférieure à celle de la dixième; l'extrémité supérieure est en outre plus rapprochée du rachis que l'inférieure, de façon que l'os a une inclinaison totale de 70° sur l'horizon.

Il se divise en trois portions soudées incomplètement chez l'adulte : une partie supérieure, haute de $0^m,045$, plus large et plus épaisse que le reste de l'os, *manche* ou *poignée* du sternum, *manubrium* (6); 2° une partie moyenne qui chez l'homme a au moins le double de la hauteur du manche, c'est le *corps* (7); 3° une partie inférieure, mince, étroite, variable de forme, effilée ou arrondie à son extrémité, quelquefois bifurquée, présentant souvent un ou plusieurs orifices; c'est l'*appendice xiphoïde* (ξίφος, épée) (8).

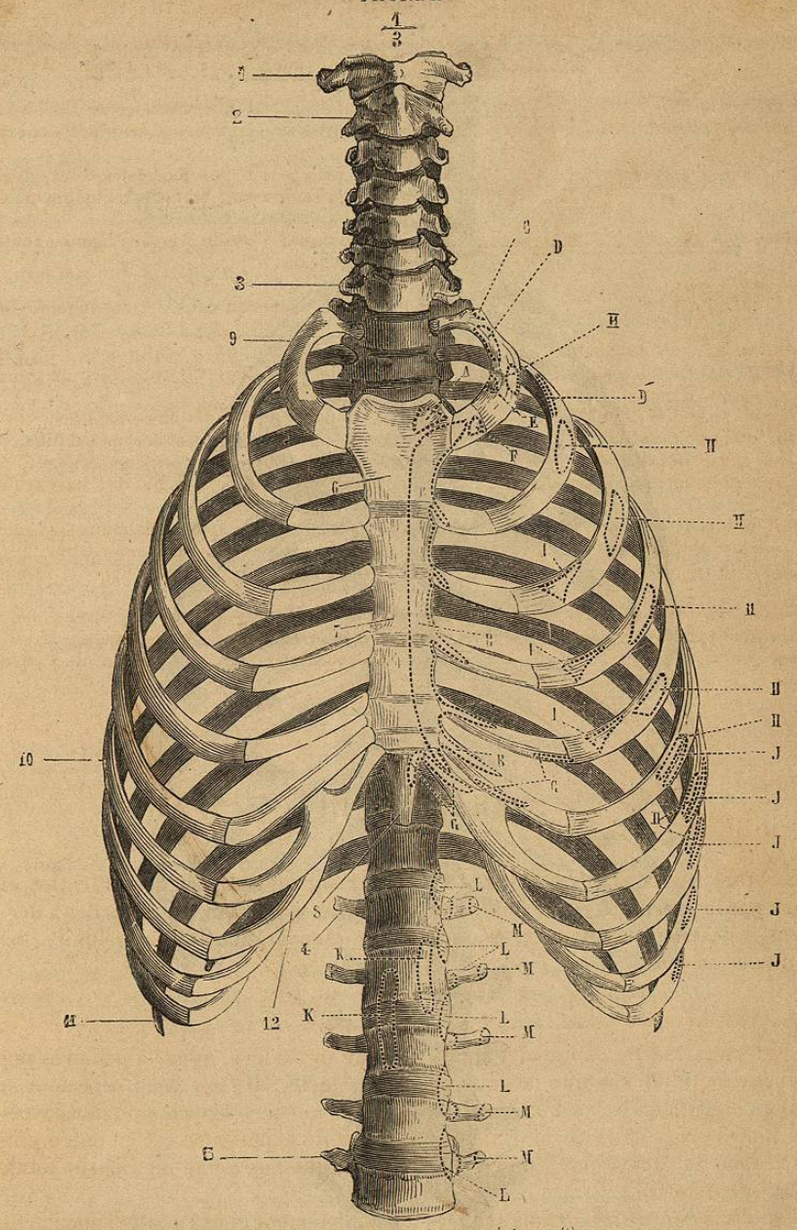

Fig. 16. — *Thorax, face antérieure* (*).

(*) 1) Atlas. — 2) Axis. — 3) Septième vertèbre cervicale. — 4) Première vertèbre lombaire. — 5) Cinquième vertèbre lombaire. — 6) Poignée du sternum. — 7) Corps du sternum. — 8) Appendice xiphoïde. — 9) Première côte. — 10) Septième côte. — 11) Onzième côte. — 12) Cartilage costal de la première fausse côte.

Insertions musculaires. — A. Sterno-mastoïdien. — B. Grand pectoral. — C. Premier surcostal. — D. Insertion du scalène postérieur à la première côte. — D'. Son insertion à la deuxième côte. — E. Scalène antérieur. — F. Sous-clavier. — G. Grand droit antérieur de l'abdomen. — Grand dentelé. — I. Petit pectoral. — J. Grand oblique de l'abdomen. — K. Piliers du diaphragme. — L. Psoas. — M. Carré des lombes.

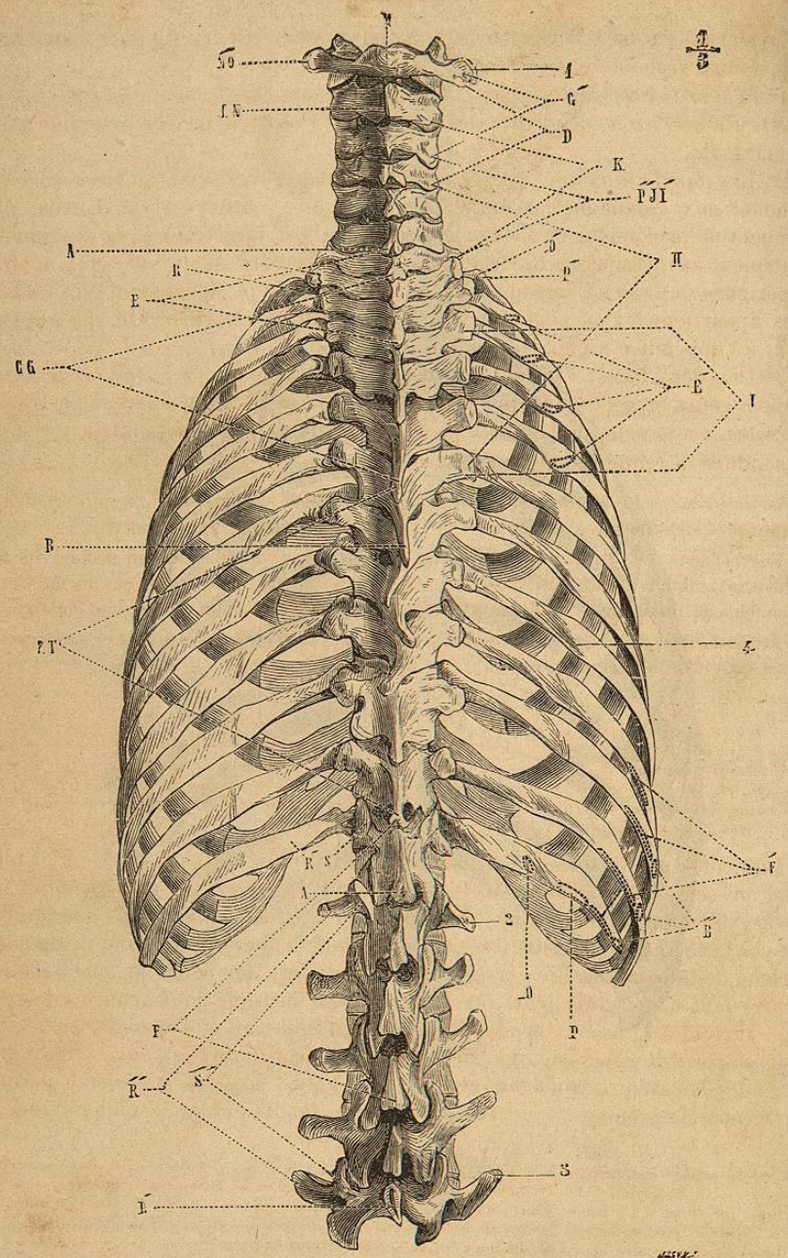

FIG. 17. — *Thorax, face postérieure* (*).

(*) 1) Atlas. — 2) Première vertèbre lombaire. — 3) Cinquième vertèbre lombaire. — 4) Angle des côtes.

Insertions musculaires. — A. Insertion du trapèze aux apophyses épineuses, depuis la sixième vertèbre cervicale A jusqu'à la dixième vertèbre dorsale. — B à B′. Insertions du grand dorsal (sixième vertèbre dorsale à la cinquième vertèbre lombaire). — B″. Insertions costales du grand dorsal. — C. Rhomboïde. — D. Angulaire de l'omoplate. — E. Insertions épineuses du petit dentelé supérieur. —

Le sternum a deux bords latéraux, un bord supérieur, un sommet formé par l'appendice xiphoïde et deux faces.

1° Le *bord supérieur*, épais, offre trois échancrures : une médiane, *fourchette du sternum*, deux latérales convexes d'avant en arrière articulée avec la clavicule.

2° Les *bords latéraux* présentent sept échancrures semi-lunaires correspondant aux cartilages costaux des sept premières côtes; ces échancrures diminuent de profondeur et d'étendue de haut en bas; la première, située immédiatement au-dessous de la facette claviculaire du bord supérieur, et la moitié supérieure de la deuxième appartiennent au manche du sternum ; toutes les autres appartiennent au corps de l'os, sauf la dernière demi-facette, qui appartient à l'appendice xiphoïde.

3° Des deux faces, l'*antérieure* est convexe, bombée, la *postérieure* légèrement concave; on trouve quelquefois sur ces faces des lignes saillantes, transversales, réunissant les échancrures des bords de l'os et indiquant la trace de la soudure des différentes pièces du sternum.

Structures. — Le sternum est un os composé de tissu spongieux, il reçoit par sa face postérieure des filets nerveux venant des cinq premiers nerfs intercostaux.

Variétés. — On trouve quelquefois sur la fourchette du sternum, en dedans des facettes claviculaires, deux petits osselets, *os sus-sternaux*, comparables en forme et en grandeur au pisiforme et adhérents au ménisque de l'articulation sterno-claviculaire.

Articulations. —Le sternum s'articule avec les clavicules et les sept premiers cartilages costaux de chaque côté.

2° Côtes (fig. 16 et 17)

Placer en dedans la face concave, en bas la gouttière qu'elle présente, en avant l'extrémité creusée d'une facette ovalaire. Si la côte n'a pas de face concave (première côte), placer en dedans le bord concave, en haut la face qui possède un tubercule saillant sur ce bord concave, et en arrière de ce tubercule une dépression en gouttière. Dans les deux dernières côtes, l'extrémité antérieure au lieu d'être aussi large que le reste, est effilée et se termine en pointe.

Les côtes ont la forme d'arc osseux aplatis, obliques en bas et en avant ; elles présentent en général trois courbures : 1° une *courbure suivant les faces*, de manière qu'une des faces, l'interne, est concave, tandis que l'autre est convexe ; cette courbure est plus forte dans le quart ou le cinquième postérieur de la côte, où elle correspond à la gouttière des poumons, que dans les quatre cinquièmes antérieurs, et ce changement brusque de courbure est indiqué, surtout à la face externe, par une sorte d'inflexion et d'épaississement appelé *angle des côtes* (fig. 17) ; 2° une *courbure suivant les bords*, telle que pour les deuxième, troisième et quatrième côtes, le bord supérieur et concave (pour la première, c'est le bord interne), tandis que de la cinquième à la

F′. Ses insertions costales. — F. Insertions épineuses du petit dentelé inférieur. — F′. Ses insertions costales. — G. Splénius. — G′. Ses insertions cervicales supérieures. — H. Grand complexus. — I. Insertions inférieures du transversaire du cou. I′. Ses insertions supérieures. — J. Petit complexus. — K. Scalène postérieur. — L. Grand droit postérieur de la tête. — M. Petit droit postérieur. — N. Insertion inférieure du grand oblique. — N′. Ses insertions supérieures. — O. Petit oblique. — PP′. Faisceaux externes du sacro-lombaire (les faisceaux intermédiaires ne sont pas figurés). — P″. Insertion du sacro-lombaire aux vertèbres cervicales. — QQ′. Faisceaux de renforcement inférieur et supérieur du sacro-lombaire (les faisceaux intermédiaires ne sont pas figurés). — RR′. Insertions costales supérieure et inférieure du long dorsal (les faisceaux intermédiaires ne sont pas figurés). — R″ Insertions du long dorsal aux apophxses costiformes lombaires. — SS′. Faisceaux vertébraux supérieur et inférieur du long dorsal (les faisceaux intermédiaires ne sont pas figurés). — S″. Insertions du long dorsal aux apophyses articulaires lombaires. — T. Insertions des faisceaux épineux du long dorsal.

dixième le bord supérieur a la forme d'un *S* italique très allongé, concave en arrière, convexe en avant; 3° une *courbure de torsion*, nulle pour la première côte, à peine sensible pour la deuxième, et qui, pour les autres, fait que la face externe regarde un peu en bas en arrière, un peu en haut en avant.

La *longueur* des côtes, très faible pour la première, augmente graduellement de la deuxième à la huitième, pour diminuer de nouveau jusqu'à la douzième. Les chiffres suivants donnent une idée de ces variations: première côte $0^m,085$; deuxième $0^m,18$; huitième $0^m,32$; dixième $0^m,274$; onzième $0^m,20$; douzième $0^m,113$.

Les côtes se composent d'une extrémité postérieure, d'un corps et d'une extrémité antérieure.

1° L'*extrémité postérieure* présente trois parties : tout à fait en arrière, la *tête de la côte*, pourvue d'une surface articulaire simple pour les première, onzième et douzième côtes, double pour les autres et divisée en deux par une crête saillante; 2° une partie rétrécie ou *col*, rugueuse en arrière; 3° une saillie ou *tubérosité*, située en arrière à la réunion du corps et du col, et sur laquelle se voit une surface articulaire convexe, tournée en bas et en arrière, et surmontée en dehors de rugosités pour des insertions ligamenteuses; elle manque aux deux dernières côtes.

2° Le *corps* offre une face interne concave, pourvue en bas d'une gouttière, *gouttière costale;* une face externe convexe, et deux bords, un supérieur, mousse, légèrement excavé en gouttière ; un inférieur, tranchant, formant la lèvre externe et inférieure de la gouttière costale.

3° L'*extrémité antérieure* est excavée et aussi épaisse que le reste de l'os, sauf pour les onzième et douzième côtes, qui se terminent en pointe.

Caractères distinctifs. — 1° *Première côte.* — Très large, surtout en avant, courte, elle n'a qu'une courbure suivant les bords ; sa tête a une seule facette vertébrale; sa face supérieure présente un tubercule situé près de son bord interne, *tubercule du scalène antérieur*, en arrière et en dehors duquel est une dépression en gouttière, *gouttière de l'artère sous-clavière.*

2° *Deuxième côte.* — Moins large et plus longue que la première, elle a, outre la courbure des bords, une courbure des faces et une très légère courbure de torsion. Vers la partie moyenne de sa face externe se trouve une empreinte rugueuse pour le grand dentelé.

3° La *onzième* et la *douzième côte* n'ont pas de tubérosité ; elles ont une seule facette vertébrale et une extrémité antérieure effilée. La onzième a une gouttière costale très peu marquée; la douzième n'en a pas de trace et n'a pas d'angle des côtes.

Structure. — Elles sont formées de tissu spongieux avec une mince lame enveloppante de tissu compact.

Variétés. — On observe quelquefois des cas d'augmentation du nombre des côtes, tantôt aux dépens des branches antérieures des apophyses transverses des dernières vertèbres cervicales et surtout de la septième, tantôt aux dépens des apophyses costiformes lombaires. On rencontre plus rarement une diminution de nombre.

CHAPITRE IV

OS DU MEMBRE SUPÉRIEUR

Le membre supérieur se compose de quatre segments, qui sont, de la racine vers l'extrémité, l'épaule, le bras, l'avant-bras et la main.

ARTICLE I — OS DE L'ÉPAULE

L'épaule forme une demi-ceinture osseuse entourant la partie supérieure du thorax et constituée en avant par la clavicule, en arrière par l'omoplate; fixée en avant au sternum par des ligaments et reliée à celle du côté opposé par le ligament interclaviculaire, elle est tout à fait libre en arrière, ou l'omoplate ne fait que s'appliquer sans adhérence sur la face postérieure du thorax.

1° Clavicule (fig. 18).

Placer en dehors l'extrémité aplatie de l'os, en bas la face la plus rugueuse et creusée d'une gouttière, en avant la convexité de la courbure de la partie interne de l'os.

Cet os pair, long de $0^m,15$ environ, est dirigé en dehors, en arrière et un peu

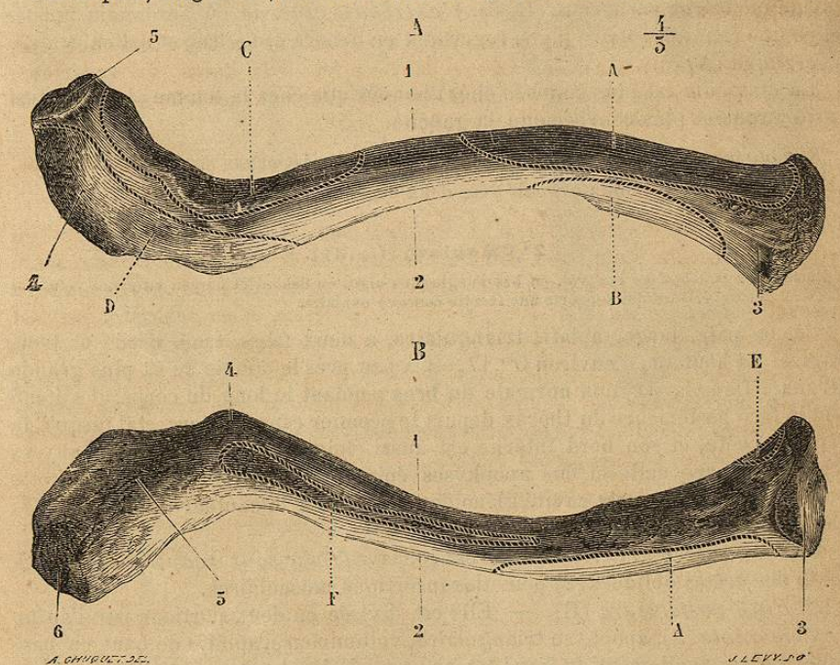

FIG. 18. — *Clavicule du côté gauche* (*).

(*) A. *Face supérieure.* — 1) Bord antérieur. — 2) Bord postérieur. — 3) Extrémité interne. — 4) Extrémité externe. — 5) Facette acromiale.

B. *Face inférieure.* — 1) Bord postérieur. — 2) Bord antérieur. — 3) Facette sternale. — 4) Rugosités pour le ligament conoïde. — 5) Ligne rugueuse pour l'insertion du ligament trapézoïde. — 6) Facette acromiale de la clavicule.

Insertions musculaires. — A. Grand pectoral. — B. Sterno-mastoïdien. — C. Deltoïde. — D. Trapèze. — E. Sterno-hyoïdien. — F. Sous-clavier.

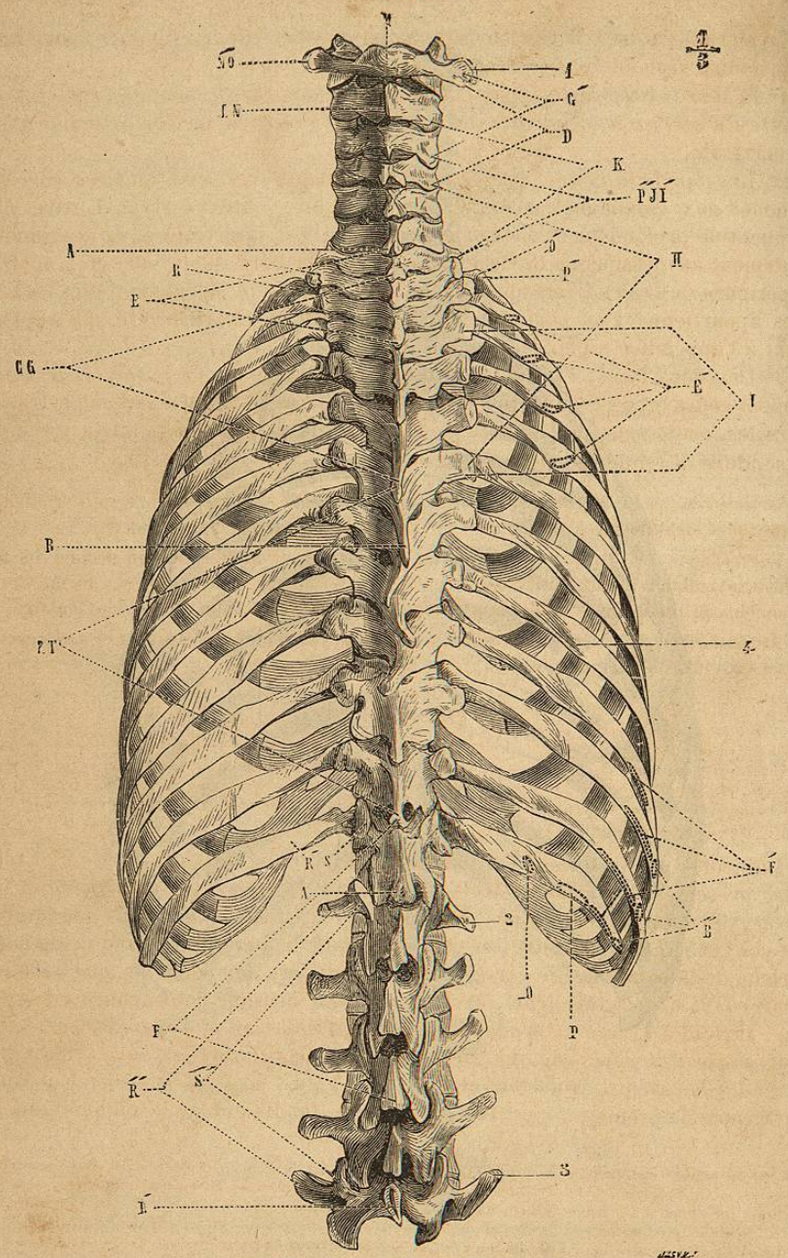

FIG. 17. — *Thorax, face postérieure* (*).

(*) 1) Atlas. — 2) Première vertèbre lombaire. — 3) Cinquième vertèbre lombaire. — 4) Angle des côtes.

Insertions musculaires. — A. Insertion du trapèze aux apophyses épineuses, depuis la sixième vertèbre cervicale A jusqu'à la dixième vertèbre dorsale. — B à B′. Insertions du grand dorsal (sixième vertèbre dorsale à la cinquième vertèbre lombaire). — B″. Insertions costales du grand dorsal. — C. Rhomboïde. — D. Angulaire de l'omoplate. — E. Insertions épineuses du petit dentelé supérieur. —

Le sternum a deux bords latéraux, un bord supérieur, un sommet formé par l'appendice xiphoïde et deux faces.

1° Le *bord supérieur*, épais, offre trois échancrures : une médiane, *fourchette du sternum*, deux latérales convexes d'avant en arrière articulée avec la clavicule.

2° Les *bords latéraux* présentent sept échancrures semi-lunaires correspondant aux cartilages costaux des sept premières côtes; ces échancrures diminuent de profondeur et d'étendue de haut en bas; la première, située immédiatement au-dessous de la facette claviculaire du bord supérieur, et la moitié supérieure de la deuxième appartiennent au manche du sternum ; toutes les autres appartiennent au corps de l'os, sauf la dernière demi-facette, qui appartient à l'appendice xiphoïde.

3° Des deux faces, l'*antérieure* est convexe, bombée, la *postérieure* légèrement concave; on trouve quelquefois sur ces faces des lignes saillantes, transversales, réunissant les échancrures des bords de l'os et indiquant la trace de la soudure des différentes pièces du sternum.

Structures. — Le sternum est un os composé de tissu spongieux, il reçoit par sa face postérieure des filets nerveux venant des cinq premiers nerfs intercostaux.

Variétés. — On trouve quelquefois sur la fourchette du sternum, en dedans des facettes claviculaires, deux petits osselets, *os sus-sternaux*, comparables en forme et en grandeur au pisiforme et adhérents au ménisque de l'articulation sterno-claviculaire.

Articulations. —Le sternum s'articule avec les clavicules et les sept premiers cartilages costaux de chaque côté.

2° Côtes (fig. 16 et 17)

Placer en dedans la face concave, en bas la gouttière qu'elle présente, en avant l'extrémité creusée d'une facette ovalaire. Si la côte n'a pas de face concave (première côte), placer en dedans le bord concave, en haut la face qui possède un tubercule saillant sur ce bord concave, et en arrière de ce tubercule une dépression en gouttière. Dans les deux dernières côtes, l'extrémité antérieure au lieu d'être aussi large que le reste, est effilée et se termine en pointe.

Les côtes ont la forme d'arc osseux aplatis, obliques en bas et en avant ; elles présentent en général trois courbures : 1° une *courbure suivant les faces*, de manière qu'une des faces, l'interne, est concave, tandis que l'autre est convexe ; cette courbure est plus forte dans le quart ou le cinquième postérieur de la côte, où elle correspond à la gouttière des poumons, que dans les quatre cinquièmes antérieurs, et ce changement brusque de courbure est indiqué, surtout à la face externe, par une sorte d'inflexion et d'épaississement appelé *angle des côtes* (fig. 17) ; 2° une *courbure suivant les bords*, telle que pour les deuxième, troisième et quatrième côtes, le bord supérieur et concave (pour la première, c'est le bord interne), tandis que de la cinquième à la

F′. Ses insertions costales. — F. Insertions épineuses du petit dentelé inférieur. — F′. Ses insertions costales. — G. Splénius. — G′. Ses insertions cervicales supérieures. — H. Grand complexus. — I. Insertions inférieures du transversaire du cou. I′. Ses insertions supérieures. — J. Petit complexus. — K. Scalène postérieur. — L. Grand droit postérieur de la tête. — M. Petit droit postérieur. — N. Insertion inférieure du grand oblique. — N′. Ses insertions supérieures. — O. Petit oblique. — PP′. Faisceaux externes du sacro-lombaire (les faisceaux intermédiaires ne sont pas figurés). — P″. Insertion du sacro-lombaire aux vertèbres cervicales. — QQ′. Faisceaux de renforcement inférieur et supérieur du sacro-lombaire (les faisceaux intermédiaires ne sont pas figurés). — RR′. Insertions costales supérieure et inférieure du long dorsal (les faisceaux intermédiaires ne sont pas figurés). — R″ Insertions du long dorsal aux apophxses costiformes lombaires. — SS′. Faisceaux vertébraux supérieur et inférieur du long dorsal (les faisceaux intermédiaires ne sont pas figurés). — S″. Insertions du long dorsal aux apophyses articulaires lombaires. — T. Insertions des faisceaux épineux du long dorsal.

dixième le bord supérieur a la forme d'un *S* italique très allongé, concave en arrière, convexe en avant; 3° une *courbure de torsion*, nulle pour la première côte, à peine sensible pour la deuxième, et qui, pour les autres, fait que la face externe regarde un peu en bas en arrière, un peu en haut en avant.

La *longueur* des côtes, très faible pour la première, augmente graduellement de la deuxième à la huitième, pour diminuer de nouveau jusqu'à la douzième. Les chiffres suivants donnent une idée de ces variations: première côte $0^m,085$; deuxième $0^m,18$; huitième $0^m,32$; dixième $0^m,274$; onzième $0^m,20$; douzième $0^m,113$.

Les côtes se composent d'une extrémité postérieure, d'un corps et d'une extrémité antérieure.

1° L'*extrémité postérieure* présente trois parties : tout à fait en arrière, la *tête de la côte*, pourvue d'une surface articulaire simple pour les première, onzième et douzième côtes, double pour les autres et divisée en deux par une crête saillante; 2° une partie rétrécie ou *col*, rugueuse en arrière; 3° une saillie ou *tubérosité*, située en arrière à la réunion du corps et du col, et sur laquelle se voit une surface articulaire convexe, tournée en bas et en arrière, et surmontée en dehors de rugosités pour des insertions ligamenteuses; elle manque aux deux dernières côtes.

2° Le *corps* offre une face interne concave, pourvue en bas d'une gouttière, *gouttière costale;* une face externe convexe, et deux bords, un supérieur, mousse, légèrement excavé en gouttière ; un inférieur, tranchant, formant la lèvre externe et inférieure de la gouttière costale.

3° L'*extrémité antérieure* est excavée et aussi épaisse que le reste de l'os, sauf pour les onzième et douzième côtes, qui se terminent en pointe.

Caractères distinctifs. — 1° *Première côte.* — Très large, surtout en avant, courte, elle n'a qu'une courbure suivant les bords ; sa tête a une seule facette vertébrale; sa face supérieure présente un tubercule situé près de son bord interne, *tubercule du scalène antérieur*, en arrière et en dehors duquel est une dépression en gouttière, *gouttière de l'artère sous-clavière.*

2° *Deuxième côte.* — Moins large et plus longue que la première, elle a, outre la courbure des bords, une courbure des faces et une très légère courbure de torsion. Vers la partie moyenne de sa face externe se trouve une empreinte rugueuse pour le grand dentelé.

3° La *onzième* et la *douzième côte* n'ont pas de tubérosité ; elles ont une seule facette vertébrale et une extrémité antérieure effilée. La onzième a une gouttière costale très peu marquée; la douzième n'en a pas de trace et n'a pas d'angle des côtes.

Structure. — Elles sont formées de tissu spongieux avec une mince lame enveloppante de tissu compact.

Variétés. — On observe quelquefois des cas d'augmentation du nombre des côtes, tantôt aux dépens des branches antérieures des apophyses transverses des dernières vertèbres cervicales et surtout de la septième, tantôt aux dépens des apophyses costiformes lombaires. On rencontre plus rarement une diminution de nombre.

CHAPITRE IV

OS DU MEMBRE SUPÉRIEUR

Le membre supérieur se compose de quatre segments, qui sont, de la racine vers l'extrémité, l'épaule, le bras, l'avant-bras et la main.

ARTICLE I — OS DE L'ÉPAULE

L'épaule forme une demi-ceinture osseuse entourant la partie supérieure du thorax et constituée en avant par la clavicule, en arrière par l'omoplate; fixée en avant au sternum par des ligaments et reliée à celle du côté opposé par le ligament interclaviculaire, elle est tout à fait libre en arrière, ou l'omoplate ne fait que s'appliquer sans adhérence sur la face postérieure du thorax.

1° Clavicule (fig. 18).

Placer en dehors l'extrémité aplatie de l'os, en bas la face la plus rugueuse et creusée d'une gouttière, en avant la convexité de la courbure de la partie interne de l'os.

Cet os pair, long de $0^m,15$ environ, est dirigé en dehors, en arrière et un peu

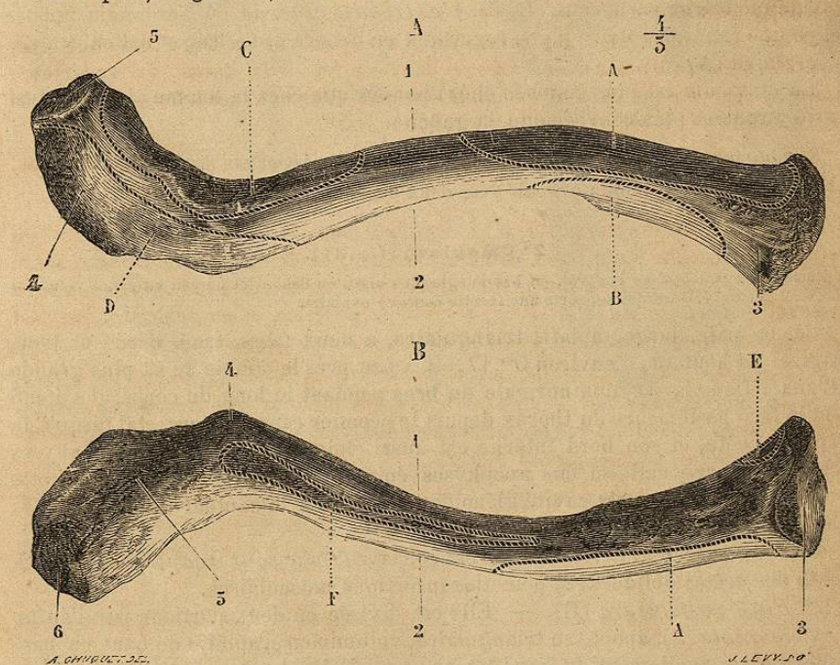

FIG. 18. — *Clavicule du côté gauche* (*).

(*) A. *Face supérieure.* — 1) Bord antérieur. — 2) Bord postérieur. — 3) Extrémité interne. — 4) Extrémité externe. — 5) Facette acromiale.

B. *Face inférieure.* — 1) Bord postérieur. — 2) Bord antérieur. — 3) Facette sternale. — 4) Rugosités pour le ligament conoïde. — 5) Ligne rugueuse pour l'insertion du ligament trapézoïde. — 6) Facette acromiale de la clavicule.

Insertions musculaires. — A. Grand pectoral. — B. Sterno-mastoïdien. — C. Deltoïde. — D. Trapèze. — E. Sterno-hyoïdien. — F. Sous-clavier.