4° *Rotation de la face antérieure du tronc du même côté.* — Petit oblique de l'abdomen, splénius, long dorsal, faisceaux supérieurs du long du cou.

5° *Rotation du coté opposé.* — Grand oblique de l'abdomen, transversaire épineux, faisceaux inférieurs du long du cou.

Mouvements de la tête; mécanisme des articulations de l'atlas, de l'axis et de l'occipital. — Les mouvements de la tête sur le rachis sont de trois espèces: 1° des mouvements de rotation, par lesquels la face se tourne à droite ou à gauche; 2° des mouvement de flexion et d'extension, par lesquels la tête s'incline en avant ou se relève; 3° des mouvements d'inclinaison latérale, par lesquels la tête s'incline à droite et à gauche; les premiers se passent dans l'articulation de l'atlas et de l'axis, les deuxièmes et les troisièmes dans celle de l'atlas et de l'occipital.

1° *Mécanisme de l'articulation atloïdo-axoïdienne (mouvement de rotation).* — La tête tourne autour d'un axe vertical passant par l'apophyse odontoïde; dans la position normale de la tête regardant directement en avant, l'atlas (fig. 37, 2) repose par sa crête transversale sur la crête mousse analogue des facettes articulaires supérieure du corps de l'axis; les facettes articulaires sont donc toutes les deux en contact par des surfaxes convexes, et il reste en avant et en arrière un vide rempli par la synovie et les parties molles. Dès que l'atlas abandonne cette position, la crête de sa facette articulaire descend d'un côté en avant, de l'autre en arrière, et d'un côté la demi-facette antérieure de l'atlas (4) correspond à la demi-facette postérieure de l'axis, avec laquelle elle concorde parfaitement, tandis que de l'autre sa demi-facette postérieure (3) s'applique sur la demi-facette antérieure de l'axis. Il exécute donc autour de l'apophyse odontoïde non seulement un simple mouvement de rotation, mais un double mouvement en pas de vis, grâce auquel la tête s'abaisse en même temps qu'elle tourne (voy. la figure); ceci se voit facilement si on scie horizontalement l'arc antérieur de l'atlas et l'apophyse odontoïde; en imprimant des mouvements à l'atlas sur l'axis, on voit à chaque mouvement de rotation l'atlas s'abaisser et l'apophyse odontoïde dépasser la surface de la coupe de l'atlas, si la coupe a été pratiquée la tête maintenue dans la position droite. L'excursion totale de ce mouvement est de 60° au plus.

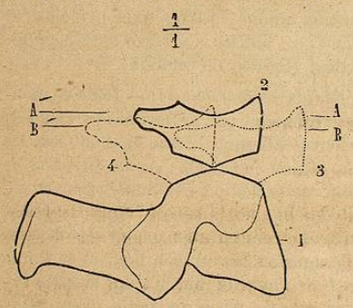

Fig. 37. — *Mécanisme de l'articulation atloïdo-axoïdienne* (*).

2° *Mécanisme de l'articulation occipito-atloïdienne.* — Elle a deux espèces de mouvement; flexion et extension d'une part, inclinaison latérale de l'autre.

Les mouvements de *flexion* et d'*extension* s'exécutent autour d'un axe transversal, qui passe par le bord externe supérieur des deux facettes atloïdiennes et traverse les apophyses mastoïdes. L'excursion de ce mouvement est d'environ 45°.

Les mouvements d'*inclinaison latérale* se font autour d'un axe antéro-postérieur, situé plus haut que le précédent, à cause de la différence de courbure des condyles de l'occipital dans le sens antéro-postérieur et dans le sens transversal. L'inclinaison de la tête s'accompagne d'un léger mouvement de rotation, par lequel, en même temps que la tête s'incline à droite, la face se tourne du côté gauche.

(*) 1) Coupe antéro-potérieure et latérale de l'axis passant par le milieu d'une de ses deux facettes articulaires supérieures; elle représente en même temps la projection de celle du côté opposé. — 2) Coupe antéro-postérieure de l'atlas passant par une de ses masses latérales, dans la position droite, de la tête; elle représente en même temps la projection de celle du côté opposé. — 3, 4) Positions prises par les deux facettes de droite et de gauche de l'atlas dans la rotation de la tête. — A,A'.Ligne de niveau des condyles de l'occipital dans la position droite de la tête. — B, B'. Ligne de niveau des condyles dans la rotation de la tête; la distance entre ces deux lignes mesure l'abaissement de la tête dans la rotation.

Ces différents mouvements sont limitées par la rencontre des os et par la résistance des ligaments, et surtout des ligaments odontoïdiens latéraux. Ils sont tendus tous les deux dans la flexion, tandis que dans l'inclinaison latérale et dans la rotation celui du côté opposé est seul tendu.

Muscles moteurs. — 1° *Rotation de la tête du même côté.* — Splénius, grand droit postérieur, grand oblique de la tête, grand droit antérieur, petit droit antérieur.

2° *Rotation du côté opposé.* — Sterno-mastoïdien, trapèze, grand complexus.

3° *Flexion.* — Grand droit antérieur de la tête; petit droit antérieur, droit latéral, muscles de la région sus et sous-hyoïdien (accessoirement).

4° *Extension.* — Trapèze splénius, grand complexus, grand et petit droits postérieurs de la tête, petit oblique de la tête.

5° *Inclinaison latérale.* — Trapèze, splénius, petit complexus, petit oblique de la tête, droit latéral, sterno-mastoïdien.

CHAPITRE II

ARTICULATIONS DU CRANE

1° Suture du crâne

On trouve pour ces articulations une substance fibreuse (improprement appelée *cartilage sutural*), interposée entre les surfaces osseuses en contact et renforcée par le périoste qui se continue d'un os sur l'autre.

Entre l'occipital et le corps du sphénoïde, cette substance est du véritable cartilage, qui disparait de très bonne heure par la soudure des deux os.

Le trou déchiré antérieur est comblé par du tissu connectif, dont la partie inférieure, sous forme de lame membraneuse, s'étend de l'occipital aux grandes ailes du sphénoïde, en passant sur le sommet du rocher et en contractant des adhérences avec la partie cartilagineuse de la trompe d'Eustache.

On trouve encore d'autres ligaments, qui servent en général à compléter des trous ou des canaux osseux.

2° Articulation temporo-maxillaire

C'est une articulation à ménisque du genre des articulations *condyliennes.*

Surfaces articulaires. — Le *condyle* du maxillaire inférieur, dont le grand axe presque transversal est dirigé un peu en avant et en dehors, présente une facette elliptique fortement convexe d'arrière en avant, qui empiète plus sur la face antérieure que sur la face postérieure. Du côté du temporal, on trouve une surface convexe d'une courbure de $0^m,01$ de rayon, formée par la *racine transverse* de l'apophyse zygomatique et se continuant en arrière avec la partie antérieure concave de la cavité glénoïde. Une très mince couche de cartilage recouvre ces surfaces.

Les surfaces osseuses ne sont pas en contact immédiat; elles sont séparées par un *ménisque* fibreux qui divise l'articulation en deux articulations distinctes; ce ménisque est elliptique, à grand diamètre transversal; ses deux faces concaves se moulent sur les deux courbures convexes de la racine transverse et du condyle, et regardent, la supérieure en avant, l'inférieure en

arrière, à cause de l'obliquité du ménisque ; sa partie médiane, plus mince est quelquefois percée d'un orifice.

Synoviales. — La capsule synoviale adhérant circulairement aux bords du ménisque, il y a en réalité deux synoviales distinctes : la *supérieure*, plus lâche, s'attache en avant au bord antérieur de la racine transverse, en arrière à la partie la plus profonde de la cavité glénoïde en avant de la scissure de Glaser, en dehors au tubercule externe de l'apophyse zygomatique, en dedans près de la suture sphéno-temporale un peu en dehors de l'épine du sphénoïde; la synoviale *inférieure* s'insère aux bords de la facette du condyle; sa partie antérieure et interne donne attache, ainsi que le ménisque, à un faisceau du ptérygoïdien externe.

Tout l'espace compris entre la partie postérieure de l'articulation et la paroi antérieure du conduit auditif est rempli par une masse molle élastique, riche en veines, comprimée ou dilatée suivant les mouvements de la mâchoire.

Ligaments. — Ils sont au nombre de trois: 1° un *ligament latéral externe* fort, qui va obliquement en bas et en arrière du tubercule externe de l'apophyse zygomatique à la partie externe du col du condyle: 2° un *ligament latéral interne*, qui naît de l'épine du sphénoïde et de la partie voisine de l'écaille du temporal et se divise en deux faisceaux: l'un, postérieur, plus court, allant à la partie interne du col du condyle; l'autre, antérieur, plus long, allant à l'épine dentaire *(ligament sphéno-maxillaire)*; entre les deux, passe l'artère maxillaire interne; 3° le *ligament stylo-maxillaire*, allant de l'apophyse styloïde à l'angle de la mâchoire; il n'est qu'un épaississement de l'aponévrose parotidienne profonde.

Nerfs. — Ils viennent de l'auriculo-temporal, du massétérin et du temporal profond postérieur.

Mécanisme. — L'articulation temporo-maxillaire constitue en réalité quatre articulations distinctes : deux supérieures, deux inférieures, qui forment par leur réunion, à cause de la dépendance des deux moitiés du maxillaire inférieur, une articulation *conjuguée double*.

Dans l'articulation *supérieure* (ménisque et racine transverse), le ménisque représente la partie mobile ; il se meut, en entraînant avec lui le condyle de la mâchoire, autour d'un axe transversal, commun aux deux articulations de droite et de gauche et qui passerait à peu près au point d'insertion supérieur du ligament latéral externe

Dans l'articulation *inférieure* (condyle et ménisque), le ménisque représente la partie fixe, et le condyle roule autour d'un axe transversal commun aux deux articulations de droite et de gauche et répondant à peu près à l'insertion inférieure du ligament latéral externe.

Les mouvements de totalité de la mâchoire sont de trois espèces : 1° abaissement et élévation ; 2° mouvement en avant et en arrière; 3° mouvements de latéralité. Dans les deux premiers mouvements le mécanisme est identique dans les articulations de droite et de gauche.

1° *Abaissement et élévation* (ouverture et occlusion de la bouche). — Dans l'abaissement il y a deux mouvements distincts, pouvant se passer en deux temps successifs ou en un seul temps; supposons-les d'abord se passant en deux temps successifs.

Premier temps (fig. 38, A). Le mouvement se passe dans l'articulation supérieure ; le ménisque se porte d'arrière en avant sous la racine transvérse, en entraînant avec lui le condyle et toute la mâchoire inférieure; il n'y a aucun mouvement dans l'articulation inférieure; la mâchoire est projetée en avant et s'abaisse en totalité de toute la distance verticale existant entre le niveau du fond de la cavité glénoïde et le niveau inférieur de la racine transverse, de façon qu'il y a un léger écartement des mâchoires.

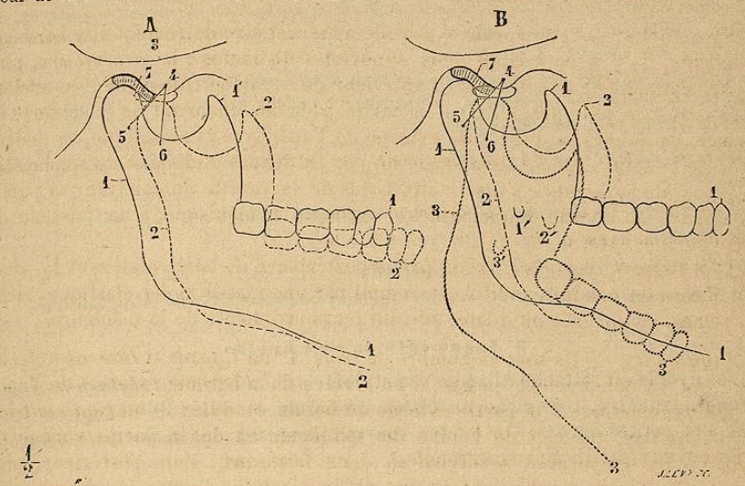

Fig. 38. — *Mécanisme de l'articulation temporo-maxillaire, figure schématique* (*).

Deuxième temps (B). Le mouvement se passe dans l'articulation inférieure; le condyle, une fois arrivé avec le ménisque sous la racine transversale, tourne autour de son axe, tandis que le ménisque reste immobile, d'où abaissement du maxillaire.

Ces deux mouvements, au lieu de se faire en deux temps et successivement, se font ordinairement en un seul temps et simultanément; dans ce cas, en même temps que le ménisque est entraîné en avant dans l'articulation supérieure, le condyle subit un double mouvement: un mouvement de translation, dans lequel il suit le ménisque, et un mouvement de rotation autour de l'axe de l'articulation inférieure, par lequel la mâchoire est abaissée (1).

L'abaissement est limité par la résistance des ligaments et surtout du ligament latéral externe.

Dans l'élévation les phénomènes inverses se passent.

2. *Mouvements en avant et en arrière (projection et rétrogradation).* — Soit par exemple le mouvement en avant; ce mouvement est identique au premier temps du mouvement d'abaissement, auquel il n'y a qu'à se reporter (A). Ce mouvement peut se borner là, et par conséquent se passer exclusivement dans l'articulation supérieure, ou être suivi d'un léger mouvement d'élévation se passant dans l'articulation inférieure et destiné à rétablir le contact des maxillaires qui se sont écartés dans le premier temps.

(*) A. *Mouvement en avant du maxillaire inférieur.* — 1) Maxillaire inférieur. — 2) Sa nouvelle position. — 3) Arcade zygomatique. — 4) Tubercule externe de l'apophyse zygomatique et insertion du ligament latéral externe. — 5, 6) Points d'insertion inférieurs du ligament latéral externe. — 7) Ménisque dans ses deux positions, ancienne (ombré) et nouvelle (indiqué au trait).

B. *Mouvement d'abaissement du maxillaire inférieur.* — 1) Position primitive de l'os. — 2) Position intermédiaire, ou premier temps de l'abaissement. — 3) Position finale, ou dernier temps de l'abaissement. — 1', 2', 3') Positions successives que prend l'orifice supérieur du canal dentaire; les autres chiffres comme à la figure précédente.

(1) Dans ces mouvements du maxillaire inferieur, l'orifice supérieur du canal dentaire subit des déplacements assez notables, dont on peut se convaincre en examinant sur la fig. 38, B les positions diverses 1', 2', 3' que prend cet orifice.

3° *Mouvements de latéralité.* — Dans ce cas, les mouvements diffèrent dans les articulations de droite et de gauche. D'un côté les mouvements se passent comme dans la projection en avant, c'est-à-dire que le condyle se porte sous la racine transverse; de l'autre côté le condyle reste enfoncé dans la cavité glénoïde et ne fait que tourner autour d'un axe vertical et pivoter sur lui-même pour permettre les mouvements du condyle opposé. Dans ces mouvements, qui ont pour résultat un frottement des molaires supérieures contre les inférieures, ordinairement chacun des condyles sert alternativement de pivot à celui du côté opposé.

Muscles moteurs. — 1° *Abaissement.* — Digastrique, muscles sous-hyoïdiens, peaucier.

2° *Elévation.* — Masséter, temporal, ptérygoïdien interne.

3° *Mouvement en avant.* — Ptérygoïdien interne.

4° *Mouvement en arrière.* — Digastrique.

5° *Mouvements de latéralité.* — Ptérygoïdiens interne et externe et digastrique.

3° Ligaments de l'os hyoïde

L'os hyoïde est rattaché à l'apophyse styloïde par un ligament *stylo-hyoïdien*, arrondi, jaunâtre, très riche en fibres élastiques, et allant de l'apophyse styloïde aux petites cornes. On trouve souvent dans son épaisseur deux ou trois petits noyaux cartilagineux arrondis.

CHAPITRE III

ARTICULATIONS DU THORAX

I. ARTICULATION DU STERNUM (fig 39)

Rarement le sternum forme, même chez l'adulte, un os complet; ordinairement il se compose de trois pièces : la poignée, le corps et l'appendice xiphoïde, réunies par deux symphyses. On trouve, en effet, entre les surfaces osseuses recouvertes d'une mince couche de cartilage un disque de tissu fibreux, épais de $0^m,006$ entre la poignée et le corps (8), un peu moins entre le corps et l'appendice; quelquefois le disque supérieur présente une cavité, et il peut y avoir une véritable articulation. La réunion du corps et de la poignée peut se faire sous un angle plus ou moins obtus. En avant du sternum se trouvent des faisceaux fibreux obliques, entre-croisés, très adhérents à l'os, en arrière des faisceaux longitudinaux lâches.

II. CARTILAGES COSTAUX (fig. 16)

Ce sont des lames élastiques qui complètent l'arc costal et prolongent jusqu'au sternum les côtes dont ils ont la forme générale. Les sept premiers s'articulent avec les sept facettes latérales des bords du sternum; les trois suivants avec les bords inférieurs des cartilages sus-jacents; les deux derniers sont tout à fait libres dans les parois abdominales. Quelquefois le huitième arrive jusqu'au sternum (fig. 39).

Leur longueur suit à peu près les mêmes variations que celle des côtes; elle augmente du premier ($0^m,035$) au septième ($0^m,08$) et diminue ensuite jusqu'au

dixième ($0^m,06$); les onzième et douzième sont très courts et n'ont guère plus de $0^m,01$ à $0^m,15$. En général, sauf pour le deuxième, qui a la même épaisseur partout, et pour le premier, qui est plus en dedans, leur largeur diminue vers leur extrémité sternale; cette diminution est plus sensible pour les derniers.

Leur direction varie en raison de la position des extrémités antérieures des côtes par rapport au sternum: le premier est un peu oblique en bas et en dedans, le deuxième à peu près horizontal; les suivants sont obliques en haut vers le sternum, et d'autant plus qu'ils sont plus inférieurs; seulement, à partir du cinquième ou du sixième, ce n'est qu'après avoir suivi pendant quelque temps la direction des côtes qu'ils se recourbent en haut pour atteindre le sternum.

Ils sont formés par du cartilage hyalin enveloppé d'un périchondre épais. Par les progrès de l'âge, ils deviennent le siège d'altérations diverses, et principalement d'une ossification qui leur enlève une partie de leur élasticité.

III. ARTICULATIONS DES DIVERSES PIÈCES DU THORAX

Le sternum, les cartilages costaux, les côtes et les vertèbres sont reliés entre eux par des articulations nombreuses, articulations costo-vertébrales, chondro-costales, chondro-sternales.

1° Articulation costo-vertébrales

Préparation. — Pour voir le ligament interosseux costo-vertébral, sa continuité avec le disque intervertébral et les deux synoviales distinctes, enlever par un trait de scie transversal et vertical toute la partie antérieure saillante de la tête de la côte. Pour voir le ligament cervico-transversaire inférieur, situé entre le col de la côte et l'apophyse transverse, faire une coupe horizontale du col de la côte et de l'apophyse transverse.

Les côtes s'articulent avec les vertèbres par leur tête, *articulation costo-vertébrale* proprement dite, et par leur tubérosité, articulation *costo-transversaire;* enfin des ligaments rattachent le col de la côte aux apophyses transverses, *ligaments cervico-transversaires.*

A. *Articulations costo-vertébrales* (fig. 84). — Ce sont des *arthrodies.* La tête de la côte présente un angle saillant mousse et deux demi-facettes reçues dans une cavité de réception formée par les demi-facettes des corps des vertèbres et le disque intervertébral. Un ligament demi-articulaire (5), allant de la tête de la côte au disque intervertébral, sépare l'articulation en deux, une supérieure, une inférieure, ayant chacune une synoviale.

Les premières, onzièmes et douzièmes côtes, s'articulant avec une seule vertèbre, n'ont pas de ligament interosseux, et il n'y a pour leur articulation qu'une seule synoviale.

L'articulation est renforcée en avant par un ligament assez fort, *ligament costo-vertébral antérieur* ou *rayonné*, allant en éventail de la tête de la côte à la partie voisine du corps des vertèbres (4), et qu'on peut diviser en trois faisceaux, dont le supérieux et l'inférieur sont surtout très distincts.

B. *Articulation costo-transversaire* (fig. 38). — Ce sont des *énarthroses* rudimentaires. Les apophyses transverses des dix premières vertèbres dorsales présentent des facettes concaves, les tubérosités des côtes des facettes convexes regardant en bas et en arrière. Une synoviale lâche réunit les deux surfaces osseuses. On trouve pour cette articulation un ligament très fort, *ligament*