CHAPITRE V

ARTICULATIONS DU MEMBRE INFÉRIEUR

ARTICLE I — ARTICULATIONS DU BASSIN

Les articulations du bassin sont, outre les articulations sacro-coccygiennes et coccygiennes, déjà écrites à propos de la colonne vertébrale : 1° l'articulation du sacrum avec l'os iliaque ou sacro-iliaque ; 2° l'articulation des deux os iliaques entre eux, ou symphyse pubienne ; enfin, des articulations à distance : ligaments iléo-lombaire, ligaments sacro-sciatiques et membrane obturatrice.

1° Articulation sacro-iliaque

On la considère comme une symphyse, quoiqu'elle présente une véritable synoviale.

Surfaces articulaires. — Ce sont les surfaces auriculaires du sacrum et de l'os iliaque ; presque planes chez l'enfant, irrégulières et rugueuses chez l'adulte, elles sont recouvertes d'une couche de cartilage, hyalin dans la profondeur, fibreux superficiellement, et plus épais sur le sacrum que sur l'os iliaque. Ces surfaces sont inclinées en haut, en arrière et en dedans, de façon que le sacrum, dans la station droite, au lieu de former un coin à base postérieure enfoncé entre les os iliaques, et tendant à résister aux pressions venant d'en haut, forme un coin à base inférieure agissant en sens opposé ; cet effet est contrebalancé par ces rugosités et des saillies, par lesquelles les deux os s'engrènent exactement.

Synoviale. — Fortement tendue en arrière, entre les surfaces articulaires, elle s'attache en avant sur les faces antérieures du sacrum et de l'os iliaque, à une petite distance du revêtement cartilagineux des facettes articulaires, de façon à former là un petit cul-de-sac, où la synoviale peut s'accumuler.

Ligaments. — En avant, en haut et en bas, la synoviale est renforcée par des faisceaux fibreux, décrits à part sous le nom de *ligaments antérieur*, *supérieur* et *inférieur*. En arrière, l'excavation profonde triangulaire comprise entre lez tubérosités iliaques et le sacrum, est remplie par une masse ligamenteuse très puissante, dont les fibres profondes transversales, entremêlées de tissu graisseux, forment le *ligament sacro-iliaque interrosseux*, tandis que les fibres superficielles, obliques en dedans, verticales en dehors, constituent le *ligament sacro-iliaque postérieur* (A, 3).

Nerfs. — Cette articulation reçoit à sa partie postérieure des filets des trois nerfs sacrés supérieurs.

2° Symphyse du pubis

Surfaces articulaires. — Elles sont formées en arrière par une facette elliptique convexe, à crêtes rugueuses transversales, parallèle à celle du côté opposé, dont elle est écartée de $0^m,008$ environ ; en avant, les surfaces, coupées obliquement aux dépens de la face antérieure de l'os, interceptent entre elles un

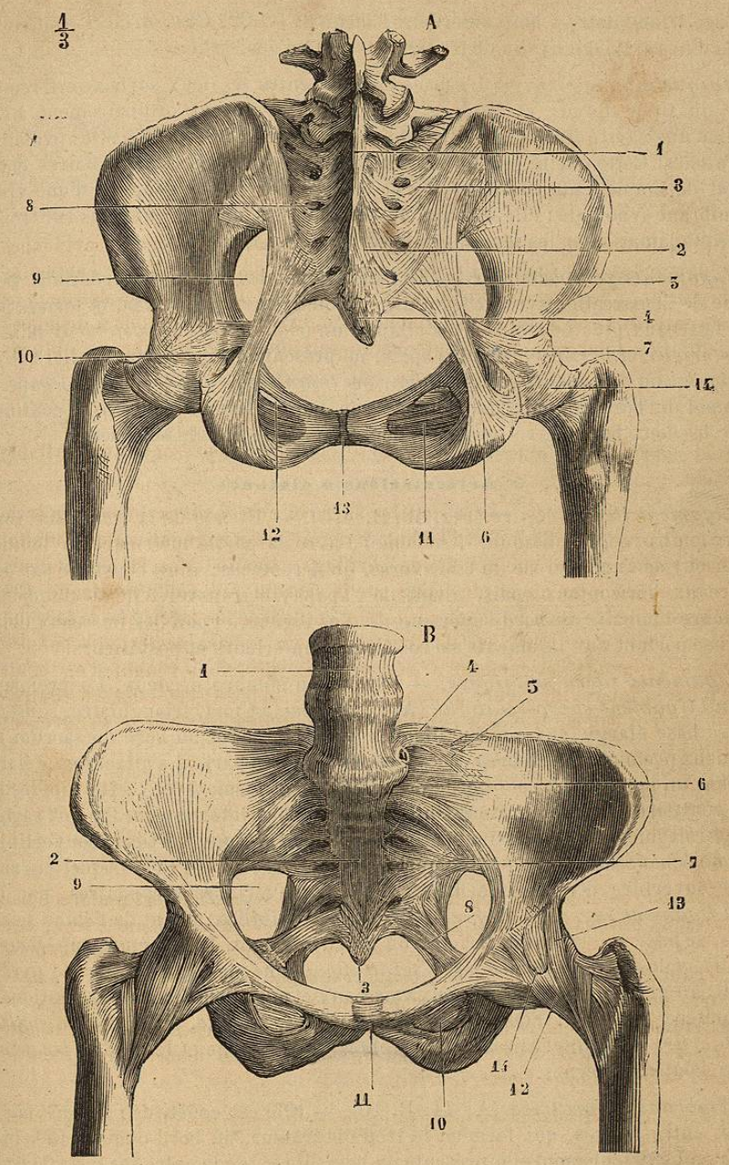

FIG. 48. — *Ligaments du bassin* (*).

(*) A. *Face postérieure.* — 1) Crête sacrée. — 2) Ligaments sacro-coccygiens postérieurs. — 3) Ligament sacro-iliaque postérieur. — 4) Ligaments coccygiens postérieurs. — 5, 6) Grand ligament sacro-sciatique. — 7) Petit ligament sacro-sciatique. — 8) Trous sacrés postérieurs. — 9) Grande échancrure sacro-sciatique. — 10) Petite échancrure sciatique. — 11) Membrane obturatrice. — 12) Gouttière obturatrice. — 13) Symphyse pubienne. — 14) Partie postérieure de la capsule coxo-fémorale.
B. *Face antérieure.* — 1) Vertèbre lombaire. — 2) Face antérieure du sacrum. — 3) Coccyx. —

espace triangulaire à base antérieure, large de $0^m,02$. Ces surfaces sont revêtues d'un cartylage hyalin de $0^m,002$ à $0^m,003$ d'épaisseur.

Disque interpubien. — L'espace existant entre les deux surfaces est rempli par du tissu fibreux et fibro-cartilagineux, présentant ordinairement à son milieu une cavité étroite, qui n'existe qu'en arrière, entre les facettes ovalaires parallèles. Cette cavité peut présenter toutes les variétés intermédiaires entre l'état de simple fente rudimentaire et celui d'une cavité pourvue d'une vraie membrane synoviale ; elle manque souvent chez les hommes (une fois sur trois), presque jamais chez les femmes : elle est quelquefois double.

Ligaments périphériques. — Ils sont au nombre de quatre, continus sans ligne de démarcation avec le tissu fibreux du disque interpubien, et formés par des faisceaux plus ou moins épais allant d'un os à l'autre ; le *postérieur* mince, l'*antérieur* et le *supérieur* plus épais, ne présentent rien de particulier ; l'*inférieur*, ou *ligament sous-pubien*, ou *triangulaire*, très épais, occupe le sommet de l'arcade pubienne, et par son bord inférieur concave se continue avec les deux bords de cette arcade, dont il émousse l'angle supérieur.

3° Articulations à distance

Ligament iléo-lombaire (Fig. 48, B, 4, 5). — Étendu de la cinquième vertèbre lombaire à l'os iliaque, il se confond avec la partie inférieure du feuillet antérieur de l'aponévrose du transverse, qu'il renforce ; il est constitué par des faisceaux horizontaux épais, allant de l'apophyse transverse de la cinquième vertèbre lombaire au bord supérieur de l'os iliaque, et par des faisceaux obliques se portant aux ligaments sacro-iliaques antérieurs et postérieurs.

Ligaments sacro-sciatiques. — Ils sont au nombre de deux. Le premier, *grand ligament sacro-sciatique* (A, 5, 6), épais et fort, triangulaire, s'insère par sa base élargie aux épines iliaques postérieures, et au bord du sacrum et des deux premières vertèbres coccygiennes ; d'autre part, il s'attache en s'élargissant un peu à la lèvre interne de l'ischion, et forme avec cette tubérosité une gouttière pour l'obturateur interne ; son bord interne concave fait partie du détroit inférieur du bassin, son bord externe, presque vertical, convertit la grande échancrure sciatique, comprise entre le sacrum et l'os iliaque, en une vaste ouverture divisée elle-même en deux ouvertures secondaires, par le *petit ligament sacro-sciatique* (A, 7), faisceau fibreux, allant de l'épine sciatique, se jeter sur la face antérieure du grand ligament. L'ouverture supérieure (A, 9) ovale, *grande échancrure sciatique*, donne passage au muscle pyramidal, au grand nerf sciatique, aux vaisseaux et aux nerfs fessiers, ischiatiques et honteux internes ; l'ouverture inférieure, plus étroite, triangulaire, *petite échancrure sciatique*, laisse passer l'obturateur interne et le nerf et les vaisseaux honteux internes.

Membrane obturatrice (A, 11, B, 10). — Elle est constituée par des faisceaux entre-croisés, qui ferment le trou obturateur, au bord duquel elle s'insère ; en haut seulement elle présente un bord libre, tendu entre les deux lèvres de la gouttière obturatrice, et circonscrit avec cette gouttière un orifice (A, 12),

4, 5) Ligament iléo-lombaire. — 6) Ligament sacro-iliaque supérieur. — 7) Ligament sacro-iliaque antérieur. — 8) Petit ligament sacro-sciatique. — 9) Grande échancrure sciatique. — 10) Membrane obturatrice. — 11) Symphyse du pubis. — 12) Capsule de l'articulation coxo-fémorale. — 13) Ligament de Bertin. — 14) Bourse séreuse du psoas.

pour le passage du nerf et des vaisseaux obturateurs. Elle sépare l'un de l'autre les deux muscles obturateurs interne et externe qui y prennent des insertions.

4° Du Bassin, considéré dans son ensemble

1° *Conformation du bassin.* — A. *Surface extérieure.* — Elle présente, en avant, la symphyse du pubis, les branches du pubis et le trou obturateur ; sur les côtés, le reste de la face externe de l'os iliaque et les cavités cotyloïdes, en arrière la face postérieure du sacrum et du coccyx et les ligaments sacro-sciatiques.

B. *Surface intérieure.* — Beaucoup plus importante à cause de son rôle dans le mécanisme de l'accouchement, elle est divisée en deux parties par un étranglement circulaire, constitué sur les côtés par la crête du détroit supérieur de l'os iliaque, en arrière par la base même du sacrum, en avant par la crête pectinéale, c'es le *détroit supérieur* du bassin ; la partie de l'excavation située au dessus du détroit supérieur forme le *grand bassin ;* la partie située au-dessous forme le *petit bassin.*

Le *grand bassin*, largement échancré en avant, offre en arrière l'angle sacro-vertébral ou *promontoire*, et sur les côtés les fosses iliaques internes.

Le *petit bassin* est limité par deux ouvertures : l'une supérieure, l'autre inférieure, appelées *détroits* à cause de leur étroitesse par rapport à l'excavation intermédiaire. Le *détroit supérieur* a une forme variable, que l'on peut rattacher, avec Weber, aux quatre formes suivantes : ovalaire, circulaire, carrée et triangulaire ; son diamètre transversal l'emporte sur son diamètre antéro-postérieur diminué encore par la saillie du promontoire. Le *détroit inférieur* présente en avant une échancrure, l'*arcade pubienne ;* dans le reste de son étendue il est limité par la tubérosité de l'ischion, le bord interne du grand ligament sacro-sciatique et le coccyx en arrière. L'excavation du petit bassin présente : 1° en avant, sur la ligne médiane, la symphyse du pubis fortement inclinée en bas et en arrière et plus en dehors le trou obturateur et les branches osseuses qui le circonscrivent ; 2° en arrière la surface osseuse sacro-coccygiennne presque plane dans la région de la première et de la deuxième vertèbre sacrée, concave dans le reste de son étendue ; 3° sur les côtés deux surfaces quadrangulaires lisses, correspondant au fond de la cavité cotyloïde et plus en arrière la grande et la petite échancrure sciatique.

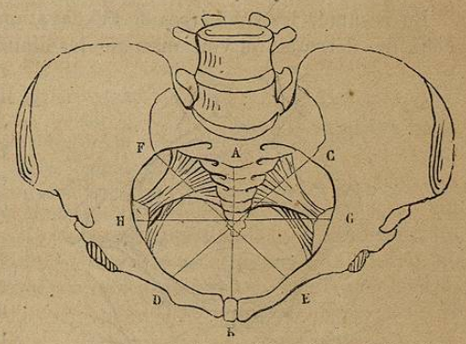

Fig. 49. — *Détroit supérieur du bassin* (*).

2° *Différences sexuelles du bassin.* — Elles tiennent aux usages spéciaux du bassin chez la femme ; leur formule générale est celle-ci : prédominance des diamètres horizontaux chez la femme, des diamètres verticaux chez l'homme.

Chez la femme le sacrum est plus large, plus concave, le promontoire moins

(*) A B. Diamètre antéro-postérieur. — G H. Diamètre transversal. — N O, E F. Diamètres obliques.

saillant, ce qui donne au détroit supérieur la forme elliptique ; les fosses iliaques sont plus horizontales, les épines iliaques plus écartées ; le petit bassin est moins profond, mais plus spacieux ; il diminue moins rapidement de capacité de haut en bas ; le détroit inférieur est plus grand ; l'arcade pubienne a une courbure plus large ; ses bords sont déjetés en avant et en dehors ; elle forme un angle de 95° ; le trou obturateur est triangulaire.

Chez l'homme on trouve les caractères inverses : le détroit supérieur, à cause de la saillie du promontoire, a la forme d'un cœur de carte à jouer ; le sacrum est plus long, plus étroit, plus droit ; les branches du pubis convergent fortement en avant vers la symphyse ; l'angle de l'arcade pubienne est de 75° ; le trou obturateur est ovalaire.

3° *Mesures du bassin. — Diamètres du bassin.* — Ces mesures, n'ayant d'utilité qu'au point de vue de l'accouchement, seront données d'après des bassins de femme. Voici le tableau des différents diamètres du détroit supérieur, du détroit inférieur et de l'excavation (c'est-à-dire d'un plan passant par le milieu de la symphyse et la ligne d'union de la deuxième et de la troisième vertèbre sacrée).

	DIAMÈTRE ANTÉRO-POSTÉRIEUR	DIAMÈTRE TRANSVERSAL	DIAMÈTRE OBLIQUE
Détroit supérieur.	$0^m,11$	$0^m,135$	0^m12 (1).
Excavation.	$0^m,13$	$0^m,115$	$0^m,135$ (2).
Détroit inférieur.	$0^m,11$ ($0^m,13$)	$0^m,11$	$0^m,11$ (3).

En résumé, les diamètres de l'excavation sont plus grand en général que ceux des détroits ; on voit aussi que les diamètres prédominants ne sont pas les mêmes pour les diverses régions. Grâce à la mobilité du coccyx, le diamètre antéro-postérieur du détroit inférieur peut, lorsque cet os est repoussé en arrière, être porté de $0^m,11$ à $0^m,13$.

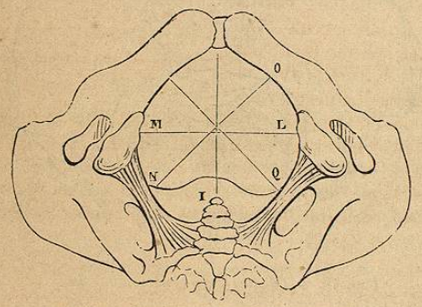

Fig. 50. — *Détroit inférieur du bassin* (*).

La *profondeur* du petit bassin est beaucoup plus grande en arrière, où elle atteint $0^m,135$, mesure d'une ligne allant du promontoire au milieu de la ligne qui joint les deux ischions ; en avant elle a pour mesure la hauteur de la symphyse pubienne $0^m,04$ à $0^m,045$.

L'*axe du bassin* est une ligne également distante des points opposés de ses parois. A cause de la direction à peu près plane de la face antérieure des deux premières vertèbres sacrées, cet axe doit être divisé en deux parties : une supérieure rectiligne faisant dans la station droite avec le plan du détroit supérieur un angle de 90°, et qui prolongée passerait près de l'ombilic, et une partie inférieure courbe concentrique à la courbure des trois dernières vertèbres sacrées et du coccyx.

(1) Ligne allant de l'articulation sacro-iliaque à l'éminence iléo-pectinée du côté opposé.
(2) Ligne allant du bord supérieur de la grande échancrure sciatique au bord supérieur de la gouttière obturatrice du côté opposé.
(3) Ligne allant du milieu du grand ligament sacro-sciatique à la réunion des deux branches inférieures du pubis et de l'ischion.

(*) I K. Diamètre antéro-postérieur. — M L. Diamètre transverse. — N O, Q R. Diamètres obliques.

Inclinaison du bassin. — On appelle inclinaison du bassin l'angle que le plan du détroit supérieur ou une ligne allant du promontoire à la partie supérieure de la symphyse fait avec l'horizon. Cet angle est d'environ 60° chez la femme dans la station droite ordinaire ; il est un peu plus faible chez l'homme ; il varie du reste chez le même individu avec le degré d'écartement et avec la rotation des fémurs. L'angle que fait avec l'horizon le détroit inférieur ou une ligne allant de la pointe du coccyx au bord intérieur de la symphyse est plus variable ; il a environ 10°.

Mécanisme du bassin. — Comme il n'y a à peu près aucune mobilité des pièces du bassin les unes sur les autres, en exceptant le coccyx, les articulations pubiennes et sacro-iliaques ne servent guère qu'à augmenter l'élasticité de l'ensemble et à décomposer les chocs auxquels cet ensemble est soumis. Cependant dans certains cas, et spécialement dans la grossesse, ces articulations et surtout la symphyse du pubis peuvent acquérir une certaine mobilité.

Le bassin constitue une voûte appuyée sur deux piliers, qui sont dans la station debout les fémurs, dans la station assise les ischions, voûte dont les os iliaques forment les parties latérales et le sacrum la clef de la voûte ; mais le sacrum, au lieu de représenter, comme dans les clefs de voûte ordinaires, un coin à base supérieure, représente à cause de l'inclinaison du bassin un coin à base inférieure que le poids du corps tend à enfoncer vers le bassin (voy. la fig. 51) ; aussi est-il rattaché aux os iliaques par des ligaments très puissants, ligaments sacro-iliaques postérieurs, situés en arrière de son point de contact avec les os iliaques. Ces os iliaques représentent donc une sorte de levier articulé avec le sacrum. La pression exercée de haut en bas sur le sacrum fait que cet os tend à s'enfoncer dans le bassin, et tire en dedans par l'entremise des ligaments sacro-iliaques postérieurs la partie supérieure du levier iliaque ou la partie rétro-sacrée ; par suite la partie cotyloïdienne du levier tend à se porter en dehors et à s'écarter de celle du côté opposé ; mais la symphyse du pubis, par sa tension, maintient solidement unies les branches des pubis et s'oppose à leur écartement. Les ligaments de cette symphyse sont donc soumis à une distension continue et jouent le rôle d'une corde qui maintient rapprochées les deux extrémités d'un arc.

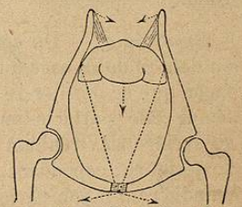
Fig. 51. — *Mécanisme du bassin* (*).

ARTICLE II — ARTICULATION COXO-FÉMORALE

Énarthrose. — Surfaces articulaires. — Elles sont constituées d'une part par la cavité cotyloïde de l'os iliaque, de l'autre par la tête du fémur.

1° *Cavité cotyloïde.* — Elle appartient à une sphère de $0^m,022$ à $0^m,025$ de rayon ; elle est limitée par un rebord onduleux, *sourcil cotyloïdien*, dont les dépressions correspondent à la réunion des trois pièces primitives de l'os iliaque ; ce rebord est fortement échancré à sa partie inférieure, *échancrure cotyloïdienne*. Toute la cavité n'est pas articulaire ; la partie articulaire, encroûtée d'un cartilage de $0^m,002$ d'épaisseur, a la forme d'un fer à cheval à concavité inférieure, dont l'extrémité antérieure est aiguë, la postérieure arrondie ; le reste de la cavité, *arrière-fond de la cavité cotyloïde*, est déprimé et compris entre la concavité du fer à cheval et l'échancrure cotyloïdienne en bas, et

(*) Les flèches indiquent les directions dans lesquelles sont tirées les diverses parties du bassin.