saillant, ce qui donne au détroit supérieur la forme elliptique ; les fosses iliaques sont plus horizontales, les épines iliaques plus écartées ; le petit bassin est moins profond, mais plus spacieux ; il diminue moins rapidement de capacité de haut en bas ; le détroit inférieur est plus grand ; l'arcade pubienne a une courbure plus large ; ses bords sont déjetés en avant et en dehors ; elle forme un angle de 95° ; le trou obturateur est triangulaire.

Chez l'homme on trouve les caractères inverses : le détroit supérieur, à cause de la saillie du promontoire, a la forme d'un cœur de carte à jouer ; le sacrum est plus long, plus étroit, plus droit ; les branches du pubis convergent fortement en avant vers la symphyse ; l'angle de l'arcade pubienne est de 75° ; le trou obturateur est ovalaire.

3° *Mesures du bassin. — Diamètres du bassin.* — Ces mesures, n'ayant d'utilité qu'au point de vue de l'accouchement, seront données d'après des bassins de femme. Voici le tableau des différents diamètres du détroit supérieur, du détroit inférieur et de l'excavation (c'est-à-dire d'un plan passant par le milieu de la symphyse et la ligne d'union de la deuxième et de la troisième vertèbre sacrée).

	DIAMÈTRE ANTÉRO-POSTÉRIEUR	DIAMÈTRE TRANSVERSAL	DIAMÈTRE OBLIQUE
Détroit supérieur.	$0^m,11$	$0^m,135$	0^m12 (1).
Excavation.	$0^m,13$	$0^m,115$	$0^m,135$ (2).
Détroit inférieur.	$0^m,11$ ($0^m,13$)	$0^m,11$	$0^m,11$ (3).

En résumé, les diamètres de l'excavation sont plus grand en général que ceux des détroits ; on voit aussi que les diamètres prédominants ne sont pas les mêmes pour les diverses régions. Grâce à la mobilité du coccyx, le diamètre antéro-postérieur du détroit inférieur peut, lorsque cet os est repoussé en arrière, être porté de $0^m,11$ à $0^m,13$.

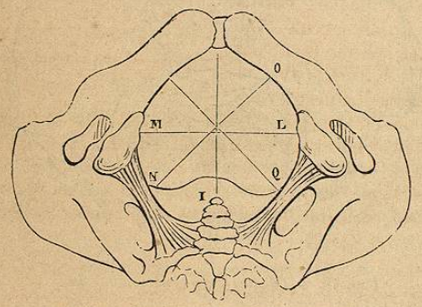

Fig. 50. — *Détroit inférieur du bassin* (*).

La *profondeur* du petit bassin est beaucoup plus grande en arrière, où elle atteint $0^m,135$, mesure d'une ligne allant du promontoire au milieu de la ligne qui joint les deux ischions ; en avant elle a pour mesure la hauteur de la symphyse pubienne $0^m,04$ à $0^m,045$.

L'*axe du bassin* est une ligne également distante des points opposés de ses parois. A cause de la direction à peu près plane de la face antérieure des deux premières vertèbres sacrées, cet axe doit être divisé en deux parties : une supérieure rectiligne faisant dans la station droite avec le plan du détroit supérieur un angle de 90°, et qui prolongée passerait près de l'ombilic, et une partie inférieure courbe concentrique à la courbure des trois dernières vertèbres sacrées et du coccyx.

(1) Ligne allant de l'articulation sacro-iliaque à l'éminence iléo-pectinée du côté opposé.
(2) Ligne allant du bord supérieur de la grande échancrure sciatique au bord supérieur de la gouttière obturatrice du côté opposé.
(3) Ligne allant du milieu du grand ligament sacro-sciatique à la réunion des deux branches inférieures du pubis et de l'ischion.

(*) I K. Diamètre antéro-postérieur. — M L. Diamètre transverse. — N O, Q R. Diamètres obliques.

Inclinaison du bassin. — On appelle inclinaison du bassin l'angle que le plan du détroit supérieur ou une ligne allant du promontoire à la partie supérieure de la symphyse fait avec l'horizon. Cet angle est d'environ 60° chez la femme dans la station droite ordinaire ; il est un peu plus faible chez l'homme ; il varie du reste chez le même individu avec le degré d'écartement et avec la rotation des fémurs. L'angle que fait avec l'horizon le détroit inférieur ou une ligne allant de la pointe du coccyx au bord intérieur de la symphyse est plus variable ; il a environ 10°.

Mécanisme du bassin. — Comme il n'y a à peu près aucune mobilité des pièces du bassin les unes sur les autres, en exceptant le coccyx, les articulations pubiennes et sacro-iliaques ne servent guère qu'à augmenter l'élasticité de l'ensemble et à décomposer les chocs auxquels cet ensemble est soumis. Cependant dans certains cas, et spécialement dans la grossesse, ces articulations et surtout la symphyse du pubis peuvent acquérir une certaine mobilité.

Le bassin constitue une voûte appuyée sur deux piliers, qui sont dans la station debout les fémurs, dans la station assise les ischions, voûte dont les os iliaques forment les parties latérales et le sacrum la clef de la voûte ; mais le sacrum, au lieu de représenter, comme dans les clefs de voûte ordinaires, un coin à base supérieure, représente à cause de l'inclinaison du bassin un coin à base inférieure que le poids du corps tend à enfoncer vers le bassin (voy. la fig. 51) ; aussi est-il rattaché aux os iliaques par des ligaments très puissants, ligaments sacro-iliaques postérieurs, situés en arrière de son point de contact avec les os iliaques. Ces os iliaques représentent donc une sorte de levier articulé avec le sacrum. La pression exercée de haut en bas sur le sacrum fait que cet os tend à s'enfoncer dans le bassin, et tire en dedans par l'entremise des ligaments sacro-iliaques postérieurs la partie supérieure du levier iliaque ou la partie rétro-sacrée ; par suite la partie cotyloïdienne du levier tend à se porter en dehors et à s'écarter de celle du côté opposé ; mais la symphyse du pubis, par sa tension, maintient solidement unies les branches des pubis et s'oppose à leur écartement. Les ligaments de cette symphyse sont donc soumis à une distension continue et jouent le rôle d'une corde qui maintient rapprochées les deux extrémités d'un arc.

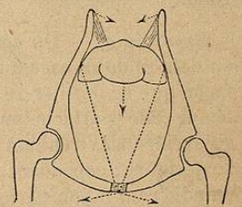
Fig. 51. — *Mécanisme du bassin* (*).

ARTICLE II — ARTICULATION COXO-FÉMORALE

Énarthrose. — Surfaces articulaires. — Elles sont constituées d'une part par la cavité cotyloïde de l'os iliaque, de l'autre par la tête du fémur.

1° *Cavité cotyloïde.* — Elle appartient à une sphère de $0^m,022$ à $0^m,025$ de rayon ; elle est limitée par un rebord onduleux, *sourcil cotyloïdien*, dont les dépressions correspondent à la réunion des trois pièces primitives de l'os iliaque ; ce rebord est fortement échancré à sa partie inférieure, *échancrure cotyloïdienne*. Toute la cavité n'est pas articulaire ; la partie articulaire, encroûtée d'un cartilage de $0^m,002$ d'épaisseur, a la forme d'un fer à cheval à concavité inférieure, dont l'extrémité antérieure est aiguë, la postérieure arrondie ; le reste de la cavité, *arrière-fond de la cavité cotyloïde*, est déprimé et compris entre la concavité du fer à cheval et l'échancrure cotyloïdienne en bas, et

(*) Les flèches indiquent les directions dans lesquelles sont tirées les diverses parties du bassin.

occupée à l'état frais par de la graisse, des replis synoviaux et le ligament rond. La cavité cotyloïde ne forme pas tout à fait une demi-sphère, car les coupes menées par ses différents diamètres ne mesurent jamais plus de 180°, et la plupart mesurent moins; mais elle est complétée et agrandie par un bourrelet fibreux, grâce auquel elle constitue plus d'une demi-sphère.

Le *bourrelet cotyloïdien*, analogue du bourrelet glénoïdien, est un bourrelet prismatique haut de $0^m,008$ en moyenne, dont la base, large de $0^m,004$, s'applique sur le sourcil cotyloïdien qu'il contribue à aplanir, et dont la face interne se continue avec la face interne de la cavité articulaire; il ne s'interrompt pas au niveau de l'échancrure cotyloïdienne, mais passe comme un pont au-dessus d'elle, *ligament transverse de l'acétabulum*, et la convertit en un trou donnant passage à une branche de l'artère obturatrice ; il est formé par du tissu fibreux et recouvert à sa face interne par une mince couche de cartilage.

2° *Tête du fémur*. — Elle appartient à une sphère du même rayon que la cavité ; mais sa surface articulaire est plus étendue et elle représente plus d'une demi-sphère. Elle est revêtue d'un cartilage de $0^m,003$ à $0^m,004$ d'épaisseur vers le milieu et qui manque au niveau de la dépression du ligament rond.

Synoviale. — Du côté de l'os iliaque elle s'attache au sourcil cotyloïdien en dehors de la base du bourrelet, ou bien à la face externe du bourrelet, de façon que ce dernier se trouve compris dans la cavité articulaire. Du côté du fémur elle s'attache en avant à la base du col à la ligne intertrochantérienne, en arrière à la réunion du tiers externe et des deux tiers internes de sa face postérieure; cependant elle ne cesse pas là, mais elle tapisse le col du fémur en adhérant à son périoste et ne cesse en réalité qu'au bord de la tête du fémur, là où commence le cartilage. Il en résulte que toute la face antérieure du col et son bord supérieur, ainsi qu'une partie de sa face postérieure et de son bord inférieur, sont compris dans la cavité articulaire ou mieux dans l'intérieur de la capsule fibreuse, car ces parties sont en dehors de la cavité de la synoviale.

Ligaments. — On trouve une capsule fibreuse et un ligament interarticulaire ou ligament rond.

1° *Capsule fibreuse*. Elle constitue un manchon fibreux doublant la synoviale et allant du pourtour de la cavité cotyloïde à la base du col du fémur. On peut y distinguer des faisceaux circulaires et des faisceaux longitudinaux. Les faisceaux circulaires sont surtout accumulés à la partie postérieure et inférieure de la capsule, où ils forment une *zone orbiculaire* (fig. 48, A, 14) assez forte, embrassant comme un demi-anneau, sans y adhérer, la partie postérieure du col. Une partie de ces fibres circulaires partent de l'épine iliaque antéro-inférieure pour y revenir après avoir contourné le col. Dans les faisceaux longitudinaux on distingue trois groupes principaux : 1° des fibres antérieures ilio-fémorales, qui vont de l'épine iliaque antéro-inférieure à la ligne intertrochantérienne et constituent un ligament très fort, épais en moyenne de près de $0^m,01$, *ligament antérieur* ou de *Bertin* (fig. 48, B, 13) ; 2° des fibres ischiatiques allant de l'ischion à la zone orbiculaire et au fémur ; 3° des fibres pubo-fémorales moins fortes et de disposition variable. La partie postérieure du col est à peu près libre d'insertions capsulaires. Ces fibres longitudinales

présentent, en outre, une sorte de disposition en spirale autour du col du fémur, grâce à laquelle leur torsion est augmentée dans l'extension, diminuée dans la flexion.

Les endroits les plus faibles de la capsule sont la partie inférieure en dedans et en dehors de la zone orbiculaire, ainsi que la partie de cette capsule qui se trouve en dedans du ligament de Bertin et qui correspond à la bourse du psoas (fig. 48, B, 14) ; quelquefois même elle est percée là d'un trou, par lequel la synoviale articulaire communique avec la bourse séreuse du psoas. La capsule est du reste renforcée dans ses endroits faibles en avant par le psoas, en bas par l'obturateur externe.

2° *Ligament rond* (fig. 52, 3). — Ce ligament a la forme d'un triangle aplati du dehors en dedans, dont la base correspond au ligament tranverse de l'acétabulum, la pointe à la pression de la tête du fémur. Assez variable comme force et comme disposition, il s'insère en bas aux deux bords de l'échancrure cotyloïdienne, à la partie voisine de l'arrière-fond et au ligament transverse. Il est entouré par la synoviale et présente dans son intérieur des vaisseaux allant se rendre à la tête du fémur. La face interne est en rapport avec l'arrière-fond de la cavité cotyloïde, auquel il est rattaché par un pli synovial, sa face externe avec la tête du fémur.

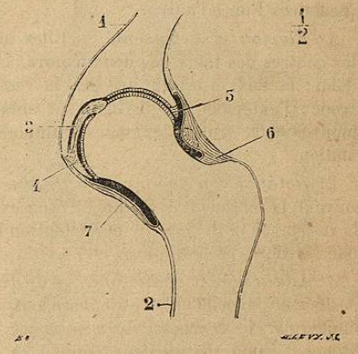

Fig. 52. — *Coupe transversale et verticale de l'articulation coxo-fémorale* (*).

Vaisseaux et nerfs, — Les *artères* viennent des artères circonflèxes interne et externe, fessière, ischiatique et obturatrice ; cette dernière fournit un rameau qui pénètre par l'échancrure cotyloïdienne dans le ligament rond et va gagner la tête du fémur par les trous de sa dépression centrale. Les *nerfs* sont: en avant, des filets venant de la branche du nerf obturateur, qui va à l'obturateur externe, et des branches musculaires du nerf crural; en arrière, des filets fournis par le nerf ischiatique et par le nerf sciatique, soit directement, soit par sa branche du carré crural.

Mécanisme. — Le segment de sphère pleine représenté par la tête du fémur a plus d'étendue que la cavité cotyloïde osseuse, dont tous les diamètres ont moins d'une demi-circonférence; par l'addition du bourrelet cotyloïdien la cavité articulaire constitue plus d'une sphère; on a ainsi une disposition analogue à ce qui s'appelle *noix* en mécanique: mais elle en diffère cependant en ce que le bourrelet cotyloïdien n'étant pas inflexible, mais élastique, ne pourrait s'opposer à la chute de la tête du fémur et à la séparation des surfaces articulaires si d'autres causes n'intervenaient. Ces causes sont l'adhésion des surfaces, la tonicité des parties molles et enfin la pression atmosphérique. Les expériences suivantes, dues aux frères Weber et devenues classiques, démontrent l'action de la pression atmosphérique: 1° on peut inciser transversalement toutes les parties molles de la cuisse au niveau de l'articulation, y compris la capsule fibreuse, sans que la tête sorte de sa cavité: 2° quand on fait par l'intérieur du bassin un trou au plancher de la cavité cotyloïde, la tête se détache de la cavité; quand on replace la tête au contact et qu'on bouche le trou avec le doigt pour empêcher l'accès de l'air, la tête reste accolée à la cavité. Le bourrelet cotyloïdien agit donc comme une sorte de soupape;

(*) 1) Os iliaque. — 2) Fémur. — 3) Ligament rond. — 4) Ligament transverse de l'acétabulum. — 5) Bourrelet cotyloïdien. — 6, 7) Capsule fibreuse articulaire.

il fait ventouse sur la tête du fémur, et empêche dans les divers mouvements de cette dernière la pénétration d'un liquide, ou celle de l'air si l'articulation est ouverte. Cette influence de la pression atmosphérique s'exerce surtout pendant la flexion du membre; car pendant l'extension la tête, par la tension du ligament antérieur, se met forcément en contact intime avec la cavité; il ne peut y avoir extension du fémur sans qu'il y ait en même temps accolement exact des deux surfaces.

L'étendue des mouvements du fémur est augmentée par ce fait que la tête appartient à un plus grand segment de sphère que la cavité, et présente une surface articulaire plus étendue, il y a donc une certaine excursion de mouvement possible avant que le col vienne affleurer le bourrelet cotyloïdiene. Du reste, l'arrêt dû à cet affleurement n'est pas brusque à cause de l'élasticité du bourrelet.

Les mouvements du fémur, se passant entre des surfaces à peu près exactement sphériques, peuvent se faire autour d'une infinité d'axes de rotation : cependant sur le vivant ils se font suivant trois directions principales et autour de trois axes de rotation perpendiculaires l'un à l'autre.

1° *Flexion et extension.* — Elles ont lieu autour d'un axe transversal passant par les centres des têtes des deux fémurs. Leur excursion est de 135° ou d'un angle droit et demi : la flexion est limitée par la rencontre des faces antérieures de la cuisse et du tronc; l'extension par le ligament antérieur. Dans l'extension complète, tous les autres mouvements, sauf la flexion, sont impossibles; ce qui assure la stabilité du tronc dans la station.

2° *Rotation en dehors et en dedans.* — Elle se fait autour d'un axe vertical dirigé suivant la longueur de la cuisse; son excursion est d'un angle droit. Elle est limitée par la résistance de la capsule et surtout du ligament de Bertin, et pour la rotation en dedans par les fibres ischiatiques.

3° *Adduction et abduction.* — Ces mouvements se passent autour d'un axe antéro-postérieur perpendiculaire au précédent et ont aussi une excursion de 90°; l'adduction est limitée par la rencontre du rebord cotyloïdien et du col; l'adduction par la tension du ligament rond; toutes deux comme la rotation, soit en dedans soit en dehors, par la tension du ligament de Bertin; il en résulte que ces quatre mouvements sont incompatibles avec l'extension forcée et ne peuvent se faire qu'avec la flexion, qui relâche le ligament antérieur. C'est dans l'abduction que la tête du fémur présente le plus de points de sa surface en dehors de la cavité.

Le rôle du ligament rond est interprété différemment par les auteurs; les uns, se basant sur son absence constatée dans quelques cas, sur son peu de résistance dans quelques autres, le regardent comme un simple repli destiné à supporter des vaisseaux (Henle); les autres, à cause de la tension qu'il présente dans l'adduction, lui donnent pour rôle principal de limiter ce mouvement. Il est tendu en outre dans la rotation en dehors, la cuisse étant fléchie; ainsi, par exemple, il maintient le genou élevé lorsqu'on place le bord externe du pied sur le genou du côté opposé.

Muscles moteurs de l'articulation. — 1° *Flexion :* psoas et iliaque, couturier, droit antérieur, pectiné, faisceaux antérieurs du moyen fessier.

2° *Extension :* grand fessier, faisceaux postérieurs du moyen fessier.

3° *Rotation en dehors :* grand fessier, faisceaux postérieurs du moyen et du petit fessier, pyramidal, obturateur interne et jumeaux, carré crural, obturateur externe, adducteurs, psoas et iliaque.

4° *Rotation en dedans :* faisceaux antérieurs du moyen et du petit fessier.

5° *Adduction :* adducteurs, droit interne, pectiné.

6° *Abduction :* grand, moyen et petit fessiers, pyramidal.

ARTICLE III — ARTICULATION DU GENOU

Cette articulation, très complexe anatomiquement, présente : 1° des surfaces

articulaires complétées par des ménisques, ligaments semi-lunaires ; 2° des ligaments interarticulaires ou ligaments croisés ; 3° une synoviale ; 4° des ligaments périphériques.

Surfaces articulaires. — Elles appartiennent au fémur, au tibia et à la rotule et sont encroûtées d'une couche de cartilage épaisse de $0^m,003$ à $0^m,004$.

1° *Fémur.* — La surface appartenant au fémur est divisée en trois portions : une médiane ou rotulienne, deux latérales ou condyliennes. La *surface rotulienne, trochlée fémorale,* présente en son milieu une rainure verticale; ses parties latérales sont convexes, l'externe plus que l'interne, qui est aussi moins large et moins longue. Les *surfaces condyliennes* convexes sont séparées de

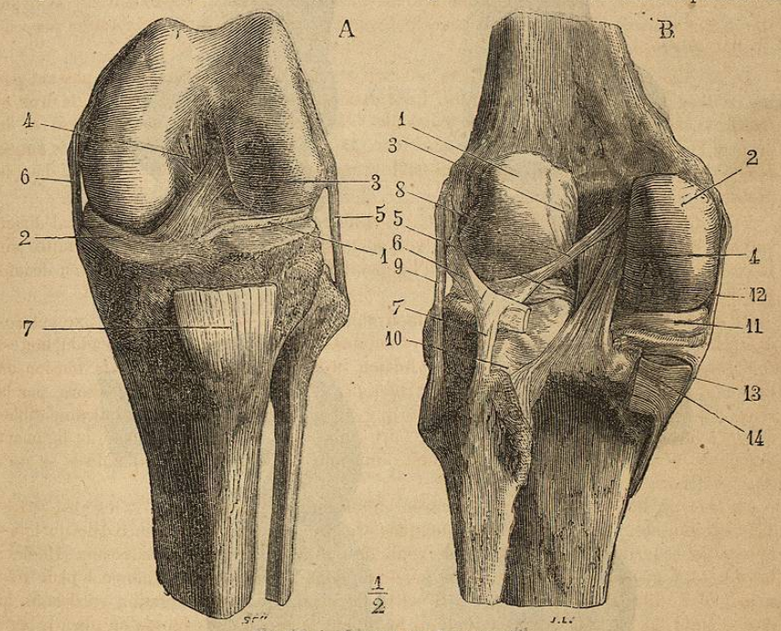

Fig. 53. — *Ligaments du genou* (*).

la surface rotulienne par deux gouttières obliques, dont la plus marquée appartient au condyle externe et qui ne sont autre chose que des empreintes indiquant l'endroit où s'arrêtent les bords antérieurs des ligaments semi-lunaires à la fin de l'extension. Le rayon de courbure des condyles augmente d'arrière en avant, surtout pour le condyle interne, en outre, l'externe est plus bombé tranversalement et en définitive se rapproche plus de la forme sphérique.

(*) A. *Face antérieure.* — 1) Ligament semi-lunaire externe. — 2) Ligament semi-lunaire interne. — 3) Ligament croisé antérieur. — 4) Ligament croisé postérieur. — 5) Ligament latéral externe. — 6) Ligament latéral interne. — 7) Tendon rotulien.

B. *Face postérieure.* — 1) Condyle externe. — 2) Condyle interne. — 3) Insertion supérieure du ligament croisé antérieur. — 4) Ligament croisé postérieur. — 5) Ligament semi-lunaire externe. — 6) Tendon du muscle poplité. — 7) Ligament le rattachant au péroné. — 8) Faisceau de renforcement du ligament semi-lunaire externe. — 9) Ligament latéral externe. — 10) Capsule de l'articulation péronéo-tibiale. — 11) Ligament semi-lunaire interne. — 12) Ligament latéral interne. — 13) Son prolongement au-dessus du tendon du demi-membraneux.