dehors en subissant un mouvement de torsion par lequel sa face externe devient postérieure, et va s'attacher, en s'élargissant un peu, à la *partie externe de la ligne demi-circulaire inférieure*, qui présente une crête saillante à ce niveau (fig. 14, S). Les deux muscles grands droits interceptent avec l'occipital un triangle dans lequel se voient les petits droits.

Nerfs. — Il est innervé par la branche postérieure du premier nerf cervical et par des rameaux du grand nerf occipital.

Action. — Il est extenseur de la tête et rotateur de la face du même côté.

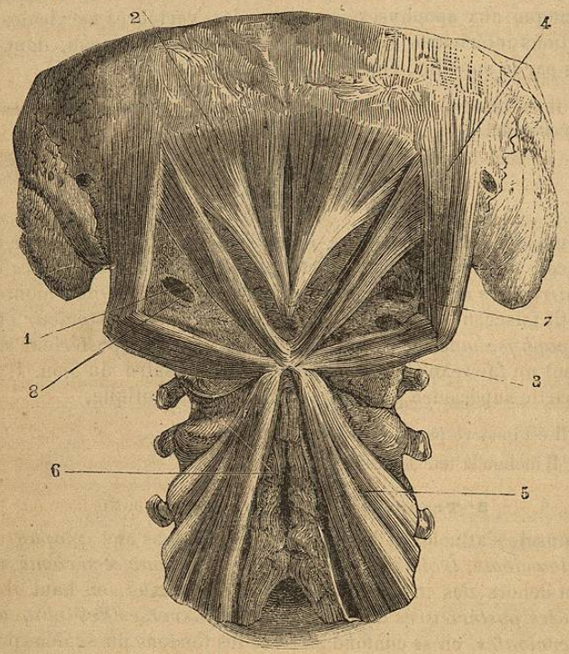

$\frac{3}{5}$

FIG. 61. — *Muscles profonds de la nuque* (*).

7° Petit droit postérieur de la tête (fig. 64, 2)

Ce petit muscle, triangulaire, en éventail, s'attache en bas au *tubercule postérieur de l'atlas*, par une aponévrose nacrée, occupant le tiers inférieur du muscle, et va de là, en s'élargissant, s'insérer à la *moitié interne de la ligne courbe occipitale inférieure et de la surface sous-jacente* (fig. 14, T).

Nerfs. — Il est innervé par la branche postérieure du premier nerf cervical.

Action. — Il est extenseur de la tête.

8° Grand oblique ou oblique inférieur de la tête (fig. 64, 3)

Ce muscle, épais, dirigé de bas en haut, de dedans en dehors et d'arrière en

(*) 1) Grand droit postérieur. — 2) Petit droit postérieur. — 3) Grand oblique. — 4) Petit oblique. — 5) Faisceaux supérieurs du transversaire épineux. — 6) Interépineux. — 7) Gouttière de l'artère vertébrale. — 8) Orifice pour le passage du premier nerf cervical.

avant, s'attache en dedans à une *fossette de l'apophyse épineuse de l'axis*, en dehors à la partie postérieure et inférieure de l'*apophyse transverse de l'atlas*.

Nerfs. — Il est innervé par la branche postérieure du premier nerf cervical et des rameaux du grand nerf occipital.

Action. — Il fait tourner la tête de son côté.

9° Petit oblique ou oblique supérieur de la tête (fig. 64, 4)

Ce petit muscle, dirigé en haut et en arrière, s'insère en bas à la partie supérieure du *sommet de l'apophyse transverse de l'atlas*, au-dessus et en dehors du grand oblique, en arrière du droit latéral, et se rend de là à l'*occipital*, au-dessus et en dehors de l'insertion du grand droit postérieur, en dedans du trou mastoïdien et de la suture temporo-occipitale (fig. 14, R). Il forme, avec le droit latéral, un triangle, dont ce dernier constitue le côté antérieur et l'occipital le côté supérieur.

Nerfs. — Il est innervé par la branche postérieure du premier nerf cervical.

Action. — Il est extenseur de la tête et l'incline latéralement.

ARTICLE III — MUSCLES SPINAUX POSTÉRIEURS (fig. 65)

Préparation. — La préparation de ces muscles, longue et laborieuse surtout pour des débutants, sans présenter cependant de difficultés réelles, consiste à isoler exactement chacun des faisceaux multiples qui composent ces muscles. Cet isolement est quelquefois rendu difficile par les languettes charnues qu'ils s'envoient réciproquement, languettes qu'on est souvent obligé d'inciser. Pour voir les faisceaux profonds du sacro-lombaire et du long dorsal, il faut renverser ces muscles en dehors après avoir disséqué leur face extérieure. Pour le transversaires épineux, on ne doit pas se contenter de le mettre simplement à découvert, mais enlever successivement ses couches superficielles pour étudier ses faisceaux profonds. Après ces muscles, on fera bien d'étudier immédiatement les surcostaux mis à nu par la préparation.

Ces muscles, appelés encore *muscles des gouttières vertébrales*, ont une disposition très compliquée ; ils forment deux couches. La couche superficielle se compose de faisceaux allongés, à peu près verticaux, constituant deux muscles, l'un externe, sacro-lombaire (9), l'autre interne, long dorsal (4) ; au-dessous de cette couche on trouve une série de faisceaux multiples plus courts, à direction oblique, ou se rapprochant de la transversale et qui remplissent les gouttières vertébrales ; on en a fait un seul muscle, le transversaire épineux (14), quoiqu'il soit composé de plusieurs couches. Enfin, à ces muscles on peut annexer de petits muscles très courts, allant d'une vertèbre à l'autre, les uns, tendus entre les apophyses épineuses, muscles interépineux ; les autres, entre les apophyses transverses, muscles intertransversaires.

I. COUCHE SUPERFICIELLE

Les deux muscles de cette couche naissent par une masse charnue, indivise, appelée *masse commune* (1). Cette masse, située sous l'aponévrose d'insertion du grand dorsal, occupe la gouttière lombo-sacrée et détermine, par sa saillie, la rainure médiane correspondante à la crête épinière. Elle est recouverte par une forte aponévrose, *aponévrose de la masse commune*, à la face profonde de laquelle elle prend des insertions et qui se prolonge en haut jusque vers le milieu de la région dorsale sur la face postérieure des deux muscles. Cette apo-

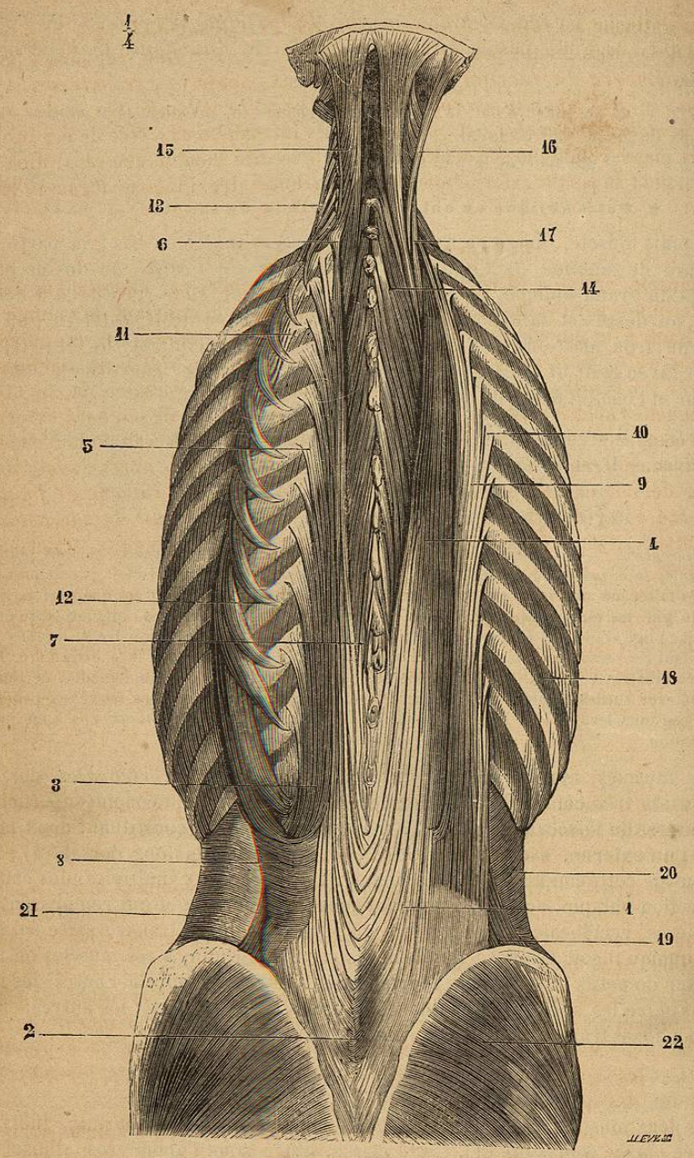

Fig. 65. — *Muscles spinaux postérieurs* (*).

(*) 1) Masse commune. — 2) Partie de cette aponévrose qui donne naissance au long dorsal. — 3, 4, Long dorsal. — 5) Ses faisceaux externes. — 6) Sa terminaison. — 7) Long épineux du dos. — 8, 9, Sacro-lombaire. — 10) Ses faisceaux de terminaison. — 11) Les mêmes, vus le muscle renversé en dehors, — 12) Ses faisceaux de renforcement. — 13) Ses faisceaux de terminaison cervicaux. — 14) Transversaire épineux. — 15) Grand complexus. — 16) Petit complexus. — 17) Transversaire du cou. — 18) Intercostaux externes. — 19) Carré des lombes. — 20) Petit oblique de l'abdomen. — 21) Transverse de l'abdomen. — 22) Grand fessier.

névrose s'attache à l'*épine iliaque postérieure et supérieure*, et à la partie voisine de la crête iliaque par un tendon très fort, aux saillies rugueuses de la *face postérieure du sacrum* correspondant aux apophyses transverses, à la *crête sacrée*, aux *apophyses épineuses des vertèbres lombaires et des dernières vertèbres dorsales*, et aux ligaments interépineux. Née de ces insertions, la masse commune se porte en haut et présente bientôt une séparation en deux parties; la partie externe forme le sacro-lombaire, l'interne forme le long dorsal.

1° Sacro-lombaire (fig. 65, 8, 9)

Ce muscle, arrivé à la région dorsale, va s'attacher, par une série de faisceaux terminés par des bandelettes aponévrotiques et décroissant de volume de bas en haut, à la *partie externe de l'angle des douze côtes* (10), et, au cou, aux *tubercules postérieurs des apophyses transverses des cinq dernières vertèbres cervicales*, en dehors des insertions du transversaire du cou (13). Ces languettes aponévrotiques, se détachant régulièrement de son bord externe, ont fait comparer ce muscle à une feuille de palmier. Le faisceau de la dernière côte est considérable. Si on renverse le muscle en dehors, après l'avoir isolé du long dorsal, on voit alors (12) se détacher de *la partie interne de l'angle des douze côtes* des faisceaux, *faisceaux de renforcement du sacro-lombaire*, allant se jeter dans la face profonde du muscle, qui, sans eux, serait bien vite épuisé.

On a divisé ce muscle en trois muscles distincts, souvent facilement isolables : 1° une portion lombaire, s'arrêtant à la septième côte ; 2° une partie dorsale, allant des six ou sept côtes inférieures au cinq côtes supérieures et aux deux dernières vertèbres cervicales; 3° une partie cervicale *(cervival descendant* des auteurs*)*, allant des cinq ou six premières côtes aux vertèbres cervicales.

2° Long dorsal (fig. 65, 3, 4)

Ce muscle, né de la partie interne de la masse commune, présente trois ordres de faisceaux de terminaison : des faisceaux externes ou costaux, des faisceaux moyens ou transversaires et des faisceaux internes ou épineux,

1° Les *faisceaux de terminaison externes*, visibles seulement après le renversement en dehors du sacro-lombaire (5), s'attachent par des languettes aponévrotiques minces aux *apophyses costiformes des vertèbres lombaires* et aux *douze côtes en dehors de la tubérosité costale*.

2° Les *faisceaux de terminaison moyens ou transversaires*, qu'on ne peut voir qu'après avoir renversé le long dorsal en dehors et séparé ce muscle de ses connexions avec les faisceaux internes, s'attachent par une série de languettes aux *tubercules apophysaires des vertèbres lombaires* et aux *apophyses transverses des vertèbres dorsales* (fig. 63, 14).

3° Les *faisceaux internes ou épineux*, décrits par beaucoup d'auteurs comme un muscle distinct, sous le nom de *long épineux du dos*, se composent de faisceaux allant des *apophyses épineuses lombaires* aux *apophyses épineuses dorsales* (fig. 65, 7), ces faisceaux, très variables en nombre et qui semblent se détacher du bord interne du long dorsal, remontent quelquefois jusqu'à la première vertèbre dorsale et descendent jusqu'à la deuxième vertèbre sacrée.

II. COUCHE PROFONDE

Transversaire épineux (fig. 65, 14; fig 64, 5)

Ce muscle, très compliqué, se compose de faisceaux multiples qui occupent les gouttières vertébrales depuis l'axis jusqu'à la partie inférieure du sacrum : Ces faisceaux sont d'autant plus courts et se rapprochent d'autant plus de l'horizontale qu'ils sont plus profonds, de façon qu'on peut diviser ce muscle en trois couches ou plans, un superficiel, transversaire épineux proprement dit ; un moyen, muscle compliqué de l'épine ; un profond, muscles rotateurs des vertèbres.

1° *Transversaire épineux.* — Ses faisceaux, obliques en haut et en dedans, vont des *apophyses transverses des douze vertèbres dorsales* aux *apophyses épineuses des cinq premières dorsales et des cinq dernières cervicales ;* il manque dans les régions lombaire et sacrée.

2° *Muscle compliqué de l'épine (multifidus).* — Il s'étend depuis l'axis jusqu'à la partie inférieure de la gouttière sacrée ; il se compose de faisceaux obliques naissant en dehors de la *face postérieure du sacrum* et du ligament sacro-iliaque postérieur, des *tubercules apophysaires des vertèbres lombaires,* des *apophyses transverses des vertèbres dorsales* et des *tubercules des apophyses articulaires des vertèbres cervicales.* En dedans, ils s'attachent au *bord inférieur et à la pointe des apophyses épineuses* depuis la cinquième vertèbre lombaire jusqu'à l'axis. Les faisceaux superficiels plus longs couvrent trois vertèbres.

3° *Muscles rotateurs des vertèbres.* — Ces muscles qui vont d'une vertèbre à l'autre, n'existent qu'à la région dorsale. Les uns, *rotateurs longs,* s'attachent au *bord supérieur de l'apophyse transverse de la vertèbre inférieure,* et à la *partie latérale de la racine de l'apophyse épineuse de la vertèbre supérieure ;* les autres, *rotateurs courts,* presque horizontaux, quadrangulaires, s'insèrent au *bord supérieur de l'apophyse transverse de la vertèbre inférieure* et au *bord inférieur de l'arc vertébral,* situé immédiatement au-dessus.

III. MUSCLES INTERVERTÉBRAUX

1° Interépineux (fig. 64, 6)

Ces muscles n'existent qu'à la région cervicale et à la région lombaire ; ce sont de petits faisceaux doubles pour chaque espace interépineux et allant d'une apophyse épineuse à l'autre ; ils sont séparés au cou par le ligament de la nuque, aux lombes par les ligaments interépineux. On trouve souvent au cou, au-dessus des interépineux des faisceaux très variables du reste, allant des apophyses épineuses des cinquième et sixième vertèbres cervicales à celles des deuxième, troisième et quatrième *(long épineux du cou).*

2° Muscles intertransversaires

Ces muscles n'existent aussi qu'aux régions cervicale et lombaire.

1° *Intertransversaires du cou* (fig. 77). Ils se divisent en antérieurs et postérieurs, séparés par les branches antérieures des nerfs cervicaux. Ils vont des deux lèvres de la gouttière des apophyses transverses cervicales à la partie

inférieure de l'apophyse transverse de la vertèbre située immédiatement au-dessus. Les premiers intertransversaires présentent seuls quelque chose de particulier; l'antérieur (fig. 77, 7), situé en dedans du postérieur et presque sur le même plan, s'attache en haut, à la base de l'apophyse transverse de l'atlas, au-dessous du petit droit antérieur, et en bas, à la base de l'apophyse transverse de l'axis. Le postérieur (fig. 77, 8), situé en dehors du précédent, s'insère en haut près du sommet de l'apophyse transverse de l'atlas, en bas au sommet de l'apophyse transverse de l'axis. Les derniers vont de la septième vertèbre cervicale à la première dorsale.

2° *Intertransversaires des lombes.* — Ces muscles, quadrilatères, au nombre de cinq de chaque côté, vont d'une apophyse costiforme à l'autre ; le premier va de la douzième dorsale à la première lombaire.

Remarques générales

Nerfs. — Les muscles spinaux postérieurs sont innervés par les branches postérieures des nerfs rachidiens.

On voit que tous ces muscles peuvent se réduire d'après leurs insertions à quatre groupes, groupes dans lesquels on peut comprendre les muscles de la nuque, puisque la protubérance et la crête occipitales externes représentent l'apophyse épineuse, et les apophyses mastoïdes les apophyses transverses de la vertèbre occipitale.

1° *Faisceaux épineux.* — Ils vont des apophyses épineuses aux apophyses épineuses et étendent directement la colonne vertébrale (interépineux, long épineux du dos et du cou quand il existe, petit droit postérieur).

2° *Faisceaux transversaires.* — Ils vont des apophyses transverses aux apophyses transverses et inclinent latéralement la colonne vertébrale (intertransversaires, droit latéral et droit antérieur de la tête, sacro-lombaire, transversaire du cou, petit complexus, petit oblique, intercostaux et surcostaux).

3° *Faisceaux transversaires épineux.* — Ils sont obliques en haut et en dedans et vont des apophyses transverses aux apophyses épineuses ; ils font tourner la colonne vertébrale du côté opposé (transversaire épineux, grand complexus).

4° *Faisceaux épineux transversaires.* — Ces faisceaux obliques en sens inverse, c'est-à-dire en haut et en dehors, vont des apophyses épineuses aux apophyses transverses et font tourner la face antérieure du rachis de leur côté (splénius, long dorsal, grand oblique et grand droit postérieur de la tête). L'action du long dorsal doit être à peine sensible à cause de sa direction presque verticale.

Tous ces muscles du reste, sauf les muscles intransversaires antérieurs du cou et les petits droits antérieur et latéral, sont extenseurs de la colonne vertébrale.

CHAPITRE II

MUSCLES DE L'ABDOMEN

Préparation. — Placer un billot sous les reins du sujet pour tendre les muscles. Inciser la peau sur la ligne médiane depuis l'appendice xiphoïde jusqu'au pubis, en respectant l'ombilic; faire tomber sur cette incision deux incisions transversales, partant l'une de l'appendice xiphoïde, l'autre de l'ombilic, et une incision oblique partant du pubis et suivant le pli de l'aine et la crête iliaque. Enlever avec la peau une lame celluleuse adhérente qui recouvre le grand oblique ; à la partie inférieure, près du pubis, conserver le cordon spermatique ou le ligament rond qui sortent par une ouverture de l'aponévrose; conserver, s'il est possible, une lame fibreuse mince (fascia de Cooper) qui recouvre le cordon et se continue avec les bords de cette ouverture. Pour mettre à découvert le petit oblique, détacher le muscle grand oblique près de ses insertions costales et iliaques; puis conduire une incision transversale depuis l'épine iliaque antérieure et supérieure, jusqu'au lieu de soudure des aponévroses des