II. COUCHE PROFONDE

Transversaire épineux (fig. 65, 14; fig 64, 5)

Ce muscle, très compliqué, se compose de faisceaux multiples qui occupent les gouttières vertébrales depuis l'axis jusqu'à la partie inférieure du sacrum : Ces faisceaux sont d'autant plus courts et se rapprochent d'autant plus de l'horizontale qu'ils sont plus profonds, de façon qu'on peut diviser ce muscle en trois couches ou plans, un superficiel, transversaire épineux proprement dit ; un moyen, muscle compliqué de l'épine ; un profond, muscles rotateurs des vertèbres.

1° *Transversaire épineux.* — Ses faisceaux, obliques en haut et en dedans, vont des *apophyses transverses des douze vertèbres dorsales* aux *apophyses épineuses des cinq premières dorsales et des cinq dernières cervicales ;* il manque dans les régions lombaire et sacrée.

2° *Muscle compliqué de l'épine (multifidus).* — Il s'étend depuis l'axis jusqu'à la partie inférieure de la gouttière sacrée ; il se compose de faisceaux obliques naissant en dehors de la *face postérieure du sacrum* et du ligament sacro-iliaque postérieur, des *tubercules apophysaires des vertèbres lombaires,* des *apophyses transverses des vertèbres dorsales* et des *tubercules des apophyses articulaires des vertèbres cervicales.* En dedans, ils s'attachent au *bord inférieur et à la pointe des apophyses épineuses* depuis la cinquième vertèbre lombaire jusqu'à l'axis. Les faisceaux superficiels plus longs couvrent trois vertèbres.

3° *Muscles rotateurs des vertèbres.* — Ces muscles qui vont d'une vertèbre à l'autre, n'existent qu'à la région dorsale. Les uns, *rotateurs longs,* s'attachent au *bord supérieur de l'apophyse transverse de la vertèbre inférieure,* et à la *partie latérale de la racine de l'apophyse épineuse de la vertèbre supérieure ;* les autres, *rotateurs courts,* presque horizontaux, quadrangulaires, s'insèrent au *bord supérieur de l'apophyse transverse de la vertèbre inférieure* et au *bord inférieur de l'arc vertébral,* situé immédiatement au-dessus.

III. MUSCLES INTERVERTÉBRAUX

1° Interépineux (fig. 64, 6)

Ces muscles n'existent qu'à la région cervicale et à la région lombaire ; ce sont de petits faisceaux doubles pour chaque espace interépineux et allant d'une apophyse épineuse à l'autre ; ils sont séparés au cou par le ligament de la nuque, aux lombes par les ligaments interépineux. On trouve souvent au cou, au-dessus des interépineux des faisceaux très variables du reste, allant des apophyses épineuses des cinquième et sixième vertèbres cervicales à celles des deuxième, troisième et quatrième *(long épineux du cou).*

2° Muscles intertransversaires

Ces muscles n'existent aussi qu'aux régions cervicale et lombaire.

1° *Intertransversaires du cou* (fig. 77). Ils se divisent en antérieurs et postérieurs, séparés par les branches antérieures des nerfs cervicaux. Ils vont des deux lèvres de la gouttière des apophyses transverses cervicales à la partie

inférieure de l'apophyse transverse de la vertèbre située immédiatement au-dessus. Les premiers intertransversaires présentent seuls quelque chose de particulier; l'antérieur (fig. 77, 7), situé en dedans du postérieur et presque sur le même plan, s'attache en haut, à la base de l'apophyse transverse de l'atlas, au-dessous du petit droit antérieur, et en bas, à la base de l'apophyse transverse de l'axis. Le postérieur (fig. 77, 8), situé en dehors du précédent, s'insère en haut près du sommet de l'apophyse transverse de l'atlas, en bas au sommet de l'apophyse transverse de l'axis. Les derniers vont de la septième vertèbre cervicale à la première dorsale.

2° *Intertransversaires des lombes.* — Ces muscles, quadrilatères, au nombre de cinq de chaque côté, vont d'une apophyse costiforme à l'autre ; le premier va de la douzième dorsale à la première lombaire.

Remarques générales

Nerfs. — Les muscles spinaux postérieurs sont innervés par les branches postérieures des nerfs rachidiens.

On voit que tous ces muscles peuvent se réduire d'après leurs insertions à quatre groupes, groupes dans lesquels on peut comprendre les muscles de la nuque, puisque la protubérance et la crête occipitales externes représentent l'apophyse épineuse, et les apophyses mastoïdes les apophyses transverses de la vertèbre occipitale.

1° *Faisceaux épineux.* — Ils vont des apophyses épineuses aux apophyses épineuses et étendent directement la colonne vertébrale (interépineux, long épineux du dos et du cou quand il existe, petit droit postérieur).

2° *Faisceaux transversaires.* — Ils vont des apophyses transverses aux apophyses transverses et inclinent latéralement la colonne vertébrale (intertransversaires, droit latéral et droit antérieur de la tête, sacro-lombaire, transversaire du cou, petit complexus, petit oblique, intercostaux et surcostaux).

3° *Faisceaux transversaires épineux.* — Ils sont obliques en haut et en dedans et vont des apophyses transverses aux apophyses épineuses ; ils font tourner la colonne vertébrale du côté opposé (transversaire épineux, grand complexus).

4° *Faisceaux épineux transversaires.* — Ces faisceaux obliques en sens inverse, c'est-à-dire en haut et en dehors, vont des apophyses épineuses aux apophyses transverses et font tourner la face antérieure du rachis de leur côté (splénius, long dorsal, grand oblique et grand droit postérieur de la tête). L'action du long dorsal doit être à peine sensible à cause de sa direction presque verticale.

Tous ces muscles du reste, sauf les muscles intransversaires antérieurs du cou et les petits droits antérieur et latéral, sont extenseurs de la colonne vertébrale.

CHAPITRE II

MUSCLES DE L'ABDOMEN

Préparation. — Placer un billot sous les reins du sujet pour tendre les muscles. Inciser la peau sur la ligne médiane depuis l'appendice xiphoïde jusqu'au pubis, en respectant l'ombilic; faire tomber sur cette incision deux incisions transversales, partant l'une de l'appendice xiphoïde, l'autre de l'ombilic, et une incision oblique partant du pubis et suivant le pli de l'aine et la crête iliaque. Enlever avec la peau une lame celluleuse adhérente qui recouvre le grand oblique ; à la partie inférieure, près du pubis, conserver le cordon spermatique ou le ligament rond qui sortent par une ouverture de l'aponévrose; conserver, s'il est possible, une lame fibreuse mince (fascia de Cooper) qui recouvre le cordon et se continue avec les bords de cette ouverture. Pour mettre à découvert le petit oblique, détacher le muscle grand oblique près de ses insertions costales et iliaques; puis conduire une incision transversale depuis l'épine iliaque antérieure et supérieure, jusqu'au lieu de soudure des aponévroses des

deux muscles grand et petit obliques, et mener de là une incision vers le pubis; on forme ainsi un lambeau aponévrotique triangulaire qui comprend l'anneau inguinal externe, lambeau dont la base est à l'arcade crurale et qui, rabattu, permet de voir les fibres inférieures du petit oblique et leurs rapports avec le cordon. Pour arriver sur le transverse, inciser avec précaution le petit oblique le long de la crête iliaque ; le transverse s'en distingue par la direction de ses fibres; faire pour la partie inférieure du petit oblique un lambeau triangulaire analogue à celui qui a été fait pour l'aponévrose du grand oblique ; pour pouvoir suivre les insertions postérieures du transverse jusqu'à la colonne vertébrale, il faut placer le cadavre sur le côté; les insertions costales de ce muscle qui se font à l'intérieur du thorax ne peuvent être bien vues qu'après l'ouverture de l'abdomen et par le mode de préparation employé pour le diaphragme et le triangulaire du sternum ; on peut renvoyer leur étude au moment où l'on s'occupera de ces derniers muscles. Pour mettre à découvert le muscle grand droit, il faut inciser l'aponévrose qui le recouvre en dehors de la ligne blanche et la détacher avec précaution des intersections fibreuse du muscle, auxquelles elle est très adhérente. L'étude du carré des lombes peut être remise au moment où l'on verra le muscle psoas et iliaque. Les préparations indiquées ci-dessus pour les muscles grand et petit obliques et le transverse serviront aussi pour le canal inguinal. Mais pour avoir une idée nette de ce canal et du fascia transversalis, il faut le préparer par le côté abdominal, comme dans la fig. 70. Pour cela on détache par un trait de scie toute la paroi antérieure du bassin, en arrière de l'épine iliaque antérieure et supérieure, et avec elle toute la paroi abdominale antérieure. On n'a plus alors qu'à enlever le péritoine et à disséquer avec précaution couche par couche.

Ces muscles sont tous pairs ; les uns sont situés sur les parties latérales de l'abdomen, et composés de fibres obliques pour les deux muscles superficiels, grand et petit obliques, transversales pour le plus profond, transverse de l'abdomen ; les autres sont situés sur les côtés de la ligne médiane et composés de fibres à direction générale verticale; ce sont : en avant le grand droit antérieur de l'abdomen et son accessoire, le pyramidal ; en arrière, le carré des lombes profondément placé au-dessous des muscles spinaux postérieurs.

1° Grand oblique de l'abdomen (fig. 66, 8, 13; fig. 71, 17)

Ce muscle, large, quadrilatère, dont l'épaisseur ne dépasse jamais $0^m,01$, s'insère à la *face externe des huit dernières côtes* (fig. 16, J), par des digitations qui forment, par leur réunion, une ligne dentelée, oblique en bas, en arrière et en dehors, et qui s'entre-croisent, les supérieures avec les quatre digitations inférieures du grand dentelé, les inférieures avec les insertions costales du grand dorsal; ces digitations augmentent d'épaisseur jusqu'à la huitième côte pour diminuer de la huitième à la douzième. De là, ses fibres se portent obliquement en bas, en avant et en dedans, d'autant plus qu'elles sont plus inférieures, et vont s'attacher, celles des deux dernières digitations, à la *lèvre externe de la moitié antérieure de la crête iliaque*, celles de toutes les autres, à une *large aponévrose* quadrilatère (fig. 66, 13); cette aponévrose du grand oblique se termine en avant, suivant une ligne verticale allant de l'appendice xiphoïde à la symphyse du pubis ; en bas, suivant une ligne oblique, entre la symphyse et l'épine iliaque antérieure et supérieure.

1° *Entre l'appendice xiphoïde et la symphyse*, l'aponévrose, après avoir passé en avant du muscle grand droit, en se soudant au feuillet superficiel de l'aponévrose du petit oblique, se termine en s'entre-croisant sur la ligne médiane avec celle du côté opposé (de façon que ses fibres se continuent en partie avec celles du petit oblique du côté opposé) et constitue ainsi un raphé médian, la *ligne blanche*.

2° *Entre la symphyse et l'épine iliaque antérieure et supérieure*, elle se termine de la façon suivante : entre ces deux points osseux est tendue une bandelette aponévrotique *ligament de Fallope* ou *de Poupard, arcade crurale*

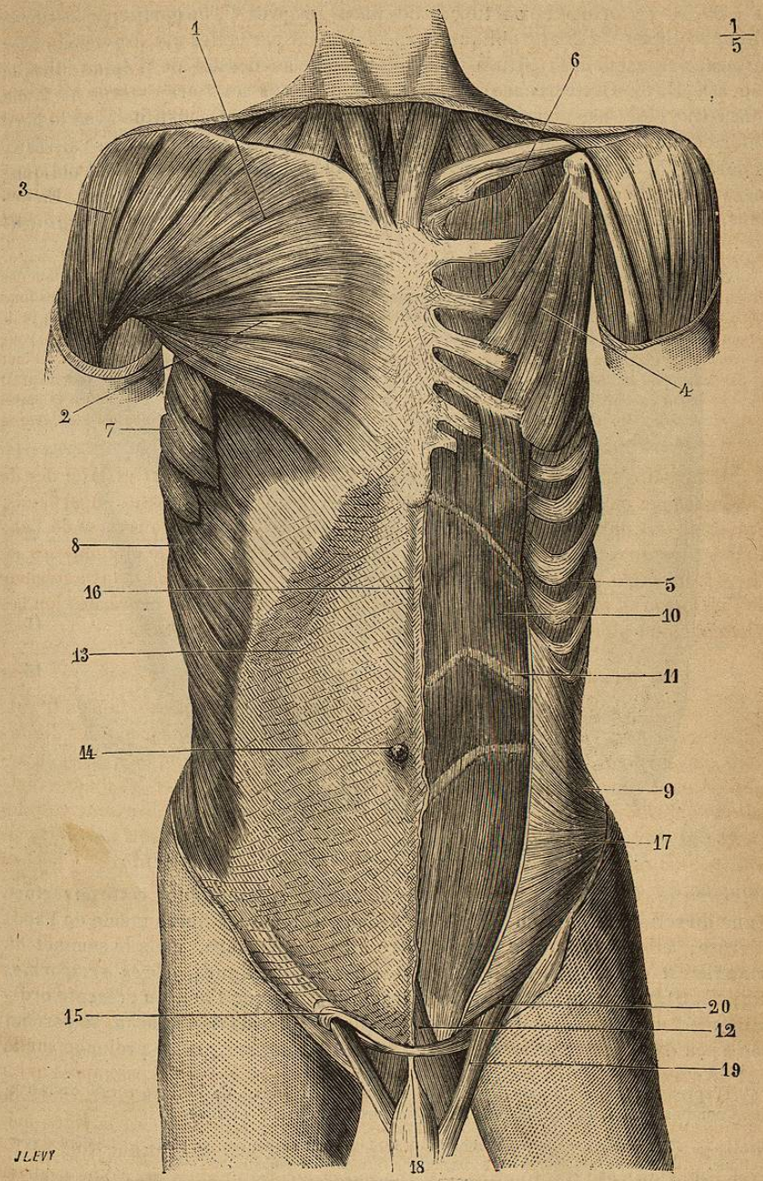

Fig. 66. — *Muscles du tronc; face antérieure* (*).

(*) 1, 2) Grand pectoral. — 3) Deltoïde. — 4) Petit pectoral. — 5) Muscles intercostaux. — 6) Premier intercostal. — 7) Grand dentelé. — 8) Grand oblique de l'abdomen. — 9) Petit oblique. — 10) Grand droit antérieur de l'abdomen. — 11) Intersection aponévrotique de ce muscle. — 12) Pyramidal. — 13) Aponévrose du grand oblique. — 14) Ombilic. — 15) Anneau inguinal externe. — 16) Ligne

(fig. 69, B, 1), formée en partie par des fibres propres [1], en partie, par les fibres aponévrotiques du grand oblique et spécialement par celles qui proviennent des faisceaux musculaires situés immédiatement au-dessus de l'épine illiaque (fig. 69, B, 6). Cette arcade crurale est soudée dans son tiers externe au fascia iliaca (3) ; dans ses deux tiers internes elle est libre et constitue avec le bord antérieur de l'os illiaque une ouverture (5) par laquelle s'engagent les vaisseaux fémoraux (7, 8). Les fibres aponévrotiques du grand oblique se jettent obliquement sur cette arcade, qu'elles contribuent en grande partie à former. En dedans, ces fibres s'écartent en interceptant une ouverture, *anneau inguinal*

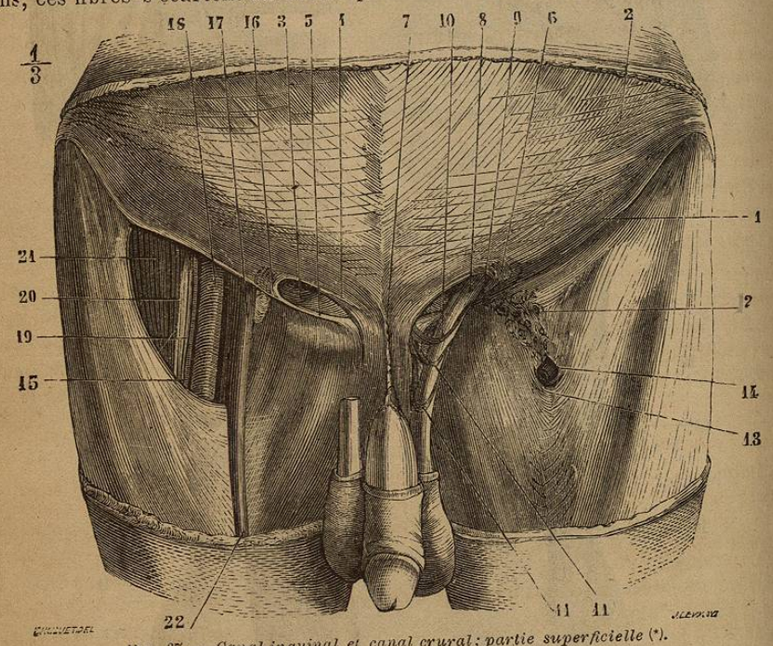

Fig. 67. — *Canal inguinal et canal crural; partie superficielle* (*).

externe (fig. 67, 3), qui laisse passer le cordon spermatique ; cette ouverture a une direction oblique en bas et en dedans, comme les fibres même de l'aponévrose ; elle a une forme triangulaire à base inférieure, mais le sommet du triangle est émoussé et arrondi par des fibres curvilignes, *fibres arciformes* (fig. 67, 6), provenant de l'arcade crurale, de sorte que l'anneau présente ordinairement une forme ovalaire ou elliptique. Les bords de l'anneau se perdent peu à peu dans une lame celluleuse, *fascia de Cooper*, qui se prolonge sur le

(1) D'après les recherches de Nicaise et Tillaux, le ligament de Fallope serait exclusivement composé par le bord inférieur de l'aponévrose du grand oblique.

(*) 1) Arcade crurale. — 2) Aponévrose du grand oblique. — 3) Anneau inguinal externe. 4) Pilier interne. — 5) Pilier externe. — 6) Fibres arciformes. — 7) Ligament suspenseur du pénis. — 8) Cordon spermatique passant sur 9) le pilier externe. — 10, 11) Anses du crémaster. — 12) Fascia cribriformis. — 13) Ligament falciforme. — 14) Embouchure de la veine saphène interne. — 15) Fascia iliaca coupé. — 16) Veine saphène interne. — 17) Veine crurale. — 18) Artère crurale. — 19, 20) Nerf crural. — 21) Psoas.

blanche. — 17) Aponévrose du petit oblique. — 18) Ligament suspenseur du pénis. — 19) Cordon spermatique. — 20) Fibres inférieures du petit oblique formant le crémaster.

cordon. Les faisceaux qui limitent l'anneau en dedans et en dehors ont reçu le nom de *piliers*. Le *pilier interne* ou *supérieur* (fig. 67, 4) s'attache au pubis en avant de la symphyse, en s'entre-croisant en partie avec celui du côté opposé ; le *pilier externe* ou *inférieur* (fig. 67, 5) s'attache à l'épine du pubis et, par ses fibres superficielles, va jusqu'à la symphyse où elles présentent aussi un entre-croisement. Les fibres aponévrotiques situées en dehors du pillier externe éprouvent, au moment où elles rencontrent l'arcade crurale, une sorte de torsion, les plus inférieures devenant supérieures et les supérieures antérieures ; un groupe se réfléchit en arrière du pilier externe sous le nom de *ligament de Colles* ou *pilier postérieur* (fig. 69, A, 16), se dirige en haut et en dedans, et va se continuer de l'autre côté de la ligne médiane avec des fibres aponévrotiques du grand et du petit oblique du côté opposé ; un autre groupe se réfléchit en arrière et va s'attacher à la crête pectinéale en constituant le *ligament de Gimbernat* (fig. 69, B, 2). Ce ligament n'est autre chose qu'un élargissement de l'arcade crurale, forme une lamelle triangulaire de $0^m,015$ de long, dont le bord antérieur répond à l'arcade crurale, le postérieur à la crête pectinéale, dont le bord externe, concave, limite en dedans l'anneau crural ; sa face postérieure se continue avec la face supérieure de l'arcade crurale.

Rapports. — Ce muscle est recouvert d'une lamelle celluleuse, mince, adhérente. Il est recouvert dans une petite partie de son étendue en haut, par le grand pectoral, en bas et en arrière par le grand dorsal. Son bord postérieur limite, avec le bord antérieur du grand dorsal, un triangle, dont la base est à la crête iliaque, *triangle de Petit* (fig. 62, 19), et qui existe environ 8 fois sur 10 chez l'adulte.

Nerfs. — Il est innervé par les nerfs intercostaux et par les rameaux des grande et petite branches abdomino-scrotales du plexus lombaire.

Action. — Conjointement avec les muscles petit oblique et transverse, ces muscles rétrécissent transversalement la cavité abdominale. En outre, ils abaissent les côtes et sont expirateurs et fléchisseurs du tronc. Quand un muscle grand oblique d'un seul côté se contracte, il fait tourner la face antérieure du tronc du côté opposé.

2° Petit oblique de l'abdomen (fig. 66, 9)

Ce muscle, plus large en avant qu'en arrière, un peu moins épais que le précédent, s'attache en arrière à l'*aponévrose abdominale postérieure*, dans la moitié inférieure de la région lombaire, et par elle aux *apophyses épineuses, lombaires et sacrées*, aux trois *quarts antérieurs de la crête iliaque* et au *tiers externe de l'arcade crurale* (fig. 69, A, 14). De là ses fibres se portent, les supérieurs obliquement en haut et en avant, les moyennes transversalement, les inférieures obliquement en bas et en avant, et se terminent de la façon suivante : les supérieures vont s'attacher aux *trois dernières côtes*, par des digitations continues, au niveau des deux derniers espaces intercostaux, avec les muscles intercostaux internes, et dans l'intervalle des côtes et du pubis à une lame aponévrotique. Cette aponévrose, *feuillet moyen de l'aponévrose abdominale antérieure*, *aponévrose du petit oblique*, se divise en deux feuillets au niveau du bord externe du muscle droit (fig. 68, A, 15); l'antérieur se soude à l'aponévrose du grand oblique et passe en avant du grand droit ; le postérieur s'unit à l'aponévrose du transverse, et passe en arrière du même muscle, sauf dans son quart inférieur (fig. 68, B); ces deux feuillets se rejoignent ensuite à la ligne blanche. Les fibres les plus inférieures vont constituer le crémaster