(fig. 69, A, 15); celles qui viennent immédiatement au-dessus vont s'attacher les unes au pubis, en arrière du ligament de Gimbernat, entre ce ligament et la symphyse, les autres au ligament de Colles.

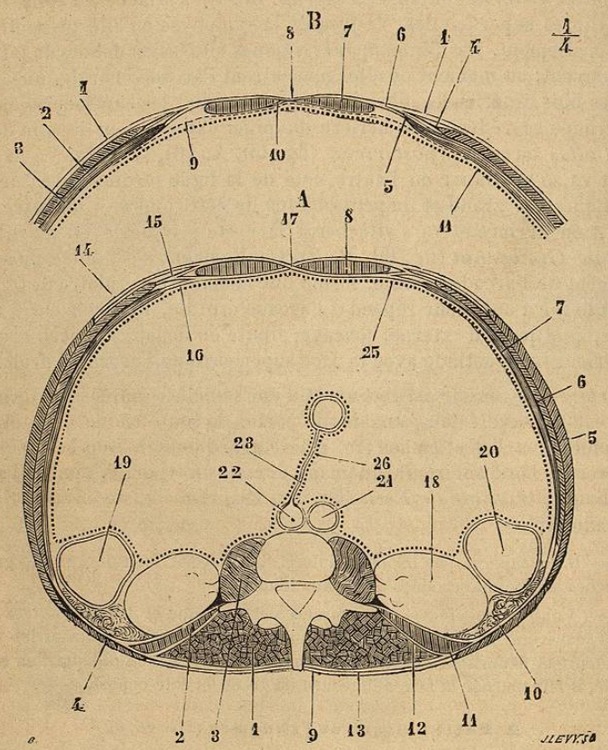

Fig. 68. — *Aponévroses de l'abdomen; coupe transversale des parois abdominales* (*).

Rapports. — Recouvert par le grand oblique, il recouvre le transverse; son bord postérieur, libre dans sa moitié supérieure, continu dans sa moitié inférieure avec l'aponévrese abdominale postérieure, est représenté par une ligne allant de l'extrémité externe de la douzième côte à l'apophyse épineuse de la troisième vertèbre lombaire.

(*) A. *Coupe transversale au niveau des reins.* — 1) Muscles spinaux postérieurs. — 2) Carré des lombes. — 3) Psoas. — 4) Grand dorsal. — 5) Grand oblique. — 6) Petit oblique. — 7) Transverse. — 8) Grand droit antérieur. — 9) Aponévrose du grand dorsal. — 10) Aponévrose du transverse. — 11) Son feuillet antérieur. — 12) Son feuillet moyen. — 13) Son feuillet postérieur. — 14) Aponévrose du grand oblique. — 15) Aponévrose du petit oblique. — 16) Aponévrose du transverse. — 17) Ligne blanche. — 18) Rein. — 19) Côlon descendant. — 20) Côlon ascendant. — 21) Veine cave inférieure. — 22) Aorte. — 23) Artère allant de l'aorte à l'intestin, représentant l'artère mésentérique. — 25) Péritoine. — 26) Mésentère.

B. *Coupe transversale au niveau du quart inférieur du grand droit antérieur.* — 1) Aponévrose du grand oblique. — 2) Petit oblique. — 3) Transverse. — 4) Aponévrose du petit oblique. — 5) Aponévrose du transverse. — 6) Les trois aponévroses réunies passant en avant du grand droit. — 7) Grand droit de l'abdomen. — 8) Ligne blanche. — 9) Fascia transversalis. — 10) Pli demi-lunaire de Douglas — 11) Péritoine.

Nerfs. — Il est innervé par les nerfs intercostaux et des rameaux des grandes et petites branches abdomino-scrotales du plexus lombaire.

Action. — Quand les deux muscles petits obliques se contractent simultanément, ils ont la même action que le grand oblique (rétrécissement transversal de la cavité abdominale, expiration, flexion du tronc). Quand le muscle d'un seul côté se contracte, il fait tourner la face antérieure du tronc de son côté et est antagoniste du grand oblique.

3° Transverse de l'abdomen (fig. 72, 6)

Ce muscle, quadrilatère, plus mince que les précédents, et qui semble la continuation du triangulaire du sternum, s'insère à la *face interne des six dernières côtes* par des digitations entre-croisées (et pour les trois dernières continues) avec celles du diaphragme, aux *trois quarts antérieurs de la lèvre interne de la crête iliaque*, et dans l'intervalle par une aponévrose très forte, à la colonne vertébrale lombaire. Cette aponévrose, *aponévrose abdominale postérieure* (fig. 68, A, 10), qui reçoit aussi l'aponévrose du petit oblique, se divise en trois feuillets : un *postérieur* (13), qui se fixe aux apophyses épineuses en se soudant à l'aponévrose du grand dorsal ; un *moyen* (12), qui va au sommet des apophyses transverses ; un *antérieur* (11), plus mince, qui se rend à la face antérieure de ces mêmes apophyses. Ces trois feuillets circonscrivent deux loges, une postérieure pour les muscles spinaux postérieurs (1); une antérieure, pour le carré des lombes (2). De ces différentes insertions les fibres du transverse se portent horizontalement en avant et se rendent à une aponévrose, *feuillet postérieur de l'aponévrose abdominale antérieure* (fig. 68, A, 16), qui passe en arrière du muscle droit en se soudant au feuillet postérieur de l'aponévrose du petit oblique, et arrive ainsi jusqu'à la ligne blanche. Dans le quart inférieur du muscle droit elle se comporte d'une façon différente ; au lieu de passer en arrière du muscle droit, elle passe en avant de lui (fig. 68, B, 5); une partie seulement de cette aponévrose reste en arrière du muscle droit et forme là un repli plus ou moins large, *pli semi-lunaire de Douglas* (fig. 70, 7). dont le bord interne vertical correspond à la ligne blanche, dont le bord externe concave, falciforme, laisse à découvert la plus grande partie de la face postérieure du muscle droit, dont la pointe s'attache à la symphyse du pubis dans une étendue variable, dont la base se continue avec le reste de l'aponévrose ; c'est sous ce pli que s'engagent les vaisseaux épigastriques pour pénétrer dans la gaîne du muscle droit (fig. 70, 18). Ces plis semi-lunaires de Douglas peuvent présenter de grandes variétés dans leur disposition.

Nerfs. — Il est innervé par les nerfs intercostaux et par des rameaux des grande et petite branches abdomino-scrotales du plexus lombaire.

Action. — Il constitue une ceinture qui embrasse la cavité abdominale et la rétrécit transversalement; en portant les côtes en dedans, il est expirateur.

4° Grand droit antérieur de l'abdomen (fig. 66, 11)

Ce muscle, allongé, vertical, plus large en haut qu'en bas, s'attache en bas au *pubis*, par un tendon aplati divisé en deux parties, un faisceau externe inséré au bord supérieur du pubis entre l'épine et la symphyse, et un faisceau interne, qui s'entre-croise en avant de la symphyse avec celui du côté opposé et se perd dans l'aponévrose crurale et la gaîne du pénis. De là les fibres se portent verticalement en haut et se terminent par trois faisceaux distincts, attachés, l'interne à l'*appendice xiphoïde* et au *cartilage de la septième côte*, le moyen à *celui de la sixième*, l'externe, plus volumineux, au *cartilage de*

la cinquième (fig. 16, G). Ce muscle est interrompu par des *intersections aponévrotiques* transversales, au nombre de deux à quatre, occupant toute la largeur du muscle et intimement unies au feuillet antérieur de sa gaîne ; elles ne sont autre chose que des rudiments très incomplets de côtes abdominales. Les bords internes des deux muscles droits interceptent un espace fibreux, *ligne blanche*. Le muscle grand droit est contenu dans une gaîne, complète en avant, où elle est formée par la réunion de l'aponévrose du grand oblique et du feuillet antérieur de l'aponévrose du petit oblique, auxquelles s'ajoute en bas celle du transverse ; la paroi postérieure est formée par la soudure de l'aponévrose du transverse et du feuillet postérieur de l'aponévrose du petit oblique ; elle manque en haut dans la partie thoracique du muscle et en bas dans l'espace laissé libre par les plis semi-lunaires de Douglas ; cependant il est toujours séparé du péritoine par le fascia transversalis (fig. 66, B, 9).

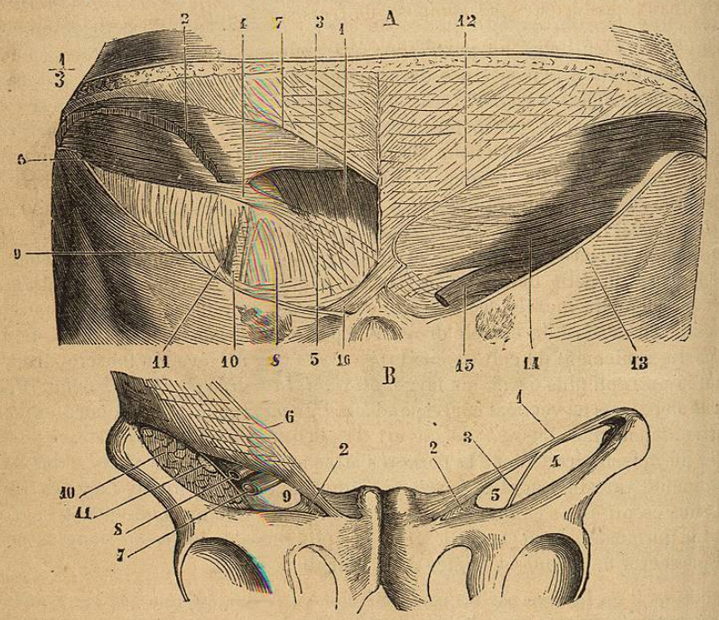

FIG. 69. — *Canal inguinal et canal crural ; partie profonde* (*).

Pyramidal (fig. 66, 12). — Au grand droit est annexé un petit muscle triangulaire, le pyramidal, situé en avant de son insertion inférieure. Ce muscle, long de $0^m,06$ environ, manquant quelquefois, plus développé chez les enfants,

(*) A. 1) Muscle grand droit antérieur de l'abdomen. — 2) Muscle petit oblique échancré. — 3) Son aponévrose coupée pour montrer le muscle droit. — 4, 5) Aponévrose du transverse passant en avant du muscle droit. — 6) Muscle transverse. — 7) Aponévrose du grand obliqne coupée pour montrer les parties sous-jacentes. — 8) Fascia transversalis. — 9) Ses fibres arciformes limitant l'anneau inguinal interne. — 10) Vaisseaux épigastriques vus par transparence à travers ce fascia transversalis. — 11) Anneau inguinal interne. — 12) Aponévrose du grand oblique coupée. — 13) Arcade curale. — 14) Muscle petit oblique. — 15) Cordon et crémaster. — 16) Ligament de Colles.

B. 1) Arcade crurale. — 2) Ligament de Gimbernat. — 3) Fascia iliaca. — 4) Ouverture pour le passage du psoas et du nerf crural. — 5) Anneau crural. — 6) Aponévrose du grand oblique. — 7) Veine crurale — 8) Artère crurale — 9) Entonnoir crural. — 10) Psoas. — 11) Nerf crural.

s'attache par sa base au *pubis*, entre l'épine et la symphyse, et par son sommet se continue avec un tendon qui se perd dans la ligne blanche et constitue avec celui du côté opposé, un cordon fibreux, qui peut être suivi jusqu'à l'ombilic.

Nerfs. — Le grand droit est innervé par les nerfs intercostaux et par des rameaux des grande et petite branches abdomino-scrotales du plexus-lombaire.

Action. — Il prend ordinairement son point fixe en bas et fléchit le tronc. Si la flexion est empêchée par les extenseurs, il abaisse les côtes et est expirateur ; enfin il peut comprimer les viscères abdominaux et s'opposer à la pression des viscères, qui tendent à repousser en avant la poroi abdominale antérieure. Le pyramidal est tenseur de la ligne blanche.

5° Carré des lombes (fig. 91)

Ce muscle, épais, quadrilatère, situé en dehors du psoas, en avant des muscles spinaux postérieurs, se compose de trois sortes de faisceaux intimement

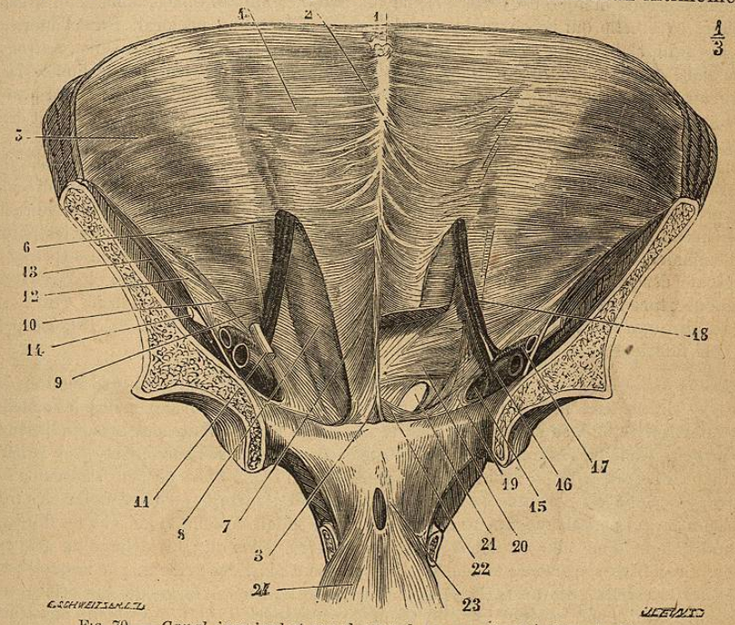

FIG. 70. — *Canal inguinal et canal crural, vus par le côté abdominal* (*).

unis chez l'homme : 1° les faisceaux *ileo-costaux*, constituant le bord externe du muscle, vont de la *crête iliaque* au *bord inférieur de la douzième côte ;* 2° les faisceaux *lombo-costaux* vont de la *partie antérieure des apophyses*

(*) 1) Ombilic. — 2) Ligne blanche. — 3) Adminiculum lineæ albæ. — 4) Aponévrose du transverse. — 5) Muscle transverse. — 6) Passage de l'aponévrose du transverse en avant du muscle droit. — 7) Pli semi-lunaire de Douglas. — 8) Fascia transversalis. — 9) Anneau inguinal interne. — 10) Partie verticale des fibres arciformes circonscrivant cet anneau. — 11) Canal déférent. — 12) Fascia iliaca. — 13) Psoas. — 14) Nerf crural. — 15) Anneau crural. — 16) Veine crurale. — 17) Artère crurale. — 18) Vaisseaux épigastriques. — 19) Ligament de Gimbernat. — 50) Fibres inférieures du transverse, mises à nu par l'ablation de la partie inférieure du grand droit. — 21) Anneau inguinal externe. — 22) Ligament de Colles. — 23) Ligaments pubo-vésicaux. — 24) Vessie rabattue.

transverse des trois ou quatre dernières vertèbres lombaires à la *douzième côte ;* 3° les faisceaux iléo-lombaires situés à la face postérieure du muscle vont de la *crête iliaque* et du ligament iléo-lombaire à la *face postérieure des apophyses transverses de toutes les vertèbres lombaires.*

Rapports. — Il est en rapport en avant avec le rein et le côlon.

Nerfs. — Il est innervé par le douzième nerf intercostal et des branches antérieures des deux premiers nerfs lombaires.

Action. — Il incline latéralement la colonne vertébrale et le tronc ; par ses insertions costales il abaisse la douzième côte.

Aponévroses abdominales. — Ligne blanche. — Canal inguinal

Aponévroses abdominales. — Les aponévroses d'insertion ont déjà été décrites avec les muscles, il ne reste plus à parler que des aponévroses de contention. A l'extérieur, le muscle grand oblique est recouvert par une lame celluleuse mince, adhérente, se continuant avec celle qui recouvre le grand dentelé et le grand pectoral. Dans l'intérieur de la cavité abdominale et sous le péritoine, en arrière du muscle transverse, se trouve une lame fibreuse, le *fascia transversalis.* Cette aponévrose n'a pas de limites bien tranchées en haut et en dehors ; en bas elle contracte des adhérences avec le bord postérieur de l'arcade crurale, puis se continue au-dessous de cette arcade en envoyant dans le canal crural une gaîne qui accompagne les vaisseaux et en formant entre la veine crurale et le ligament de Gimbernat le *septum crural ;* en dedans le *fascia transversalis* passe en arrière du muscle droit et va jusqu'à la ligne blanche en se soudant au pli semilunaire de Douglas. A sa partie inférieure et externe, au niveau de l'endroit où le canal déférent et les vaisseaux constituant le cordon se réunissent pour traverser les parois abdominales, il leur fournit une gaîne qui les accompagne ; à ce niveau, il s'épaissit et présente des fibres arciformes à concavité supérieure (fig. 70, 10), qui circonscrivent une ouverture recouverte par le péritoine déprimé en fossette en cet endroit ; c'est l'*anneau inguinal interne* ou *abdominal ;* les vaisseaux épigastriques (fig. 70, 18), occupent le côté inférieur et interne de cet anneau.

Ligne blanche. — La ligne blanche est l'espace intercepté par les bords internes des muscles droits. Cet intervalle, dont la plus grande largeur, correspondant à l'ombilic, est d'environ $0^m,025$, se rétrécit en haut et surtout en bas, où il devient presque linéaire ; sa largeur varie du reste avec l'état de distension des parois abdominales. Sur la ligne médiane, elle présente un raphé fibreux, appelé aussi *ligne blanche* par beaucoup d'auteurs ; ce raphé est constitué par l'entre-croisement des fibres aponévrotiques des trois muscles larges de l'abdomen, entre-croisement qui se fait de telle façon que les fibres du grand oblique d'un côté semblent se continuer avec celles du petit oblique du côté opposé. Ces fibres s'écartent par places et interceptent ainsi des orifices, par lesquels passent des vaisseaux, des nerfs, des pelotons graisseux ; le plus large de ces orifices est l'ombilic, qui donne passage chez le fœtus aux vaisseaux ombilicaux ; cette ouverture, située un peu au-dessus de la partie moyenne du corps chez l'adulte, est irrégulièrement quadrilatère, obturée dans ses trois quarts inférieurs par un bouchon fibreux dû à la soudure cicatricielle des parties qui composaient le cordon ombilical, perméable au contraire dans son quart supérieur.

Vue par sa face postérieure, la partie sous-ombilicale de la ligne blanche présente un raphé fibreux, portant de l'ombilic et se terminant en bas au pubis en s'élargissant un peu (fig. 70, 3) ; c'est l'*adminiculum lineæ albæ.* De ce raphé rayonnent latéralement de petits tractus transversaux se perdant dans l'aponévrose du transverse.

Canal inguinal. — Le canal inguinal est le trajet que suit le cordon en traversant les parois abdominales. Le cordon pénètre par l'anneau inguinal externe et sort du cana par l'anneau inguinal interne ou abdominal. Ce trajet d'un anneau à l'autre est légèrement oblique en bas et en dedans, comme l'arcade crurale, qui en constitue la paroi inférieure ; sa paroi antérieure est formée par l'aponévrose du grand oblique ; quelques faisceaux lâches du petit oblique et du transverse s'interposent entre cette paroi et le cordon ; sa paroi postérieure est constituée par le *fascia transversalis ;* mais entre ce fascia et le cordon on trouve encore des fibres aponévrotiques et musculaires provenant du petit oblique et surtout du transverse. Ces dernières, presque verticales, vont se fixer au bord supérieur du pubis en arrière du ligament de Gimbernat, et forment le muscle *pubo-transversal de Luschka.* La paroi supérieure est constituée par les fibres des muscles petit oblique et transverse. Les deux orifices ont été décrits : l'externe avec l'aponévrose d'insertion du grand oblique, l'interne ou abdominal avec le *fascia transversalis.* La longueur du canal inguinal mesurée des centres des deux orifices est de $0^m,04$. L'orifice abdominal est à peu près sur le milieu d'une ligne menée de l'épine iliaque à l'épine du pubis, et son bord inférieur à $0^m,01$ environ au-dessus de l'arcade crurale.

CHAPITRE III

MUSCLES DU THORAX

Ces muscles forment plusieurs groupes : 1° les uns, extérieurs au thorax, se portent de ses parois aux os du membre supérieur ; ce sont le grand et le petit pectoral, le sous-clavier et le grand dentelé ; 2° d'autres complètent les parois du thorax et remplissent les intervalles interceptés par les côtes, ce sont les intercostaux, auxquels s'annexent les sur-costaux et les sous-costaux ; 3° enfin, dans l'intérieur même du thorax, on rencontre des muscles, triangulaire du sternum et le diaphragme.

I. Muscles extra-thoraciques

Préparation. — Faire une incision verticale sur la ligne médiane depuis l'extrémité supérieure du sternum jusqu'à l'appendice xiphoïde ; faire une deuxième incision suivant tout le bord antérieur de la clavicule jusqu'à l'acromion, et de son extrémité externe mener une incision verticale jusqu'à l'insertion inférieure du deltoïde. L'étude du peaucier du cou qui recouvre la partie supérieure du grand pectoral devrait précéder celle de ce dernier muscle, et, dans ce cas, l'incision claviculaire doit être très superficielle et ne comprendre que la peau. Si, au contraire, on ne veut pas respecter le peaucier, l'incision doit comprendre toutes les couches jusqu'aux fibres musculaires. Le petit pectoral et le sous-clavier sont mis à découvert par l'incision du grand pectoral ; le sous-clavier est contenu dans une gaîne aponévrotique assez résistante. Pour voir le muscle grand dentelé appliqué contre la paroi latérale du thorax, il faut écarter l'omoplate de cette paroi et enlever tout le tissu cellulaire du creux de l'aisselle ; cet écartement est facilité si on a préalablement scié la clavicule à sa partie moyenne ; on voit la face interne de ce muscle en renversant en dehors le bord spinal de l'omoplate ; pour cela, le sujet doit être placé comme pour la préparation des muscles du dos.

1° Grand pectoral (fig. 66, 1)

Ce muscle, large, épais, forme une saillie triangulaire à la partie supérieure et antérieure du thorax.

Il s'attache en dedans aux *deux tiers internes du bord antérieur de la clavicule* (fig. 18, A, *faisceau claviculaire*), à la *face antérieure du sternum* (fig. 16, B), aux *cartilages des six premières côtes*, très près du sternum pour les supérieures, plus en dehors pour les inférieures, enfin par un faisceau inférieur à l'aponévrose du grand oblique. Les faisceaux provenant des cartilages costaux forment une couche profonde, quelquefois bien distincte de