*transverse des trois ou quatre dernières vertèbres lombaires* à la *douzième côte ;* 3° les faisceaux iléo-lombaires situés à la face postérieure du muscle vont de la *crête iliaque* et du ligament iléo-lombaire à la *face postérieure des apophyses transverses de toutes les vertèbres lombaires.*

*Rapports.* — Il est en rapport en avant avec le rein et le côlon.

*Nerfs.* — Il est innervé par le douzième nerf intercostal et des branches antérieures des deux premiers nerfs lombaires.

*Action.* — Il incline latéralement la colonne vertébrale et le tronc ; par ses insertions costales il abaisse la douzième côte.

**Aponévroses abdominales. — Ligne blanche. — Canal inguinal**

*Aponévroses abdominales.* — Les aponévroses d'insertion ont déjà été décrites avec les muscles, il ne reste plus à parler que des aponévroses de contention. A l'extérieur, le muscle grand oblique est recouvert par une lame celluleuse mince, adhérente, se continuant avec celle qui recouvre le grand dentelé et le grand pectoral. Dans l'intérieur de la cavité abdominale et sous le péritoine, en arrière du muscle transverse, se trouve une lame fibreuse, le *fascia transversalis.* Cette aponévrose n'a pas de limites bien tranchées en haut et en dehors ; en bas elle contracte des adhérences avec le bord postérieur de l'arcade crurale, puis se continue au-dessous de cette arcade en envoyant dans le canal crural une gaîne qui accompagne les vaisseaux et en formant entre la veine crurale et le ligament de Gimbernat le *septum crural ;* en dedans le *fascia transversalis* passe en arrière du muscle droit et va jusqu'à la ligne blanche en se soudant au pli semilunaire de Douglas. A sa partie inférieure et externe, au niveau de l'endroit où le canal déférent et les vaisseaux constituant le cordon se réunissent pour traverser les parois abdominales, il leur fournit une gaîne qui les accompagne ; à ce niveau, il s'épaissit et présente des fibres arciformes à concavité supérieure (fig. 70, 10), qui circonscrivent une ouverture recouverte par le péritoine déprimé en fossette en cet endroit ; c'est l'*anneau inguinal interne* ou *abdominal ;* les vaisseaux épigastriques (fig. 70, 18), occupent le côté inférieur et interne de cet anneau.

*Ligne blanche.* — La ligne blanche est l'espace intercepté par les bords internes des muscles droits. Cet intervalle, dont la plus grande largeur, correspondant à l'ombilic, est d'environ $0^m,025$, se rétrécit en haut et surtout en bas, où il devient presque linéaire ; sa largeur varie du reste avec l'état de distension des parois abdominales. Sur la ligne médiane, elle présente un raphé fibreux, appelé aussi *ligne blanche* par beaucoup d'auteurs ; ce raphé est constitué par l'entre-croisement des fibres aponévrotiques des trois muscles larges de l'abdomen, entre-croisement qui se fait de telle façon que les fibres du grand oblique d'un côté semblent se continuer avec celles du petit oblique du côté opposé. Ces fibres s'écartent par places et interceptent ainsi des orifices, par lesquels passent des vaisseaux, des nerfs, des pelotons graisseux ; le plus large de ces orifices est l'ombilic, qui donne passage chez le fœtus aux vaisseaux ombilicaux ; cette ouverture, située un peu au-dessus de la partie moyenne du corps chez l'adulte, est irrégulièrement quadrilatère, obturée dans ses trois quarts inférieurs par un bouchon fibreux dû à la soudure cicatricielle des parties qui composaient le cordon ombilical, perméable au contraire dans son quart supérieur.

Vue par sa face postérieure, la partie sous-ombilicale de la ligne blanche présente un raphé fibreux, portant de l'ombilic et se terminant en bas au pubis en s'élargissant un peu (fig. 70, 3) ; c'est l'*adminiculum lineæ albæ.* De ce raphé rayonnent latéralement de petits tractus transversaux se perdant dans l'aponévrose du transverse.

*Canal inguinal.* — Le canal inguinal est le trajet que suit le cordon en traversant les parois abdominales. Le cordon pénètre par l'anneau inguinal externe et sort du cana par l'anneau inguinal interne ou abdominal. Ce trajet d'un anneau à l'autre est légèrement oblique en bas et en dedans, comme l'arcade crurale, qui en constitue la paroi inférieure ; sa paroi antérieure est formée par l'aponévrose du grand oblique ; quelques faisceaux lâches du petit oblique et du transverse s'interposent entre cette paroi et le cordon ; sa paroi postérieure est constituée par le *fascia transversalis ;* mais entre ce fascia et le cordon on trouve encore des fibres aponévrotiques et musculaires provenant du petit oblique et surtout du transverse. Ces dernières, presque verticales, vont se fixer au bord supérieur du pubis en arrière du ligament de Gimbernat, et forment le muscle *pubo-transversal de Luschka.* La paroi supérieure est constituée par les fibres des muscles petit oblique et transverse. Les deux orifices ont été décrits : l'externe avec l'aponévrose d'insertion du grand oblique, l'interne ou abdominal avec le *fascia transversalis.* La longueur du canal inguinal mesurée des centres des deux orifices est de $0^m,04$. L'orifice abdominal est à peu près sur le milieu d'une ligne menée de l'épine iliaque à l'épine du pubis, et son bord inférieur à $0^m,01$ environ au-dessus de l'arcade crurale.



---

# CHAPITRE III

## MUSCLES DU THORAX

Ces muscles forment plusieurs groupes : 1° les uns, extérieurs au thorax, se portent de ses parois aux os du membre supérieur ; ce sont le grand et le petit pectoral, le sous-clavier et le grand dentelé ; 2° d'autres complètent les parois du thorax et remplissent les intervalles interceptés par les côtes, ce sont les intercostaux, auxquels s'annexent les sur-costaux et les sous-costaux ; 3° enfin, dans l'intérieur même du thorax, on rencontre des muscles, triangulaire du sternum et le diaphragme.

### I. Muscles extra-thoraciques

*Préparation.* — Faire une incision verticale sur la ligne médiane depuis l'extrémité supérieure du sternum jusqu'à l'appendice xiphoïde ; faire une deuxième incision suivant tout le bord antérieur de la clavicule jusqu'à l'acromion, et de son extrémité externe mener une incision verticale jusqu'à l'insertion inférieure du deltoïde. L'étude du peaucier du cou qui recouvre la partie supérieure du grand pectoral devrait précéder celle de ce dernier muscle, et, dans ce cas, l'incision claviculaire doit être très superficielle et ne comprendre que la peau. Si, au contraire, on ne veut pas respecter le peaucier, l'incision doit comprendre toutes les couches jusqu'aux fibres musculaires. Le petit pectoral et le sous-clavier sont mis à découvert par l'incision du grand pectoral ; le sous-clavier est contenu dans une gaîne aponévrotique assez résistante. Pour voir le muscle grand dentelé appliqué contre la paroi latérale du thorax, il faut écarter l'omoplate de cette paroi et enlever tout le tissu cellulaire du creux de l'aisselle ; cet écartement est facilité si on a préalablement scié la clavicule à sa partie moyenne ; on voit la face interne de ce muscle en renversant en dehors le bord spinal de l'omoplate ; pour cela, le sujet doit être placé comme pour la préparation des muscles du dos.

**1° Grand pectoral** (fig. 66, 1)

Ce muscle, large, épais, forme une saillie triangulaire à la partie supérieure et antérieure du thorax.

Il s'attache en dedans aux *deux tiers internes du bord antérieur de la clavicule* (fig. 18, A, *faisceau claviculaire*), à la *face antérieure du sternum* (fig. 16, B), aux *cartilages des six premières côtes*, très près du sternum pour les supérieures, plus en dehors pour les inférieures, enfin par un faisceau inférieur à l'aponévrose du grand oblique. Les faisceaux provenant des cartilages costaux forment une couche profonde, quelquefois bien distincte de

la couche superficielle qui provient de la clavicule et du sternum. Ses fibres sont souvent divisées, par une ligne celluleuse, en deux portions : une portion supérieure, comprenant celles qui naissent de la clavicule et de la première pièce du sternum (1), et une portion inférieure ou sterno-costale (2). Nées de ces différentes insertions, les fibres se portent, les supérieures, obliquement en bas et en dehors, les inférieures, au contraire, en sens inverse, en s'enfonçant successivement sous les supérieures, de façon à amener une sorte de croisement au bord inférieur de l'aisselle. Ce croisement se continue sur le tendon du muscle, qui représente une sorte de gouttière aplatie, ouverte en haut, et peut être considéré comme constitué par deux lamelles, une antérieure, qui reçoit les fibres de la portion supérieure, une postérieure, qui reçoit les fibres de la portion inférieure. Ces deux lamelles se réunissent enfin pour aller s'attacher au *bord antérieur de la coulisse bicipitale* (fig. 20, E). La lamelle profonde se divise et forme une sorte de gaîne pour le tendon du long chef du biceps. Le tendon du grand pectoral envoie une expansion à l'aponévrose du bras. Une bourse séreuse sépare quelquefois ses deux tendons d'insertion.

*Rapports.* — Il forme la paroi antérieure du creux de l'aisselle ; son bord externe est séparé du bord antérieur du deltoïde par un interstice celluleux et quelquefois par un espace triangulaire occupé par la veine céphalique et une branche de l'artère acromico-thoracique.

*Nerfs.* — Il est innervé par une branche collatérale du plexus brachial.

*Action.* — Il porte le bras en avant en même temps qu'il le place dans l'adduction et lui imprime un mouvement de rotation en dedans. Si le faisceau sterno-claviculaire ou supérieur se contracte seul, il soulève l'épaule en arrondissant le dos et en excavant le creux qui existe entre l'épaule et la poitrine (action de porter un fardeau sur les épaules ; attitude de supplication, de peur, contractions convulsives du frisson fébrile, etc.). Si les bras sont placés horizontalement dans l'adduction, il les porte en avant et les rapproche en leur conservant la position horizontale. S'ils sont élevés verticalement, il les abaisse dans un plan antéro-postérieur. Quand le faisceau sterno-costal ou inférieur se contracte seul, l'épaule est abaissée et le bras porté en dedans et en avant. S'il prend son point fixe à l'humerus, il soulève le tronc (action de grimper). Il est plus que douteux que par ses fibres costales il puisse élever les côtes et être inspirateur : l'attitude prise par les asthmatiques a pour but principal de débarrasser le thorax du poids des membres supérieurs, de façon à donner moins de travail aux muscles inspirateurs (Fick).

### 2° Petit pectoral (fig. 66, 4)

Ce muscle, mince, triangulaire, s'attache en bas à la *face externe des troisième, quatrième et cinquième côtes* (fig. 16, 1), par des languettes aponévrotiques qui donnent naissance aux fibres charnues ; celles-ci se réunissent et vont s'insérer par un tendon aplati au *bord antérieur de l'apophyse coracoïde*, près de son sommet (fig. 19, O). Il fait partie de la paroi antérieure de l'aisselle.

*Nerfs.* — Il est innervé par une branche collatérale du plexus brachial,

*Action.* — Il abaisse le moignon de l'épaule et soulève l'angle inférieur de l'omoplate, qu'il écarte des parois thoraciques. En prenant son point fixe à l'omoplate, il peut élever les côtes et être inspirateur.

### 3° Sous-clavier

Ce petit muscle, très grêle, arrondi, située sous la clavicule, s'attache en



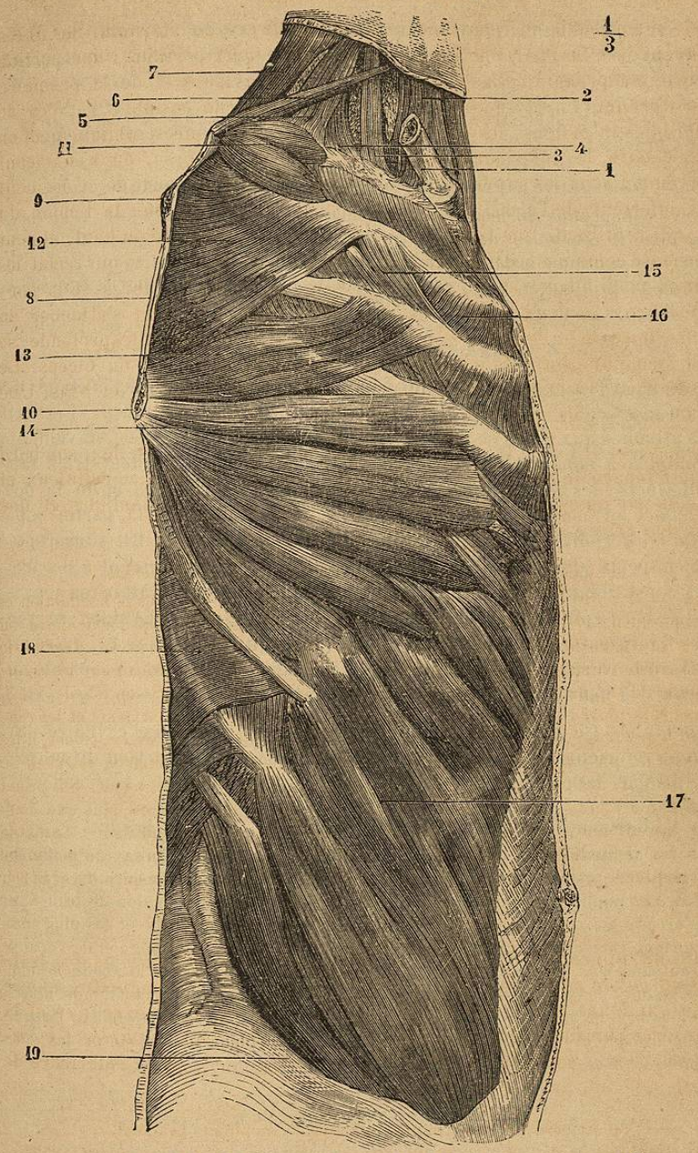


Fig. — 71. — *Muscles de la région latérale et profonde du tronc* (*).

(*) 1) Clavicule. — 2) Sterno-mastoïdien. — 3) Scalène antérieur. — 4, 5) Scalène postérieur. — 6) Omo-hyoïdien. — 7) Angulaire de l'omoplate. — 8) Bord spinal de l'omoplate (l'omoplate a été enlevée, à l'exception d'une bande osseuse très étroite longeant le bord spinal). — 9) Naissance de l'épine de l'omoplate le long du bord spinal. — 10) Angle inférieur de l'omoplate. — 11) Digitations supérieures du grand dentelé. — 12, 13) Ses digitations moyennes. — 14) Ses digitations inférieures. — 16) Intercostaux externes. — 16) Intercostaux internes. — 17) Grand oblique de l'abdomen. — 18) Petit dentelé postérieur et inférieur. — 19) Crête iliaque.

dedans, par un tendon conique, au *cartilage de la première côte* (fig. 16, F), et, en dedans, à la *partie externe de la face inférieure de la clavicule* (fig. 18, F).

*Rapports.* — Il est séparé de la première côte par les vaisseaux axillaires et le plexus brachial.

*Nerfs.* — Il est innervé par une branche collatérale du plexus brachial.

*Action.* — Il applique solidement l'extrémité interne de la clavicule contre le sternum, et assure ainsi la coaptation des deux surfaces articulaires, que le poids du membre supérieur tend à chaque instant à écarter l'une de l'autre. Il ne peut avoir l'action inspiratrice qu'on lui attribue, car il est incapable de produire l'élévation de la première côte.

#### 4° Grand dentelé (fig. 71, 12, 13, 14)

Ce muscle, très large, situé sur les parties latérales du thorax, s'étend des *huit premières côtes* (Fig. 26, H) au *bord spinal de l'omoplate* (Fig. 19, N). Ses attaches aux côtes se font par neuf digitations disposées suivant une ligne dentelée à concavité postérieure. Ces digitations constituent trois faisceaux distincts : les deux premières (11) naissent de la première et de la deuxième côte et forment un petit muscle épais allant s'insérer à la partie supérieure du bord spinal de l'omoplate ; les deux suivantes (12, 13) s'insèrent à la deuxième côte (qui donne ainsi naissance à deux digitations) et à la troisième et constituent une lame musculaire très mince, qui va s'attacher à presque tout le bord spinal de l'omoplate ; enfin, les digitations suivantes se réunissent et forment un corps charnu épais (14), qui s'attache à l'extrémité inférieur du bord spinal de l'omoplate. Les insertions costales descendent souvent jusqu'à la neuvième et même la dixième côte.

*Rapports.* — Ce muscle forme la paroi interne du creux axillaire. Ses digitations inférieures sont sous-cutanées et, dans la contraction du muscle, font saillie sous la peau.

*Nerfs.* — Il est innervé par le nerf thoracique inférieur du plexus brachial.

*Action.* — Il applique le bord spinal de l'omoplate contre le thorax conjointement avec le rhomboïde et lui donne ainsi une fixité favorable aux mouvements du bras ; en outre, il tire l'omoplate en avant et intervient, par exemple, dans l'action de traîner un fardeau derrière soi. Ses faisceaux inférieurs, qui sont les plus forts et les plus nombreux, portent en avant l'angle inférieur de l'omoplate et élèvent le moignon de l'épaule. Le faisceau supérieur est antagoniste de l'inférieur sous ce rapport, et il abaisse le moignon de l'épaule ; mais, à cause de son infériorité de volume, l'action totale du muscle est une élévation du moignon. Son action inspiratrice est douteuse ; cependant lorsque, conjointement avec le rhomboïde, il a élevé et fixé l'omoplate, il peut élever les côtes (Duchenne).

### II. MUSCLES INTERCOSTAUX

*Préparation.* — Elle n'offre aucune difficulté ; ces muscles sont découverts par l'ablation des muscles précédents. Les sous-costaux ne peuvent être vus que par l'intérieur du thorax sur les côtés du rachis.

Ces muscles complètent les parois thoraciques et remplissent les vides des espaces intercostaux. Ils forment pour chaque espace deux couches : l'une externe, intercostaux externes ; l'autre interne, intercostaux internes ; chacune



de ces couches n'occupe pas toute la longueur de l'espace intercostal ; ils manquent dans une certaine étendue, les intercostaux externes en avant, les intercostaux internes en arrière. A ces muscles s'en ajoutent d'autres qui les complètent, aux intercostaux externes les sur-costaux, aux intercostaux internes les sous-costaux.

#### 1° Intercostaux externes (fig. 71, 15 ; fig 63, 18)

Ces muscles s'attachent en haut à la *lèvre externe de la gouttière du bord inférieur de la côte supérieure*, et en bas au *bord supérieur de la côte* qui est au-dessous. Leurs insertions commencent en arrière, 1° en haut, près de la tubérosité de la côte supérieure ; 2° en bas, près de l'angle de la côte. Les fibres sont donc obliques en bas et en dehors, ou mieux, s'écartent en bas du rachis, considéré comme axe. En avant, pour les espaces intercostaux supérieurs, ils se terminent à $0^m,015$ à $0^m,025$ du cartilage costal ; puis, à partir de la septième côte, ils empiètent sur l'espace intercartilagineux ; et aux deux derniers espaces atteignent l'extrémité des côtes. Ces muscles diminuent d'épaisseur d'arrière en avant.

#### 2° Sur-costaux (fig. 63, 19)

Ces muscles au nombre de douze de chaque côté, triangulaires, sont situés à la partie postérieure du thorax, en dedans des insertions postérieures des intercostaux externes, avec lesquels leur bord externe se confond. Ils s'attachent en haut au *sommet de l'apophyse transverse ;* et en bas s'élargissent et se rendent au *bord supérieur et à la face externe de la côte inférieure.* Les inférieurs sont plus distincts des intercostaux que les supérieurs ; ils sont souvent renforcés par des faisceaux sautant une côte, *longs sur-costaux.*

#### 3° Intercostaux internes (fig. 71, 16)

Ces muscles s'attachent en haut à la *lèvre interne de la gouttière costale* et en bas au *bord supérieur* et à la *face interne de la côte inférieure ;* ils présentent une obliquité en sens inverse de celle des intercostaux externes, et atteignent en avant le sternum ; en arrière, au contraire, ils s'arrêtent à l'angle des côtes. Plus minces que les intercostaux externes, ils augmentent d'épaisseur d'arrière en avant ; dans leur partie libre, ils sont recouverts par une simple lamelle aponévrotique. Le premier intercostal s'irradie de la première à la deuxième côte, ce qui lui donne un aspect différents des suivants. (Fig. 66, 6).

#### 4° Sous-costaux (fig. 9, 13)

L'espace laissé libre entre le bord postérieur des intercostaux internes et le corps des vertèbres est rempli en partie par des muscles rubanés, larges de $0^m,03$ à $0^m,04$, allant d'un côté à l'autre en sautant une côte intermédiaire et ayant la direction des intercostaux internes ; en bas ils sont très rapprochés du rachis.

*Nerfs.* — Les intercostaux et sous-costaux sont innervés par les nerfs intercostaux, les sur-costaux par les branches postérieures des nerfs thoraciques.

*Action.* — L'action des intercostaux a donné lieu à des controverses sans fin, qui ne sont pas encore terminées. La discussion des principales opinions émises dépasserait les