bornes d'un livre élémentaire (1). Pour nous, tous ces muscles sont inspirateurs, mais ils n'agissent que lorsque la première côte a été fixée; le doute ne paraît guère exister que pour la partie des intercostaux internes recouverte par les intercostaux externes, et comme c'est la plus faible et la moins épaisse, cela n'a pas une très grande importance. Les sur-costaux sont des inspirateurs énergiques. Les intercostaux jouent encore le rôle de ligaments élastiques destinés à maintenir la tension de l'espace intercostal et à l'empêcher de se bomber, soit en dedans, soit en dehors, sous la pression extra-thoracique de l'air extérieur dans l'inspiration, ou sous la pression intra-thoracique dans l'expiration.

III. Muscles intra-thoraciques

Préparation. — Pour voir le triangulaire du sternum, il faut détacher la paroi antérieure du thorax en sciant les côtes au voisinage des cartilages costaux comme dans la fig. 72. On étudiera en même temps les insertions supérieures et antérieures du transverse de l'abdomen. Pour le diaphragme, il faut ouvrir la cavité abdominale et enlever tous les viscères qu'elle contient. Cette ablation doit être faite avec précaution, surtout au niveau du bord postérieur du foie, où on est obligé de couper la veine-cave inférieure, car le moindre trou fait au diaphragme produit un affaissement. L'œsophage et la veine-cave inférieure doivent être liés et incisés au-dessous de la ligature. Ceci fait, il n'y a plus qu'à enlever le péritoine à l'aide des pinces à dissection et du manche du scapel.

1° Triangulaire du sternum

Ce muscle, situé à la face interne de la paroi thoracique antérieure, naît de l'extrémité interne des *cartilages costaux des quatrième, cinquième, sixième et septième côtes*, des parties attenantes de la *face postérieure du sternum* et *bords de la moitié supérieure de l'appendice xiphoïde du sternum*. De là il se rend par des faisceaux distincts à *l'extrémité externe des cartilages costaux des sixième, cinquième, quatrième, troisième et quelquefois deuxième côtes.*

Nerfs. — Il est innervé par des branches des nerfs intercostaux.

Action. — Il abaisse les cartilages costaux et concourt à l'expiration.

2° Diaphragme (fig. 73)

Le diaphragme constitue une cloison séparant la cavité thoracique de la cavité abdominale. Il a la forme d'une voûte dont la concavité regarde en bas et en avant, et se compose d'une partie périphérique, ascendante, à peu près verticale, et d'une partie centrale qui représente le point culminant de la voûte.

La partie centrale est aponévrotique *(centre phrénique)*; elle n'est pas horizontale, mais son plan s'incline à gauche et en avant, et l'inclinaison est telle que la partie postérieure du centre phrénique est à $0^m,03$ au-dessus de l'antérieure. Sur les côtés, il remonte plus haut à droite qu'à gauche, et dans l'expiration (ou sur le cadavre) son point culminant se trouve à droite et répond à un plan horizontal passant par l'échancrure sternale du cinquième cartilage costal.

(1) Consulter sur cette question : Hamberger, *De respirationis mechanismo et usu genuino. Diss.* Ienæ, 1748. — Haller, *Elementa physiologiæ.* — Freudelenberg, *Diss. de sterni costarumque in respiratione vera genuinaque motus ratione.* Gœtting., 1779. — Budge, *Ueber die Wirkung der M. intercostales (Archiv für physiol. Heilkunde*, 1857). — Schœmaker, *Ueber die Wirkung der M. intercostales (Archiv für die hollændisch. Beiträge.* 1859). — Kœster, *Ueber die Wirkung der Respirations-Muskeln, namentlich der M. intercostales (Archiv für die hollændischen Beiträge*, 1860). — Bæumler, *Beobachtungen und Geschichtliches über die Wirkung der Zwischenrippenmuskeln. Diss.* Erlangen, 1860). — Merkel, *Anthropophonik.* 2e édit. 1863. — Meissner, *Bericht über die Fortschritte der Anatomie und Physiologie* de Henle et Meissner (années 1856 et suiv.). — La question a été reprise dans ces derniers temps par Esbach *(Gazette médicale de Paris*, 1873), Volkmann *(Zeitschrift für Anatomie*, 1876), Altendorf. 1876, et Rutherford *(Journal of Anatomy*, 1876).

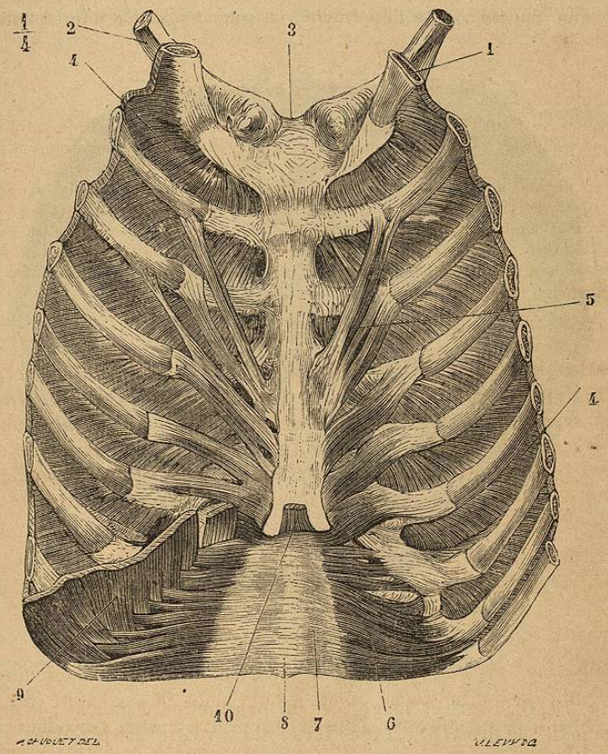

Fig. 72. — *Triangulaire du sternum* (*).

La partie périphérique, musculaire, s'insère en bas au pourtour de l'ouverture inférieure du thorax et va rejoindre la partie centrale ; très courte en avant, où elle répond à l'échancrure antérieure de la paroi thoracique, elle est beaucoup plus haute en arrière et sur les côtés. Elle constitue avec la paroi interne du thorax et les muscles intercostaux un espace très étroit en bas au niveau de la partie inférieure du thorax, et qui s'élargit en haut, espace dans lequel sont reçus le cul-de-sac de la plèvre et le bord inférieur des poumons. La plèvre ne pénètre pas jusqu'à la partie inférieure de cet espace ; elle s'arrête à une certaine hauteur, et dans tout le reste de son étendue le diaphragme est

(*) *Face postérieure de la paroi thoracique antérieure.* — 1) Première côte. — 2) Clavicule. — 3) Ligament inter-claviculaire. — 4) Premier intercostal interne. — 6) Triangulaire du sternum. — 6) Transverse de l'abdomen. — 7) Son aponévrose. — 8) Partie postérieure de la ligne blanche. — 9) Diaphragme. — 10) Languette xiphoïdienne du diaphragme.

immédiatement accolé aux parois thoraciques, dont le sépare seulement un tissu cellulaire lâche.

1° Centre phrénique

Ce centre, d'où les fibres musculaires rayonnent vers tous les points de l'ouverture inférieure du thorax, a la forme d'un triangle à angles arrondis et à base tournée en arrière, et présente trois lobes ou folioles (ce qui l'a fait comparer à une feuille de trèfle, *trèfle aponévrotique)* ; le lobe antérieur ou

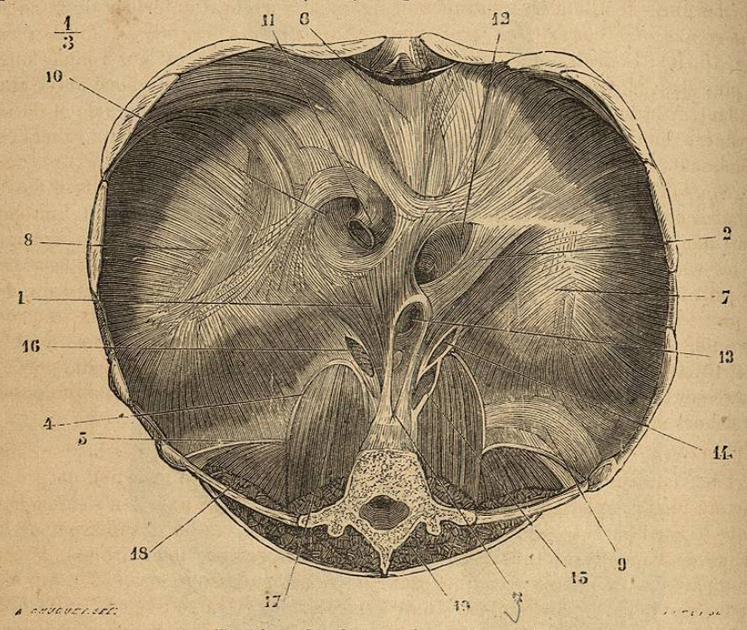

Fig. 73. — *Diaphragme, face inférieure* (*).

moyen (fig. 73, 6), court et large, est un peu incliné à gauche ; le gauche (7) est le plus petit ; le droit (8) est plus large et souvent aussi plus long. Entre le lobe droit et le lobe moyen est une ouverture aponévrotique quadrangulaire ou arrondie (10) pour le passage de la veine cave inférieure ; des adhérences fibreuses rattachent les parois de la veine aux bords de cet orifice. Le centre phrénique se compose de fibres antéro-postérieures disposées en éventail, croisées par d'autres fibres transversales curvilignes, très visibles surtout autour de l'orifice de la veine cave.

2° Partie musculaire ou périphérique

On peut diviser les fibres musculaires allant de l'ouverture thoracique inférieure à la périphérie du centre phrénique, en fibres vertébrales, fibres sternales et fibres costales.

(*) 1, 2) Diaphragme ; fibres charnues s'irradiant des piliers. — 3) Piliers. — 4) Arcade du psoas. — 5) Ligament cintré. — 6) Lobe moyen du centre phrénique. — 7) Lobe gauche. — 8) Lobe droit. — 9) Fibres arciformes. — 10) Ouverture de la veine cave inférieure. — 11) Veine cave inférieure. — 12) Ouverture œsophagienne. — 13) Ouverture aortique. — 14, 15) Ouverture accessoire du côté gauche pour la veine semi-azygos et les nerfs splanchniques. — 16) Ouverture pour le passage de la veine azygos et des nerfs splanchniques du côté droit. — 17) Psoas. — 18) Carré des lombes. — 19) Muscles spinaux postérieurs.

A. Fibres vertébrales. — Ces fibres naissent : 1° du corps des troisième et quatrième vertèbres lombaires (piliers du diaphragme) ; 2° de deux arcades aponévrotiques sous lesquelles passent le psoas et le carré des lombes.

a) *Piliers du diaphragme* (3). — Ces piliers, au nombre de deux, naissent par des fibres tendineuses continues au ligament vertébral antérieur de la *face antérieure du corps des troisième et quatrième vertèbres lombaires* (fig. 16, K) ; le droit, plus rapproché de la ligne médiane, est aussi plus long et plus épais ; chacun d'eux présente deux faces latérales et un bord antérienr saillant. A la hauteur du disque intervertébral de la douzième dorsale et de la première lombaire, les fibres internes restées tendineuses des deux piliers se réunissent et circonscrivent ainsi un orifice elliptique aponévrotique, *orifice aortique* (13), par lequel passent l'aorte et le canal thoracique. Les fibres musculaires continuent leur trajet, puis plus haut elles s'entre-croisent et limitent ainsi une nouvelle ouverture à bords musculaires, qui laisse passer l'œsophage et les nerfs pneumogastriques (12). En dehors des piliers se trouvent souvent un petit faisceau, *pilier accessoire*, variable comme disposition et naissant de la partie latérale de la deuxième vertèbre lombaire ; entre lui et la face externe du pilier principal de son côté se trouve une fente allongée, quelquefois double (14, 15, 16), où passent les grands et souvent les petits nerfs splanchniques et les veines azygos à droite et semi-azygos à gauche. Le grand sympathique passe en dehors du pilier accessoire dans une ouverture distincte.

b) *Arcades du diaphragme.* — De la partie externe du corps de la première vertèbre lombaire et de la première arcade aponévrotique d'insertion du psoas part un tendon aplati, qui passe en avant du psoas et va se fixer, en s'enfonçant entre le bord externe du psoas et le carré des lombes, au bord supérieur de la racine de l'apophyse transverse de la première vertèbre lombaire (4). De ce point part une deuxième arcade, *ligament cintré du diaphragme* (5), qui est tendue sur le carré des lombes, s'unit à son tendon, et va se fixer à l'extrémité de la douzième côte. De ces deux arcades partent des fibres charnues, qui vont s'attacher aux bords postérieurs des lobes latéraux du centre phrénique.

B. Fibres sternales. — Elles forment un faisceau aplati, large de $0^m,02$ (fig. 72, 10), qui naît de la *face interne de l'apophyse xiphoïde ;* ses bords circonscrivent, avec les fibres costales antérieures, deux fentes où passent les vaisseaux mammaires internes ; la fente droite est recouverte par la plèvre.

C. Fibres costales. — Les insertions costales se font à la *face interne des six dernières côtes* (septième, huitième et neuvième cartilages costaux, et huitième, neuvième, dixième, onzième et douzième côtes), par six digitations ; les trois premières s'entre-croisent sans se continuer (fig. 72, 9) avec celles du transverse : les trois dernières se continuent avec elles. En outre, près de l'extrémité antérieure des quatre derniers espaces intercostaux se trouvent des arcs tendineux, dont la convexité est tournée vers le rachis et qui donnent aussi naissance aux fibres charnues. Entre les fibres costales les plus postérieures et les fibres naissant du ligament cintré se voit un espace triangulaire par lequel apparaît la plèvre.

Rapports. — Sa face concave, tapissée par le péritoine, recouvre à droite le

foie, à gauche la rate et la grosse tubérosité de l'estomac ; en arrière sa partie vertébrale répond au pancréas, à la troisième portion du duodénum, aux reins. Sa face convexe est recouverte au niveau du centre phrénique par le péricarde, qui y adhère, et dans tout le reste de son étendue par la plèvre pariétale, sauf au-dessous du cul-de-sac pleural, où ses fibres costales sont immédiatement en contact avec la paroi thoracique. Des faisceaux fibreux rattachent le centre phrénique à la racine des poumons (ligaments supérieurs du diaphragme).

Nerfs. — Il est innervé par le nerf phrénique et reçoit, en outre, quelques filets très fins des six derniers nerfs intercostaux (Luschka).

Action. — C'est le muscle inspirateur par excellence. Par sa contraction, ses courbures s'aplanissent et il subit un abaissement total, peu marqué pour le centre phrénique, qui correspond au péricarde et au cœur, très marqué au contraire pour les parties latérales, qui correspondent aux poumons ; cet abaissement agrandit le diamètre vertical du thorax. En outre, les fibres costales, prenant leur point d'appui sur le centre phrénique fixé par ses adhérences au péricarde et par la résistance des viscères abdominaux, élèvent les six dernières côtes, et comme ces côtes ne peuvent s'élever qu'en se portant en même temps en dehors, il y a agrandissement des diamètres transversaux du thorax. Du reste, la cavité abdominale a la forme d'un ovoïde à grand axe vertical, et quand cet ovoïde est comprimé par la contraction du diaphragme, ses diamètres transversaux augmentent aux dépens du diamètre vertical. Dans ces contractions du diaphragme l'ouverture œsophagienne seule peut être rétrécie par les fibres musculaire qui en constituent les bords.

Aponévroses du thorax

Le muscle grand pectoral est recouvert par une aponévrose mince, qui se continue en haut avec l'aponévrose superficielle du cou, en dehors avec celle du deltoïde; en bas et du côté de l'aisselle, l'aponévrose thoracique tapisse le grand dentelé et devient très forte au niveau du creux axillaire, où elle reçoit une expansion du tendon du grand pectoral ; là elle est tendue entre le grand pectoral en avant, le grand dorsal en arrière, le grand dentelé en dedans, l'aponévrose brachiale en dehors et forme la paroi inférieure ou la base de la cavité axillaire.

Au-dessous du grand pectoral se trouve une autre aponévrose, dont l'épaisseur augmente de dedans en dehors et de bas en haut et qui constitue avec les muscles pectoraux la paroi antérieure du creux axillaire, *aponévrose coraco-claviculaire.* Elle s'attache en haut à la face inférieure de la clavicule, aux deux bords de gouttière du sous-clavier, dont elle forme la gaîne, au bord interne de l'apophyse coracoïde, à la face externe des cartilages des quatre premières côtes et aux ligaments costo et coraco-claviculaires ; de là elle descend au-dessus des vaisseaux et des nerfs de l'aisselle et, arrivée au bord supérieur du petit pectoral, se dédouble pour l'engaîner ; au bord inférieur du muscle les deux feuillets se réunissent, descendent derrière le grand pectoral et vont se souder derrière son bord inférieur à l'aponévrose du creux axillaire, dont ils maintiennent la concavité *(ligament suspenseur de Gerdy).*

La région coracoïdienne de l'aisselle présente souvent plusieurs bourses séreuses non constantes, en rapport soit avec l'aponévrose caraco-claviculaire, soit avec le tendon du petit pectoral, ou situées dans l'angle formé par les ligaments coraco-claviculaires (Gruber).

La face interne de la cage thoracique est tapissée par une aponévrose, *aponévrose endo-thoracique*, qui recouvre les parois costales, le diaphragme et le triangulaire du sternum : elle ne présente une certaine épaisseur qu'au niveau des vaisseaux mammaires internes.

CHAPITRE IV

MUSCLES DU COU

Préparation. — Placer un billot sous la partie supérieure du thorax pour tendre les muscles. Faire une incision verticale depuis la symphyse du menton jusqu'à la partie inférieure du manche de sternum ; faire partir des deux extrémités de cette incision deux incisions secondaires, l'une supérieure, longeant le bord inférieur de la mâchoire et dépassant la base de l'apophyse mastoïde, l'autre inférieure suivant la clavicule à deux travers de doigt au-dessous d'elle et allant jusqu'à l'épaule ; ces incisions doivent être très superficielles, pour ne pas intéresser le peaucier. Commencer la dissection du peaucier près de la symphyse. On mettra successivement tous les autres muscles à découvert par l'incision des muscles superficiels, et il n'y a pas besoin pour cela d'indications spéciales. Les seules précautions à prendre sont les suivantes : il est préférable d'inciser le sterno-mastoïdien tout près de l'apophyse mastoïde ; il est plus facile de rétablir ainsi les rapports du muscle avec les organes profonds ; on peut au besoin, du reste, attacher l'extrémité coupée avec un fil qu'on enroule autour de l'oreille pour le maintenir en place quand on veut étudier ses rapports ; pour mettre à nu le mylo-hyoïdien, il faut détacher le ventre antérieur du digastrique près de ses insertions à la mâchoire inférieure ; pour arriver au génio-hyoïdien, il faut inciser le mylo-hyoïdien sur la ligne médiane, le détacher de ses insertions hyoïdiennes et le renverser en haut. On ne peut voir les muscles prévertébraux d'une façon complète qu'en pratiquant la *coupe du pharynx* (voir Pharynx), et il vaut mieux remettre leur étude à ce moment.

Les muscles du cou se divisent en plusieurs groupes : 1° les muscles de la nuque, déjà vus à propos de la partie postérieure du tronc ; 2° les muscles de la région antérieure et superficielle du cou ; 3° les muscles de la région latérale ; 4° les muscles prévertébraux.

ARTICLE I — MUSCLES DE LA RÉGION ANTÉRIEURE

Ces muscles, sauf un seul, le peaucier du cou, sont tous sous-aponévratiques.

§ I. — Muscles sous-cutanés

Peaucier du cou (fig. 74)

Ce muscle, large et mince, étendu sur les parties latérales et antérieures du cou, s'insère en bas à l'aponévrose du grand pectoral et du deltoïde, jusqu'au niveau de la deuxième côte, à l'aponévrose du trapèze et du sterno-mastoïdien et jusqu'à l'aponévrose parotidienne. De là ses fibres se portent en haut et en dedans, et, arrivées à la mâchoire inférieure, s'attachent en partie au corps même de la mâchoire, tandis que les autres se continuent avec les muscles carré du menton et triangulaire de la lèvre inférieure ; un faisceau isolé (distinct du risorius de Santorini) se rend à la commissure des lèvres.

Son bord interne, rectiligne, forme avec celui du côté opposé un triangle allongé à base inférieure, laissant à découvert l'articulation sterno-claviculaire et l'origine sternale du sterno-mastoïdien ; le sommet du triangle arrive plus ou moins près de la mâchoire inférieure ; son bord externe, dentelé, irrégulier, recouvre le bord antérieur du trapèze, et croise le maxillaire inférieur en avant de l'angle de la mâchoire.

Rapports. — Sa face superficielle est unie à la peau par une lamelle celluleuse mince ; sa face profonde a des adhérences avec l'aponévrose superficielle